

Ultrazvukové vyšetření krčních uzlin při léčbě karcinomu ústní dutiny

Bulik O., Machálka M., Liberda O.

Klinika ústní, čelistní a obličejové chirurgie LF MU a FN, Brno

Věnováno prof. MUDr. Jiřímu Vaňkovi, CSc., k jeho významnému životnímu jubileu.

SOUHRN

Cílem práce bylo vyhodnotit spolehlivost ultrazvukového vyšetření regionálních krčních uzlin při léčbě pacientů se spinocelulárním karcinomem ústní dutiny.

V období let 2000-2004 bylo léčeno 122 pacientů pro spinocelulární karcinom ústní dutiny a chirurgickou léčbu krku podstoupilo 71 pacientů. Pozitivní ultrazvukový nálezh ve smyslu suspektní metastázy byl u 58 (81,7 %) pacientů, histologicky se metastáza potvrdila u 32 pacientů. V hodnoceném souboru byla zaznamenána 84% senzitivita ultrazvukového vyšetření, 21% specifita a 55% pozitivní predikční hodnota.

Práce potvrdila, že ultrazvukové vyšetření je vhodnou metodou k určování rozsahu postižení uzlin před zahájením léčby a v průběhu dispenzarizace. Zvýšení spolehlivosti, zejména specifity, je možné dosáhnout kvalitnějším přístrojovým vybavením a zkrácením intervalu kontrolních vyšetření v pooperačním období alespoň v průběhu prvních dvou let. V případě nejasných nálezů je nutné doplnit CT nebo PET vyšetření.

Klíčová slova: metastázy - spinocelulární karcinom ústní dutiny - ultrazvukové vyšetření

SUMMARY

Bulik O., Machálka M., Liberda O.: Ultrasound Examination of Cervical Nodes in Treatment of Oral Cavity Carcinoma

The objective of the work was to evaluate the reliability of ultrasound examination of regional cervical nodes in treatment of patients with spinocellular carcinoma of the oral cavity.

One hundred and twenty-two patients with oral cavity spinocellular carcinoma were treated in 2000-2004. Seventy-one patients underwent a surgical treatment of the neck. Fifty-eight (81,7%) patients had positive ultrasound finding in terms of suspect metastases; in 32 patients metastases were proved by histological examination. Sensitivity of ultrasound examination by 84%, specificity by 21% and positive predicting value by 55% were registered in the evaluated file.

The work results proved the ultrasound examination to be a convenient method for node affection extent determination before starting the treatment and during the dispensing period. Increasing of the reliability, especially the specificity is possible by using high-quality equipment and also by interval reduction of follow-up examination during the post-operative period at least in the course of the first two years. In case of indistinct findings, either CT or PET examination is necessary to be done.

Key words: metastases - spinocellular carcinoma of the oral cavity - ultrasound examination

Čes. Stomat., roč. 109, 2009, č. 2, s. 22-24.

ÚVOD

Metastázy v oblasti lymfatických krčních uzlin jsou důležitým predikčním faktorem ovlivňujícím celkové přežití pacientů léčených pro karcinom ústní dutiny. U karcinomů časných stadií I-II se skryté metastázy vyskytují u více než 30 % pacientů [3]. Proto je v posledních letech elektivní krční disekce doporučována v managementu léčby karcinomu kategorie T1 a T2. Frekvence výskytu regionálních relapsů je snížena prováděním elek-

tivních krčních disekcí, ale jejich vliv na přežití není zcela jednoznačný ve srovnání s metodou sledování a vyčkávání [7].

Rozlišení metastatické uzliny od reaktivní nebo jiným způsobem afektované uzliny bez histologického vyšetření je problematické. Moderní zobrazovací techniky nejsou natolik senzitivní, aby mohly jednoznačně detekovat uzlinové metastázy, zejména mikrometastázy. K vyšetření krčních uzlin nejčastěji využíváme ultrazvukové vyšetření a komputerovou tomografii. V posledních

letech, kromě magnetické rezonance, je perspektivní pro vyšetření nádorů a uzlin v oblasti hlavy pozitron emisní tomografie.

Metastatická uzlina je charakterizována na ultrazvukovém obraze délkou větší než 8 mm (9 mm pro jugulodigastrickou uzlinu), defektem v echogenitě hilu nebo hyperechogenní oblasti separované od okolních připojených tkání nebo hilu, svědčící pro přítomnost nádorového hnízda buněk s keratinizací [2]. Na CT obraze je uzlina vyhodnocena jako suspektně metastatická při velikosti nad 10 mm nebo při přítomnosti centrálního projasnění s okrajovým zesílením svědčícím pro centrální nekrózu [5].

Nejnověji k upřesnění diagnostiky suspektních uzlin je uváděna metoda sonograficky naváděné aspirační cytologie provedené tenkou jehlou.

MATERIÁL A METODIKA

V souboru pacientů z období 2000-2004 jsme záznam o vyšetření krčních uzlin dohledali u 98 pacientů, z toho 71 pacientů podstoupilo krční disekci a histopatologické vyšetření uzlin. Pozitivní ultrazvukový uzlinový nálezn (zvětšené uzliny suspektní z přítomnosti metastázy) jsme zaznamenali u 58 pacientů, histopatologicky se metastáza potvrdila u 32 pacientů (45,1 %, 32/71). U 26 (36,6 %) pacientů se přítomnost metastázy ve vyšetřovaných uzlinách nepotvrdila. Negativní uzlinový nálezn při ultrazvukovém vyšetření jsme zaznamenali u 13 (18,4 %, 13/71) pacientů, z toho u 6 pacientů (8,5 %, 6/71) byla histopatologicky zjištěna metastáza karcinomu. Z 38 histopatologicky potvrzených metastáz spinocelulárního karcinomu ultrazvukové vyšetření nedetekovalo metastázu u 6 pacientů, tj. 15,8 %.

VÝSLEDKY

Falešně negativních ultrazvukových vyšetření krčních metastáz jsme zaznamenali 8,5 %, (6/71), z histologicky potvrzených metastáz je to 15,8 % (6/38). Metastáza byla zjištěna a histopatologicky potvrzena u 45,1 % pacientů. Správně vyhodnocený nálezn ultrazvukovým vyšetřením (jak pozitivní, tak negativní) byl u 54,9 % vyšetření (39/71). V našem souboru pacientů jsme zaznamenali senzitivitu 84,2% (32/38) a specifitu 21,2% (7/33). Pozitivní predikční hodnota ultrazvukových vyšetření krčních metastáz v souboru je 55%, tj. pravděpodobnost výskytu metastázy při pozitivním ultrazvukovém nálezu.

V našem souboru podstoupilo chirurgickou léčbu bez operace krčních uzlin 18 pacientů, u kterých jsme dohledali výsledky ultrazvukového vyšetření, z toho 17 pacientů jsme sledovali mini-

málně 0,5 roku. Předpokládáme, že je to dostatečné období pro projevení metastáz již přítomných v době ultrazvukového vyšetření. 13 pacientů mělo negativní nálezn na krčních uzlinách a u 4 pacientů byly zjištěny zvětšené uzliny, ale bez známek patologie svědčící pro přítomnost metastázy. Ze skupiny pacientů s náleznem uzlin došlo u jednoho (1/4) k relapsu v uzlinách do půl roku i přes absolvovanou radioterapii. Ve skupině s negativním ultrazvukovým náleznem došlo k relapsu u 3 (3/13) pacientů do 0,5 roku od vyšetření, takže se dá předpokládat, že patologie v uzlinách, v době vyšetření s největší pravděpodobností již přítomná, nebyla diagnostikována.

DISKUSE

Ultrazvukové vyšetření krčních uzlin je relativně jednoduchá a levná metoda k diagnostikování krčních metastáz. Námi zaznamenaná senzitivita je poměrně vysoká (84%), i když specifita je pouze 21%. Výsledky jsou závislé jak na kvalitě přístroje, tak na zkušenosti vyšetřujícího lékaře. CT a MRI jsou schopny ve vyšším procentu odhalit metastatické uzliny, i když v našich podmínkách rutinně nevyužíváme tyto metody k určení uzlinového stadiu u všech pacientů. CT a MRI jsou ale nutné v případech nejasného uzlinového ultrazvukového nálezu, zejména pro indikaci krční disekce u těchto pacientů.

Některé práce uvádějí nižší senzitivitu než námi zaznamenaná u sonografického vyšetření (58%) a pro CT vyšetření (83%) [6]. Specifitu sonografického vyšetření je možno ještě zvýšit metodou ultrazvukem naváděné FNAC (fine-needle aspiration cytology), u které jsou uváděny hodnoty od 78 % do 100 % . Problémem může být riziko extrakapsulárního šíření nádorových buněk při porušení pouzdra uzliny [4].

Provádění elektivní krční disekce u N0 krku časných stadií karcinomu jazyka je pořád kontroverzní [2, 5, 6, 7]. Proto je důležité mít jednoduchou a relativně spolehlivou metodu, pomocí které je možno vyšetřovat lymfatické krční uzliny při kontrolách pacientů v rámci dispenzarizace. Takafumi a spol. [6] ve své práci vyšetřoval v průběhu dvou let 18 pacientů s karcinodem jazyka časných stadií. Krční uzliny byly vyšetřovány ultrazvukem každé dva týdny, u 7 pacientů byly v 7 uzlinách zjištěny změny svědčící pro přítomnost suspektních metastáz. Při doplňujícím CT vyšetření byly nalezeny další 3 uzliny suspektní pro přítomnost metastáz, histologickým vyšetřením bylo nalezeno celkem 12 metastatických uzlin. Zbývajících 11 pacientů bylo po dobu sledování bez projevů metastázování.

Podle některých prací se zdá, že senzitivita ultrazvukového vyšetření je vyšší ve srovnání s CT

vyšetřením krčních uzlin (71% vs 32%), naproti tomu specifita ve srovnání s CT je nižší (87% vs 96%). Senzitivita sonografie krku klesá směrem k dolním skupinám krčních uzlin, naproti tomu specifita tímto směrem stoupá [1].

ZÁVĚR

Spolehlivé vyšetření krčních uzlin u pacientů s karcinomem hlavy a krku je zásadní pro rozhodování o provedení krční disekce a upřesnění jejího rozsahu. Rovněž včasný záchyt metastatického procesu v oblasti krku je pro zahájení léčby důležitý a často rozhoduje o úspěšnosti léčby. V současné době nemáme metodu, která by zachytila mikrometastázy v regionálních krčních uzlinách. Sonografické vyšetření je jednoduchá metoda nezatěžující pacienta, rychlá a ekonomicky nenáročná. Pokud je toto vyšetření prováděné zkušeným lékařem na kvalitních přístrojích, může poměrně spolehlivě diagnostikovat metastatické uzliny. V průběhu dispenzárních kontrol pomáhá upřesnit diagnostiku, zejména pokud je ultrazvukové vyšetření prováděné jednou za měsíc alespoň v průběhu prvního až dvou let od ukončení léčby. Při nejasných nálezech je vhodné upřesnění pomocí CT vyšetření nebo pozitron emisní tomografie.

LITERATURA

1. Jank, S., Robatscher, P., Emschhoff, R., Strobl, H., Gojer, G., Norer, B.: The diagnostic value of ultra-sono-

graphy to detect occult lymph node involvement at different levels in patients with squamous cell carcinoma in the maxillofacial region. *Int. J. Oral Maxillofac. Surg.*, 32, 2003, s. 39-42.

2. Kato, T., Hayashi, T., Nakayama, H., Nakajima, S., Ito, J., Munakata, R., et al.: Sonographic and pathological correlation of metastatic cervical lymph nodes in patients with oral cancer with special reference to keratinization of primary lesions. *Dent. Radiol.*, 36, 1996, s. 167-175.
3. Prince, S., Bailey, B. M.: Squamous carcinoma of the tongue. Review. *Br. J. Oral Maxillofac. Surg.*, 37, 1999, s. 164-174.
4. Righi, P. D., Kopecky, K. K., Caldemeyer, K. S., Ball, V. A., Weisberger, E. C., Radpour, S.: Comparison of ultrasound-fine needle aspiration and computed tomography in patients undergoing elective neck dissection. *Head Neck*, 19, 1997, s. 604-610.
5. Shingaki, S., Suzuki, I., Nakajima, T., Hayashi, T., Nakayama, H., Nakamura, M.: Computed tomographic evaluation of lymph node metastasis in head and neck carcinomas. *J. Cranio-Maxillofac. Sur.*, 23, 1995, s. 233-237.
6. Takafumi, H., Jusuke, I., Shuzhou, T., Kouji, K., Susumi, S., Hideyuki, H.: The clinical of follow-up sonography in the detection of cervical lymph node metastases in patients with stage I or II squamous cell carcinoma of the tongue. *Oral Surg. Oral Med. Oral Pathol. Oral Radiol. Endod.*, 96, 2003, s. 112-117.
7. Yii, N. W., Patel, S. G., Rhys-Evans, P. H., Breach, N. M.: Management of the N0 neck in early cancer of the oral tongue. *Clin. Otolaryngol*, 24, 1999, s. 75-79.

MUDr. Oliver Bulik, Ph.D.

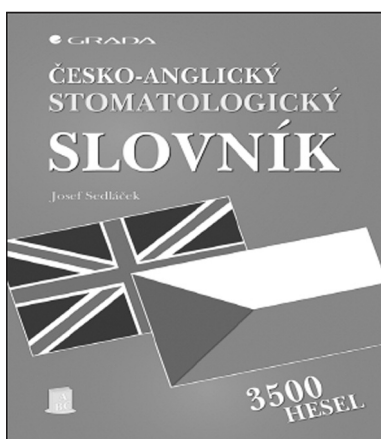
Klinika ústní, čelistní a obličejové chirurgie

LF MU a FN

Jihlavská 20

625 00 Brno

e-mail: obulik@fnbrno.cz



ČESKO - ANGLICKÝ STOMATOLOGICKÝ SLOVNÍK

Josef Sedláček

ČESKO-ANGLICKÝ stomatologický slovník logicky doplňuje svého anglicko-českého předchůdce. Tato moderní publikace poslouží při překladech českých odborných textů do angličtiny (metody, techniky, nástroje, materiály...), lze ji využít pro komunikaci mezi stomatologickým personálem a anglicky mluvícím nemocným i při odborné komunikaci v zahraničí. Na našem knižním trhu podobná publikace chyběla. Kniha obsahuje na 3500 hesel a podhesel.

Vydalo nakladatelství Grada v roce 2007, formát A5, pevná vazba, 192 stran, cena 489 Kč, 635 Sk, ISBN 978-80-247-2066-1, kat. číslo 1519.

Objednávky můžete posílat na adresu: Nakladatelské a tiskové středisko ČLS JEP, Sokolská 31, 120 26 Praha 2, fax: 224 266 226, e-mail: nts@cls.cz.

Na objednávce laskavě uveďte i jméno časopisu, v němž jste se o knize dozvěděli.