

Odontogénny fibróm (Kazuistika)

Sladká L., Kysel M., Kártik P.

I. stomatologická klinika FNLP a LF UPJŠ,
odd. maxilofaciálnej chirurgie, Košice

Súhrn

Autori sa v svojej práci venujú problematike odontogénneho fibrómu.

V prvej časti uvádzajú všeobecnú charakteristiku, diagnostiku a liečbu odontogénneho fibrómu. V druhej časti opisujú kazuistiku 25-ročného muža s odontogénnym fibrómom v sánke, ošetrovaného na I. stomatologickej klinike v Košiciach. Palpačným vyšetrením bol zistený opuch ľavého líca a zdurenie kosti sánky, aj keď pacient ťažkosti neudával. Nádor bol odstránený v celkovej anestézii a poslaný na histopatologickú verifikáciu. Šesť mesiacov od operácie neboli pozorované žiadne recidívy.

Kľúčové slová: odontogénny fibróm - epitélium - spojivové tkanivo - opuch

Sladká L., Kysel M., Kártik P.: Odontogenic Fibroma

Summary: In their work, the authors have addressed the matter of odontogenic fibroma.

In the first section, they have been interested in the characteristics, diagnostics and treatment of odontogenic fibroma. In the second section, odontogenic fibroma involving the mandible in a case of a 25-year-old man, managed in the 1st Clinic of Dentistry in Kosice, is described. There was a swelling of the left cheek and bone-hard bulging was detected on palpation but the patient had not complained of the problems. The tumor was removed under general anesthesia and then examined histopathologically. There was no sign of recurrence six months after the operation.

Key words: odontogenic fibroma - epithelium - connective tissue - swelling

Prakt. zub. Lék., roč. 56, 2008, č. 4, s. 53–56.

ÚVOD

Odontogénny fibróm je benígny odontogénny nádor, ktorý tvorí 5 % všetkých odontogénnych nádorov. Prejavuje sa invazívnym asymptomatickým rastom a netvorí metastázy. Najčastejšie sa vyskytuje medzi 20. až 30. rokom života, častejšie je lokalizovaný v sánke a u žien [9]. Ide o relatívne dobre ohraničený rádiolucentný uni alebo multilokulárny nádor.

Z histologického hľadiska je odontogénny fibróm intraoseálna ektomezenchymálna benígna neoplázia [12]. Ide o celulárny nádor s minimálnym množstvom základnej substancie a zvyškami kalcifikovanej matrix, reprezentujúcej kosť a atubulárny dentín. Fibroblasty môžu byť príležitostne nahradené veľkými okrúhlymi zrnitými bunkami. Ojedinele sa môžu vyskytovať eosinofilné a amorfné štruktúry pripomínajúce škrob, alebo sklovinovú matrix.

METÓDY

Klinické príznaky

Odontogénny fibróm sa prejavuje asymptomatickým, progresívnym, bezbolestným rastom. Malé unilokulárne lézie spôsobujú resorpcie a roztláčanie koreňov [5]. Väčšie multilokulárne lézie sa prejavujú posunmi úsekov zubov, expanziou nádoru do mäkkých tkanív a odtláčaním vestibulárnej a linguálne kortikális [11]. Možné sú aj retencie zubov v danej oblasti. Prítomné je aj začervenanie slizníc a zdurenie polotuhej až tuhej konzistencie, pri veľkých nádoroch je možná aj asymetria tváre.

Diagnostika a liečba

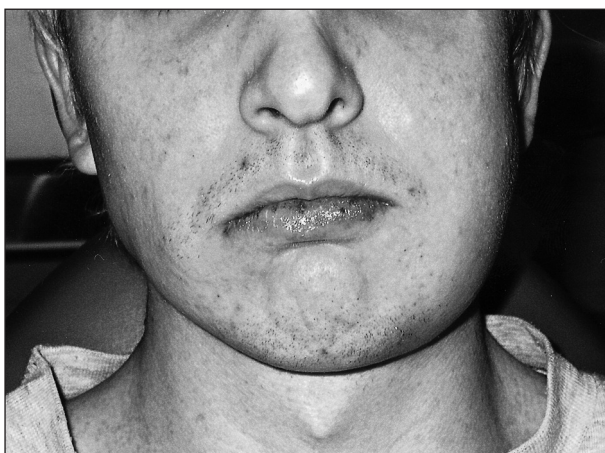
Pri diagnostike sa opierame okrem anamnézy a klasického intra a extraorálneho vyšetrenie aj o pomocné vyšetrovacie metódy, akými sú RTG snímky a CT zobrazenie. Odontogénny fibróm treba oddiferencovať od hyperplastických dentálnych folikulov, veľkobunkových granulómov, odontogénneho myxómu, desmoplastického fibrómu a ameloblastómu [10].

Liečba odontogénneho fibrómu spočíva v enukleácii nádoru a v prípade retinovaných zubov ich chirurgická extrakcia [1]. Enukleácia môže byť sťažená pre zrastanie púzdra nádoru so sliznicou okolia. Recidíva nádoru je 39%, ale pričasnej diagnostike a liečbe je prognóza dobrá.

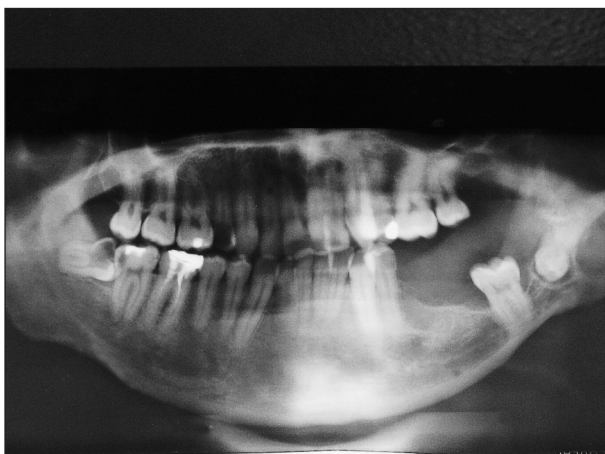KAZUISTIKA

25-ročný zdravý muž bol poukázaný obvodným stomatológom na extrakciu zubu č. 48 na I. stomatologickú kliniku. Na oddelení maxilofaciálnej chirurgie bol vyšetrený a okrem kariézneho zubu č. 48 bol zistený aj radix zubu č. 15 a tumorózny útvar v distálnom úseku sánky vľavo. Bolesť a problémy v sánke vľavo pacient neudával.

Klinické prejavy: Intraorálne bolo zistené palpačne nebolestivé vyklenutie sánky a líca vľavo polotuhej konzistencie, palpačne prítomné zhrubnutie kosti v oblasti tela, uhla a ramena sánky



Obr. 1. Extraorálny pohľad na asymetriu a vyklenutie líca vľavo.



Obr. 2. RTG snímka s retinovanými zubami č. 37 a č. 38 a odontogénnym nádorom v oblasti tela a uhla sánky vľavo.

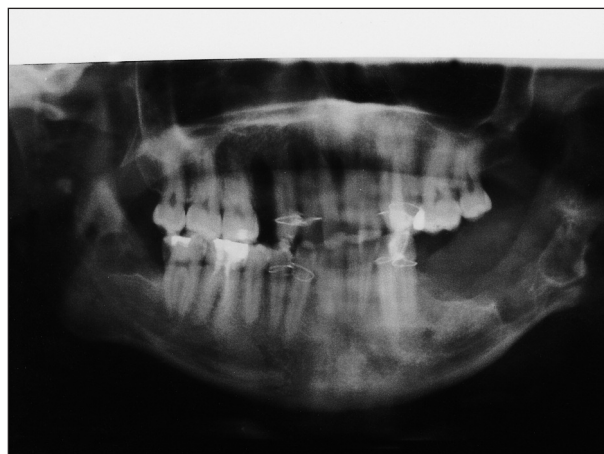vľavo vestibulárne aj linguálne, pod vyklenutím boli hmatné retinované zuby č. 37 a 38, zub č. 36 nebol založený.

Extraorálne viditeľná asymetria tváre, hlavne v oblasti ramena, uhla a tela sánky vľavo, nebolestivé vyklenutie líca vľavo polotuhej konzistencie, hrana sánky ostala hmatná. Pacient mal sťažené otváranie úst pre kontraktúru žuvacích svalov (obr. 1, obr. 2).

VÝSLEDKY

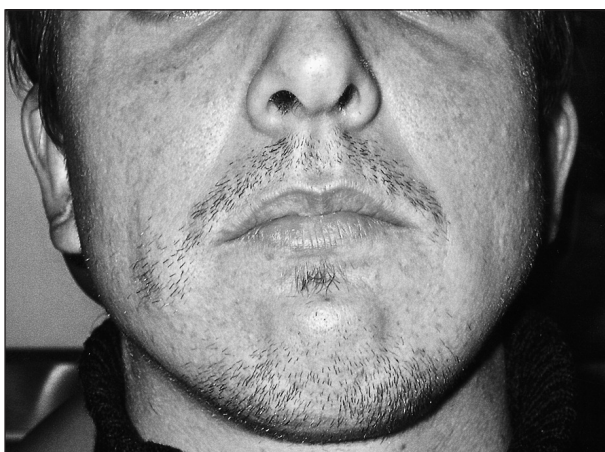
Chirurgická liečba a stav po operácii: Pacient bol operovaný v celkovej NTI anestézii, boli extrahované zuby č. 48 a radix zubu č. 15 a chirurgicky mal extrahované retinované zuby č. 37 a 38. Následne bol excidovaný nádor z distálneho úseku sánky kryjúci retinované zuby č. 37 a 38, urobené výtery na kultivačné mikrobiologické vyšetrenie z rany pod nádorom, tumorózne tkanivo odoslané na histopatologické vyšetrenie, kde bola patológom potvrdená diagnóza odontogénny fibróm. Peroperačne boli naložené dve Ivyho slučky a spojené v rigidnú čelustno-sánkovú väzbu. Tieto boli ponechané 3 týždne, vzhľadom na oslabenú sánku vľavo.

Pacientovi bol podávaný 14 dní Klimicin, pretože bol alergický na penicilínovú radu antibiotík, 3 dni dostával Novalgin, Dicynone a Dexamed, všetko intravenózne. Pooperačný stav bez komplikácií, rana sa hojila dobre, stehy boli vybraté po 7 dňoch (obr. 3).

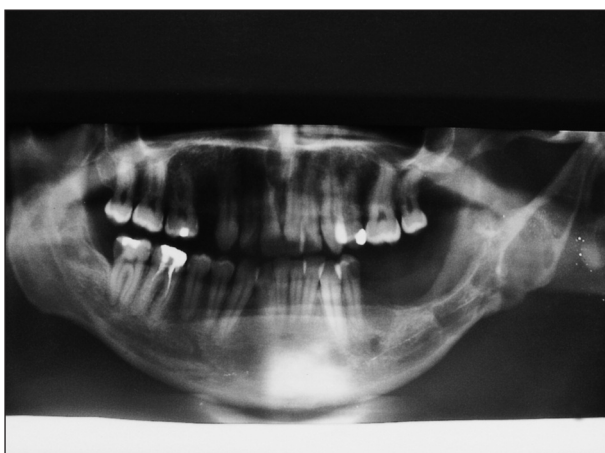


Obr. 3. Stav bezprostredne po chirurgických extrakciách zubov č. 37, 38 a 48 a po enukleácii nádoru.

Stav po 6 mesiacoch: Pacient sa cíti dobre, problémy a bolesti neudáva. Rana zhojená, kľudná, na RTG snímkach viditeľné dobudovanie a prestavba sánky vľavo v oblasti tela, uhla a ramena. Sliznice v ústnej dutine bez patologických zmien, bez vyklenutia a bez hmatných rezistencií. Nie je prítomná ani asymetria tváre (obr. 4, obr. 5).



Obr. 4. Stav po 6 mesiacoch od operácie bez asymetrie tváre.



Obr. 5. RTG snímka po 6 mesiacoch od operácie s viditeľnou prestavbou a dobudovaním sánky vľavo.

DISKUSIA

Podľa najnovšej klasifikácie odontogénnych nádorov publikovanej Gardnerom [4] je odontogénny fibróm klasifikovaný ako benígna lézia vychádzajúca z odontogénneho ektomezenchýmu s alebo bez odontogénneho epitélia. Táto klasifikácia môže zahŕňať rôzne typy lézií, charakterizované prítomnosťou spojivového tkaniva a ostrovčekov odontogénneho epitélia a niekedy aj prítomnosťou dystrofických kalcifikácií. Autor uvádza dve formy odontogénneho fibrómu. Prvá forma je klasifikovaná ako jednoduchý fibróm, skladajúci sa z fibrózneho tkaniva a kolagénu. Druhá forma je označovaná ako komplexný fibróm obsahujúci fibrózne tkanivo s myxoidnými ložiskami spajajúcimi sa s odontogénnym epitéliom.

Daniels [2] publikoval kazuistiku odontogénneho fibrómu v pravej molárovej časti sánky u 30-ročnej ženy. Tento prípad porovnával s prípadom 26-ročnej ženy s jednoduchým centrálnym odontogénnym fibrómom v čeľusti vpravo v oblasti zubu č. 13. V prípade 26-ročnej ženy dokázal prítomnosť

lézii obsahujúcej celulárnu zložku fibrózneho spojovacieho tkaniva a kolagénových vlákien, ale naopak absenciu odontogénnych epitélií. Dospel k názoru, že centrálny odontogénny fibróm sa obyčajne ľahšie odstraňuje, pretože nie sú prítomné adhérence fibróznych zložiek ku kosti ani medzi zubné štruktúry.

Fibrómy sú klasifikované alebo ako odontogénne alebo ako neodontogénne fibrómy. Ishikawa a Akiyoshi [7] predpokladali, že väčšina prípadov centrálnych fibrómov v čeľusti je odontogénneho pôvodu, pričom pochádzajú z dentálnej papily, väčku alebo periodontálnej membrány. V týchto prípadoch autori nedokázali prítomnosť odontogénneho epitelu.

Fergusson [3] v minulosti predpokladal, že centrálny odontogénny fibróm môže byť rozdelený na neoseálny, desmoplastický a odontogénny fibróm. Lucas [8] rozdeľoval centrálny fibróm iba na desmoplastický a odontogénny, pričom Slotweg a Muller [13] s týmto rozdelením súhlasili.

Ikeshima [6] o 30 rokov neskôr rozdeľuje odontogénne intraoseálne fibrómy v čeľusti a v sánke na pravé odontogénne fibrómy, ktoré sú charakterizované prítomnosťou odontogénnych epitélií, a desmoplastické fibrómy, ktorým tieto epitélie chýbajú. Z toho vyplýva, že centrálny odontogénny fibróm, vzhľadom na chýbanie odontogénnych epitélií, môžeme nazvať aj desmoplastickým fibrómom.

Autori vo svojej práci venovali pozornosť všeobecnej charakteristike, diagnostike, klinickým prejavom a liečbe odontogénneho fibrómu. Prezentovali kazuistiku 25-ročného muža s odontogénnym nádorom v sánke vľavo, ošetrovaného na I. stomatologickej klinike v Košiciach.


Treba poznamenať, že včasná diagnostika a následná liečba odontogénneho fibrómu sú dobrým predpokladom na kompletné vyliečenie pacienta bez následných komplikácií a recidív ochorenia.

LITERATÚRA

1. **Allen, C. M., Hammond, H. L.:** Central odontogenic fibroma. WHO type. *Oral Surg. Oral Med. Oral Pathol.*, 73, 1992, s. 62-65.
2. **Daniels, J. S.:** Central odontogenic fibroma of mandible: a case report and review of the literature. *Oral Surg. Oral Med. Oral Pathol. Oral Radiol.*, 98, 2004, s. 295-300.
3. **Ferguson, J. W.:** Central fibroma of the mandible. Report of the case. *J. Oral Surg.*, 12, 1974, s. 205-218
4. **Gardner, D. G.:** Central odontogenic fibroma: current concepts. *J. Oral Pathol. Med.*, 25, 1996, s. 556-561.
5. **Hwang, E. H., Lee, S. R.:** Central odontogenic fibroma of the simple type. *Korean J. Oral Maxillofacial Rad.*, 32, 2002, s. 227-230.
6. **Ikeshima, A.:** Case report of intra-osseous fibroma: a study on odontogenic and desmoplastic fibroma with a review of the literature. *J. Oral Science*, 47, 2005, s. 149-157.

7. **Shikawa, G., Akiyoshi, M.:** Oral pathology II. A revised edition. Tokyo, Nagasue Shoten, 489, 1998, s. 536-539.
8. **Lucas, R. B.:** Pathology of the tumors of the oral tissues, 3rd ed. Edinburgh, Churchill Livingstone, 1976, s. 171-172.
9. **Neville, B. W, Damm, D. D, Allen, C. M.:** Odontogenic tumors. Oral and Maxillofacial Patology, Philadelphia (USA), 2001, 2nd ed. s. 225-228.
10. **Ramer, M., Krost, B.:** Central odontogenic fibroma - report of a case and review of the literature. Periodontic Clin. Incest, 24, 2002, s. 27-40.
11. **Regezi, J. A.:** Odontogenic cysts, odontogenic tumors, fibroosseus and gaint cell lesions of the jaws. Mod Patology, 15, 2002, s. 331-341.
12. **Scofield, I. D.:** Central odontogenic fibroma: report of case. J. Oral Surg., 39, 1991, s. 218-220.
13. **Sloutweg, P. J., Muller, H.:** Centralfibroma of the jaw, odontogenic or desmoplastic. Oral Surg., 56, 1983, s. 61-70.

MUDr. Lívia Sladká
I. stomatologická klinika FNLP
Rastislavova 43
040 66 Košice
Slovenská republika



ORTODONTICKÝ PRŮVODCE PRAKTICKÉHO ZUBNÍHO LÉKAŘE

Magdalena Kotová

Včasné rozpoznání ortodontické vady je předpokladem volby a realizace nejvhodnějšího terapeutického postupu. Pro praktického stomatologa jsou „ortodontické diagnostické rozpaky“ častou překážkou např. pro sestavení plánu protetické rekonstrukce chrupu.

Text upozorňuje zejména na:

1. úskalí včasné diagnostiky ortodontických anomálií,
2. strategii začlenění ortodontické terapie do plánu komplexního stomatologického ošetření pacienta včetně využití implantátů,
3. často nenápadné symptomy signalizující odchylky ve vývoji stomatognátní oblasti.

Publikace, která je určena zejména praktickým zubním lékařům, je doplněna bohatou názornou obrazovou doku mentací – na 140 obrázků (z toho 47 perokreseb).

Vydalo nakladatelství Grada Publishing v roce 2006, B5, brožovaná vazba, 116 stran, cena 245,-Kč, 376,-Sk, ISBN 80-247-1305-5, kat. číslo 1516

Objednávku můžete poslat na adresu: Nakladatelské a tiskové středisko ČLS JEP, Sokolská 31, 120 26 Praha 2, fax: 224 266 226, e-mail: nts@cls.cz

BULMEDICA / BULDENTAL**43rd International Specialised Exhibition**

- Exhibition schedule:** 12 - 15 May 2009
- Exhibition venue:** INTER EXPO & CONGRESS CENTER - Sofia
147, Tzarigradsko Chaussee Blvd., 1784 Sofia
4 exhibition halls
- Frequency:** Annual
By tradition it is held under the auspices of the Ministry of Health of Bulgaria.
- Main fields:**
- BULMEDICA:** Medical technics, diagnostics, surgery, hospital furniture and equipment, software
Pharmaceuticals
Laboratory, analytical and biochemical equipment
Ophthalmology, optical and mechanical components, microsurgery
Rehabilitation, orthopaedics, aids for disabled people, communication
- BULDENTAL:** Dental equipment, instruments, dental mechanical equipment, consumables
- Visitors' profile:** Professionals
- Working hours:** 12 - 14 May 2009 10.00 a.m. - 6.00 p.m.
15 May 2009 10.00 a.m. - 4.00 p.m.
- Organizer:** **BULGARREKLAMA Agency**
147, Tzarigradsko Chaussee Blvd.
BG-1784 Sofia
- Partners:** Beijing Leap Across International Exhibition Co. / China
- 2008 edition:** exhibition area: 9 000 m²
exhibitors & subexhibitors: 1000
visitors: 16 700
- Contact person:** G. Lubenova, M. Jeliazkova
tel.: (+359 2) 9655 279, 9655 277
fax: (+359 2) 9655 231
E-mail: glubenova@bulgarreklama.com
mjeliazkova@bulgarreklama.com

APPLICATION CONTRACT

FORM

A



**INTER EXPO
& CONGRESS
CENTER
(IEC)**

147, Tzarigradsko Chaussee
BG-1784 Sofia, Bulgaria

43rd International Specialised Exhibition

**BULMEDICA
BULDENTAL**

12 - 15 May 2009

DEADLINE 01 December 2008

Company / Address:

VAT №:

Phone:

Fax:

E-mail / Internet:

Contact person:

Stand leader:

Department:

A Full Service Arrangement sq m a **146 EUR**

Includes:

space, rear & side walls, 1 exhibition table 50/100/80 cm, 1 interview table, 4 chairs, 1 spotlight per 3 m², electricity (220 V up to 2 kW), coat rack, standard stand inscription, carpeting, stand cleaning, general cleaning, general security of the hall

B Indoor space only sq m a **125 EUR**

Includes:

space, general aisle cleaning and security of the hall

Construction permission fee sq m a **7 EUR**

Type of stand:

(according to availability)



Row stand
(Minimum size 15 sq m)



Corner stand
(Minimum size 24 sq m)
+ 10% on base rate



Head stand
(Minimum size 48 sq m)
+ 15% on base rate



Island stand
(Minimum size 60 sq m)
+ 20% on base rate



Two-floor stand + 50 % (Minimum size 36 sq m)

Sub-exhibitors

All sub-exhibitors are liable to pay the costs for an obligatory entry in the catalogue. Please state the names and countries of origin here. Please inform us about the addresses and product range (with code numbers) of all your sub-exhibitors separately.

Name / Country:

Registration Fee:

1 catalogue, invitation cards, 1 parking card, exhibitor cards



200,00 EUR

Advertising in the Exhibition Catalogue

Compulsory Entry

150,00 EUR

Trade mark



20,00 EUR

1/2 page coloured (85 x 90 mm)



180,00 EUR

1/1 page coloured (110x 220 mm)



300,00 EUR

1/1 page coloured on the cover



350,00 EUR

30 % of the rental fees (without deduction) must be transferred to the bank account immediately upon receipt of the invoice, and 70 % 30 days before the start of the exhibition. Bulgarreklama Agency Ltd. VAT № BG121122275. Bank account in EUR: IBAN: BG45UNCR96601426037707 SWIFT Bic code: UNCRBG6SF, UniCredit Bulbank, Sofia, Bulgaria. If the invoice address is different from above, please provide invoice address.

(All companies, which have registered office in Bulgaria will be charged with 20% VAT on the a.m. Total Cost)

We confirm our agreement with the conditions of participation given overleaf.

Place and date:

Authorized signature / stamp: