

Využití tukového tvářového laloku

Bulik O., Machálka M.

Klinika ústní, čelistní a obličejové chirurgie LF MU a FN, Brno

Věnováno k význačnému životnímu jubileu doc. MUDr. Jiřího Kozáka, CSc.

Souhrn

Vznik oroantrálních komunikací po extrakcích zubů je poměrně častou komplikací. Oroantrální komunikace (OAC) a oronazální komunikace (ONC) většího rozsahu vznikají v souvislosti s chirurgickou léčbou nádorů v oblasti maxily. Uzávěr těchto komunikací pomocí tukového tvářového laloku je jednoduchá a spolehlivá metoda, která nezatěžuje pacienta. Tukovým tvářovým lalokem je možno uzavírat malé komunikace, ale i větší defekty po resekci alveolárního výběžku maxily. Práce popisuje techniku uzavěru komunikací pomocí tukového tvářového laloku a srovnává ji s jinými metodami.

Klíčová slova: tukový tvářový lalok - oroantrální komunikace

Bulik O., Machálka M.: Use of Buccal Fat Pad

Summary: Occurrence of the oroantral communication after tooth extraction is a rather frequent complication. Both oro-antral communication (OAC) and oronasal communication (ONC) of major extent occur in connection with the surgical treatment of tumors in the region of maxilla. Closure of the above communications by means of buccal fat pad is rather simple and reliable method, which does not strain the patient. Not only lesser communications but also major defects after the resection of the alveolar process of maxilla can be closed with a buccal fat pad. Both procedure of the communication closure by means of buccal fat pad and comparison with other methods are described in this paper.

Key words: buccal fat pad - oroantral communication

Čes. Stomat., roč. 107, 2007, č. 6, s. 149–152.

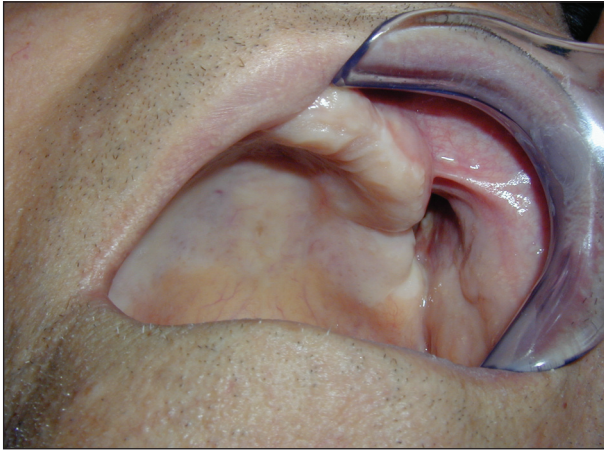ÚVOD

Po ablačních výkonech v oblasti maxily vzniká různě velký defekt, který propojí ústní dutinu s čelistní dutinou nebo nosní dutinou. Tato oroantrální nebo oronasální komunikace přináší pacientovi potíže při příjmu potravy a při artikulaci. Patologické spojení s čelistní dutinou vzniká i při extrakcích zubů v laterálním úseku maxily. Apexy molárů a premolárů odděluje od čelistní dutiny poměrně tenká vrstva kosti 1-7 mm [13], která může být poškozena nešetrnou extrakcí nebo patologickým procesem, například periapikálním zánětem, cystou. V poslední době vznikají nekrózy alveolárního výběžku po extrakcích zubů u pacientů, kteří užívají bisfosfonáty (obr. 5). V těchto případech je nutné nekrotickou kost odstranit a následně vznikne široká komunikace do čelistní dutiny. Existují různé techniky používané k uzavěru oroantrálních a oronasálních komunikací. Před uzavěrem komunikace je důležité, aby v čelistní dutině nebyl přítomen zánět a aby byla odstraněna cizí tělesa, jako například

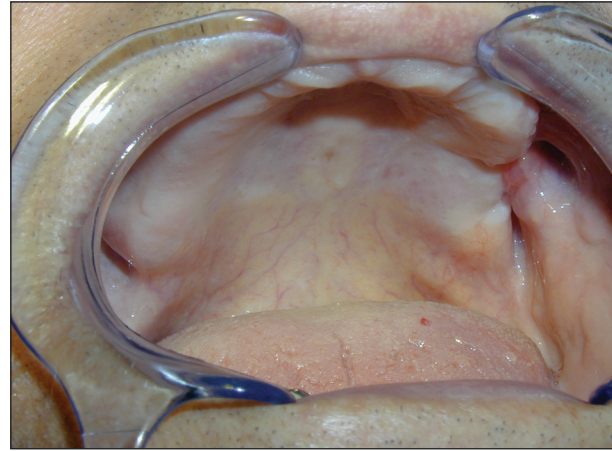
výplňové hmoty nebo radix zubu. Menší bodová komunikace se může spontánně uzavřít. K uzavěru větších defektů můžeme využít slizniční rotační laloky z okolí defektu, jazykový lalok, nasolabiální lalok, lalok z musculus temporalis a tukový tvářový lalok. Tukový tvářový lalok umožňuje uzavírat poměrně rozsáhlé defekty v laterálním úseku maxily. Jedná se o poměrně jednoduchou a spolehlivou operační techniku, která minimálně zatěžuje pacienta.

METODA, KLINICKÝ MATERIÁL

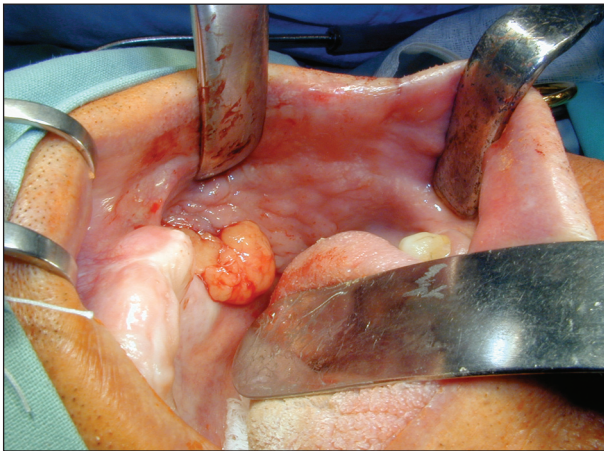
Na Klinice ústní, čelistní a obličejové chirurgie FN Brno k ošetření oroantrálních komunikací vzniklých po extrakcích zubů nejčastěji používáme lalokovou plastiku sec. Wassmund. Je to standardní jednoduchá metoda uzavěru pomocí vestibulárního slizničního laloku, který vznikne po lichoběžníkovitém řezu od okraje extrakční rány směrem do vestibula. Po odklopení laloku protínáme periost, čímž se lalok uvolní a umožní pře-



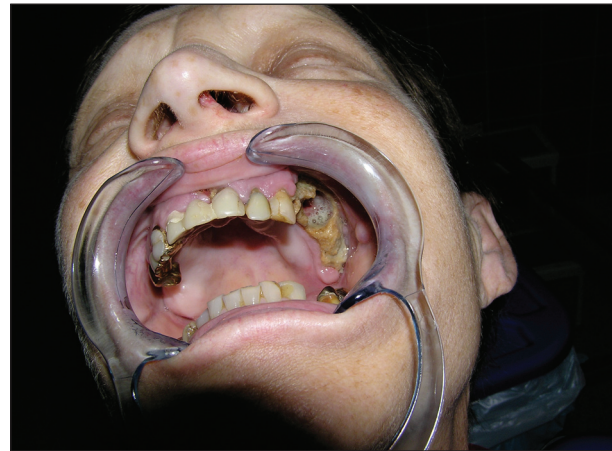Obr. 1. Široká komunikace po odstranění cysty a neúspěšném primárním uzávěru vzniklého defektu v oblasti horního alveolu.



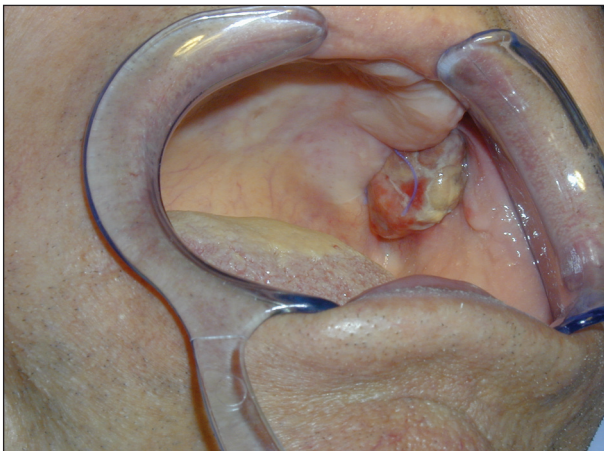
Obr. 4. Přeepitelizovaný a vhojený tukový lalok. Stav po 4 týdnech.



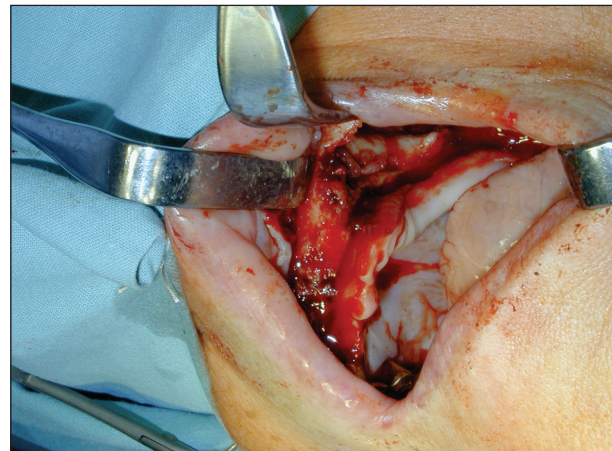
Obr. 2. Tukový lalok transponovaný do oblasti defektu.



Obr. 5. Rozsáhlá nekróza horního alveolu po bisfosfonátech.



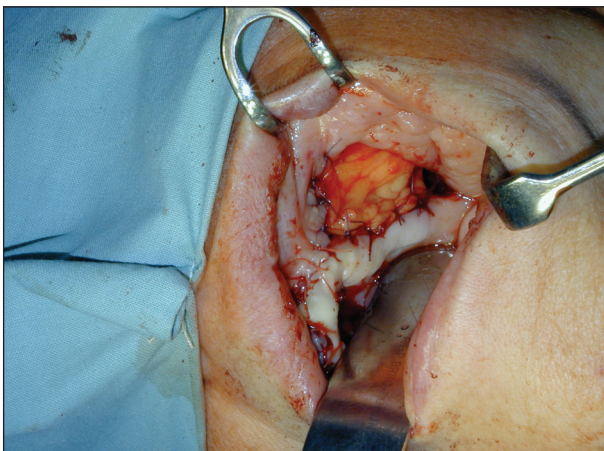
Obr. 3. Probíhající epitelizace povrchu laloku.



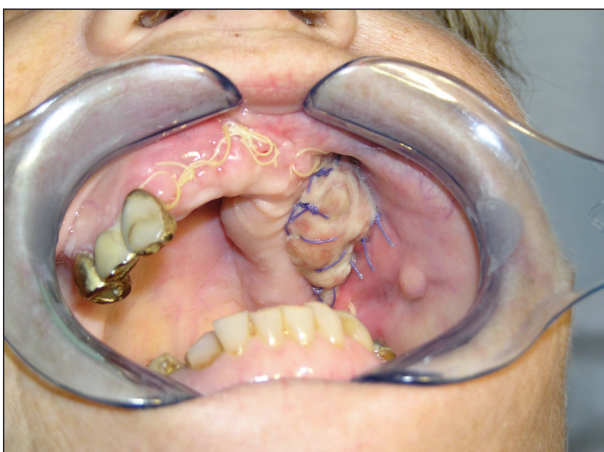Obr. 6. Defekt vzniklý po odstranění nekrotické kosti.

krytí extrakční rány nebo menšího defektu v oblasti alveolu. Problém vzniká, pokud je sliznice v okolí extrakční rány poškozená, nebo defekt je velký. V těchto případech na naší klinice

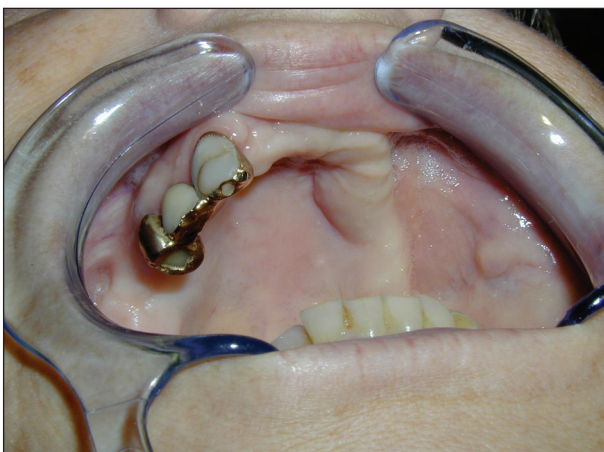v současné době volíme metodu uzávěru defektu pomocí tukového laloku tváře. Větší defekty vzniklé po resekcích alveolu pro nádor uzavíráme rovněž tukovým tvářovým lalokem. Lalok jsme



Obr. 7. Sutura laloku k okrajům defektu.



Obr. 8. Epitelizace tukového laloku.



Obr. 9. Vhojený a epitelizovaný tukový lalok.

použili u devíti pacientů s defektem větším než 2 cm v průměru, největší defekt měl rozměry 4,5×2,5 cm. U menších komunikací používáme rovněž tukový lalok, zejména pokud okolní sliznice je nekvalitní. Při uzávěru větších defektů u jednoho pacienta po zhojení přetrvávala bodová pištěl, kterou jsme uzavřeli přímou suturou, a u jednoho pacienta došlo pouze ke zmenšení

rozsáhlého defektu 4×3 cm na polovinu. Příčinou byl nedostatek tukové tkáně v důsledku kachexie a v tomto případě byl tukový lalok poměrně tenký a pod napětím. Zbývajících sedm pacientů se zhojilo bez komplikací a po 4 týdnech byl defekt zcela uzavřený (obr. 4 - obr. 9).

Předpokladem úspěšného zhojení je čelistní dutina bez přítomnosti zánětu. Operační technika je poměrně jednoduchá, důležité je dostatečné uvolnění tukového tělesa tváře. V distální části horního vestibula v místě druhého a třetího moláru se provede incize sliznice a podslizniční vaziva a z bukální oblasti se uvolní tuková tkáň. Je důležité šetrně a bez pohmoždění rozprostřít tukový lalok do plochy. Tukové těleso tváře poskytuje dostatek materiálu na vytvoření laloku, který vykrývá defekt zasahující až do oblasti špičáku, na šířku je možné překrýt několikacentimetrovou komunikaci. Okraje defektu připravíme částečným odklopením sliznice a tukový lalok fixujeme pomocí sutury z resorbovatelného materiálu (obr. 7). V průběhu 3-4 týdnů dochází k epitelizaci povrchu tukového laloku, který je překryt plnohodnotnou sliznicí (obr. 3, obr. 4, obr. 8, obr. 9).

DISKUSE

Oroantrální komunikace jsou poměrně častou komplikací extrakcí v laterálním úseku horní čelisti. V těchto místech je tenká vrstva kosti 1-7 mm, která odděluje apexy zubů od čelistní dutiny [13]. Tato tenká kostěná vrstva může být poškozena periapikálním zánětlivým procesem nebo iatrogeně při extrakci zubů. Při extrakcích vznikají komunikace menšího rozsahu, které se nejčastěji ošetřují vestibulárním lalokem podle Wassmunda [14]. Jinou jednoduchou metodou jsou rotační slizniční lalůčky z oblastí patra. Bodové komunikace do 2 mm se mohou za určitých podmínek uzavřít spontánně. Problém vzniká, pokud je okolní sliznice poškozena nešetrnou extrakcí, nebo pokud je oroantrální komunikace větších rozměrů, zejména po resekcích pro tumor v oblasti patra a alveolu maxily.

Jednou z možností uzávěru větších defektů je použití tvářového tukového laloku. Je to jednoduchá metoda, která byla poprvé publikována v roce 1977 [8]. Tukový polštář ve tváři je bohatě prokrvený cestou arteria maxillaris, temporalis superficialis a facialis [5]. Většinou hojení probíhá bez komplikací, pokud stopka laloku není komprimována [7, 10, 11]. Někteří autoři doporučují tukový lalok pro menší komunikace [4], jiní pro komunikace nad 5 mm [1]. Tukovým tvářovým lalokem je možno uzavírat velké defekty o průměru několika centimetrů, Baumann a kol. popisuje uzávěr defektu o rozměrech 5,5×4 cm [5]. Z vlastní zku-

šenosti můžeme potvrdit, že v oblasti tváře je většinou dostatek materiálu pro vytvoření laloku dosahujícího až do špičkové oblasti. Problém s nedostatkem tuku ve tváři může nastat u pacientů s kachexií. Povrch laloku spontánně epitelizuje v průběhu 3-5 týdnů. V některých publikacích je popisováno překrytí povrchu tukového laloku kožním štěpem [2, 12]. Domníváme se, že je to zbytečné a tento postup spíše brání vytvoření kvalitní hladké sliznice. Důležitější je vytvoření antrální slizniční vrstvy odklopením mukoperiostu v okolí defektu. Při větších defektech je výhodné vytvořit alespoň několikamimetrový slizniční lem v místech suturování tukového laloku.

Pro vyhotovení vyhovující snímací náhrady je důležité zachování vestibula. Tento požadavek je problematické splnit při zákrocích v oblasti alveolu horní čelisti. Vestibulární plastika podle Wassmunda způsobí většinou zmenšení až vymizení vestibula. Patrové rotační laloky nejméně narušují vestibulum a z protetického pohledu jsou nejvíce vyhovující [3]. Správně provedená implantace tukového laloku do menších defektů může zachovat vestibulum nebo umožňuje jeho vytvoření ve druhé fázi.

Při resekčních výkonech pro nádor v oblasti patra a alveolu se odstraní značná část kosti s příslušnou denticí. Většina lalokových plastik nahrazuje pouze měkké tkáně. Náhrada kosti je nutná pro plnohodnotnou rehabilitaci žvýkací funkce fixní náhradou ukotvenou v postižené části na dentálních implantátech. Ztrátu kosti je možno rekonstruovat volným kostním štěpem s cévní stopkou, který nahrazuje i měkké tkáně. Někteří autoři využívají tvářový tukový lalok k zajištění výživy volných kostních štěpů. [5, 9, 15].

ZÁVĚR

Tukový tvářový lalok je jednoduchá a spolehlivá operační metoda, která umožňuje uzavírat poměrně velké oroantrální i oronasální komunikace. Nezatěžuje pacienta druhou operací a odběrem z jiného místa než je základní operace. Za určitých okolností zachovává vestibulum nebo umožňuje jeho vytvoření ve druhé fázi. Výhodou je možnost kombinace tukového tvářového laloku s volným kostním štěpem. Výběr metody uzávěru oroantrálních komunikací a rekonstrukcí defektů v oblasti maxily je závislý na velikosti, lokalizaci defektu a zkušenostech chirurga.

LITERATURA

1. **Abuabara, A., Cortez, A. L. V., Passeri, L. A., de Moraes, M., Moreira, R. W. F.:** Evaluation of different

treatments for oro-antral/oro-nasal communications: Experience of 112 cases. *Int. J. Oral. Maxillofac. Surg.*, 35, 2006, s. 155-158.

2. **Amin, M. A., Bailey, B. M., Swinson, B., Witherow, H.:** Use of buccal fat pad in the reconstruction and prosthetic rehabilitation of oncological maxillary defects. *Br. J. Oral. Maxillofac. Surg.*, 43, 2005, s. 148-154.
3. **Anavi, Y., Gal, G., Silfen, R., Calderon, S.:** Palatal rotation-advancement flap for delayed repair of oro-antral fistula: a retrospective evaluation of 63 cases. *Oral. Surg. Oral. Med. Oral. Pathol.*, 96, 2003, s. 527-534.
4. **Ashley, R. E. A.:** A method of closing antro-alveolar fistulae. *Ann. Otol. Rhinol. Laryngol.*, 48, 1939, s. 632-635.
5. **Baumann, A., Ewers, R.:** Application of the buccal fat pad in oral reconstruction. *J. Oral. Maxillofac. Surg.*, 58, 2000, s. 389-392.
6. **Collela, G., Tartaro, G., Giudice, A.:** The buccal fat pad in oral reconstruction. *Br. J. Plast. Surg.*, 57, 2004, s. 326-329.
7. **Dolanmaz, D., Tuz, H., Bayraktar, S., Metin, M., Erdem, E., Baykul, T.:** Use of pedicled buccal fat pad in the closure of oro-antral communication: analysis of 75 cases. *Quintessence Int.*, 35, 2004, s. 241-246.
8. **Egyedi, P.:** Utilization of the buccal fat pad closure of oro-antral and/or oro-nasal communications. *J. Maxillofac. Surg.*, 5, 1977, s. 241-244.
9. **Liversedge, R. L., Wong, K.:** Use of the buccal fat pad in maxillary and sinus grafting of the severely atrophic maxilla preparatory to implant reconstruction of the partially or completely edentulous patient: technical note. *Int. J. Oral. Maxillofac. Implants*, 17, 2002, s. 424-428.
10. **Martin-Granizo, R., Naval, L., Costas, A., Goizueta, C., Rodriguez, F., Monje, F., Muñoz, M., Diaz, F.:** Use of buccal fat pad to repair intraoral defects: review of 30 cases. *Br. J. Oral. Maxillofac. Surg.*, 35, 1997, s. 81-84.
11. **Rapidis, A. D., Alexandridis, C. A., Eleftheriadis, E., Angelopoulos, A. P.:** The use of buccal fat pad for reconstruction of oral defects: review of the literature and report of 15 cases. *J. Oral. Maxillofac. Surg.*, 58, 2000, s. 158-163.
12. **Samman, N., Cheung, L. K., Tideman, H.:** The buccal fat pad in oral reconstruction. *Int. J. Oral. Maxillofac. Surg.*, 22, 1993, s. 2-6.
13. **Skoglund, L. A., Pedersen, S., Hoist, E.:** Surgical management of 85 perforations to the maxillary sinus. *Int. J. Oral. Surg.*, 12, 1983, s. 1-5.
14. **von Wowern, N.:** Closure of oro-antral fistula with buccal flap: Rehrmann versus Moczar. *Int. J. Oral. Surg.*, 11, 1982, s. 156-165.
15. **Zhong, L. P., Chen, G. F., Fan, L. J., Zhao, S. F.:** Immediate reconstruction of maxilla with bone grafts supported by pedicled buccal fat pad graft. *Oral. Surg. Oral. Med. Oral. Pathol. Oral. Radiol. Endod.*, 97, 2004, s. 147-154.

MUDr. Oliver Bulik, Ph.D.

Klinika ústní, čelistní a obličejové chirurgie

FN Brno

Jihlavská 20

625 00 Brno

Další práci jubilatovi doc. MUDr. Jiřímu Kozákovi, CSc., věnovali:

Pink R., Pazdera J., Vondráková J., Faber E., Skoumalová I.: Orální mukositida jako vedlejší účinek myeloablativní chemoterapie u hematologických pacientů.