

Zkušenosti s využitím kostních autotransplantátů k augmentaci alveolu v dentální implantologii

Zbořil V., Pazdera J.

Klinika ústní, čelistní a obličejové chirurgie LF UP, Olomouc,
přednosta prof. MUDr. J. Pazdera, CSc.

Věnujeme doc. MUDr. Jiřímu Kozákovi, CSc., k jeho životnímu jubileu.

Souhrn

Autoři referují o zkušenostech s využitím autologního kostního štěpu odebraného z oblasti mandibulární symfýzy k restituci atrofovaného nebo defektního alveolárního výběžku. Jednalo se o rekonstrukci objemu kosti v horizontálním rozměru. Za 20 týdnů po augmentaci byly do bezzubého úseku zavedeny dentální implantáty a s odstupem dalších 24 týdnů zatíženy fixní protetickou prací. Tuto metodu jsme použili u souboru 23 pacientů, léčených a sledovaných v letech 2003 až 2006 na Klinice ústní, čelistní a obličejové chirurgie FN v Olomouci. Metoda byla úspěšná v 87 % případů a osvědčila se zejména při řešení defektů alveolu po traumatické ztrátě jednotlivých zubů.

Klíčová slova: augmentace alveolu – autotransplantát – dentální implantáty

Zbořil V., Pazdera J.: Experience with Application of Bone Autologous Grafts for Augmenting Alveolus in Dental Implantology

Summary: The authors refer to their experience with application of autologous bone graft taken from the area of mandibular symphysis for restitution of atrophy or defect of alveolar process. There was a reconstruction of the bone size in horizontal direction. Twenty weeks after the augmentation dental implants were introduced into the toothless section and within the time lapse of another 24 week interval the implants were weighted down with fixed prosthetic work. This kind of method was used in a group of 23 patients treated and followed in the years 2003 to 2006 at the Clinic of Oral, Jaw and Face Surgery, Faculty Hospital in Olomouc. The method proved to be successful in 87% of cases and it was particularly effective in solving the defects of alveoli after traumatic loss of individual teeth.

Key words: augmentation of alveolus – autotransplant – dental implants

Čes. Stomat., roč. 107, 2007, č. 6, s. 144–148.

ÚVOD

Použití dentálních implantátů je dnes standardní metodou náhrady ztracených zubů. Pro úspěšnou oseointegraci dentálních implantátů má zásadní význam přiměřená kvalita a objem kostní tkáně. Defekty čelistních kostí vznikají z mnoha příčin: jako následek komplikované extrakce zubu, vlivem traumatu, resorpcí kosti v okolí dříve zavedených implantátů nebo jako následek dentoalveolárních chirurgických výkonů (operace cyst, benigních kostních nádorů). Hodláme-li v těchto případech využít endoseálních implantátů, je třeba před jejich zavedením provést augmentaci alveolárního hřebene.

Augmentace je chirurgický postup, který nahrazuje chybějící kost materiálem z vlastního těla pacienta (autologní transplantát), tkání získanou odběrem od jiného dárce (homologní transplantát) nebo materiálem syntetickým či přírodním (alogení transplantát). Transplantát by měl nejen nahradit chybějící kostní tkáň, ale také indukovat novotvorbu ztracené kosti tak, aby byla převážná část transplantovaného materiálu postupně nahrazena plnohodnotnou, nově vytvořenou kostí.

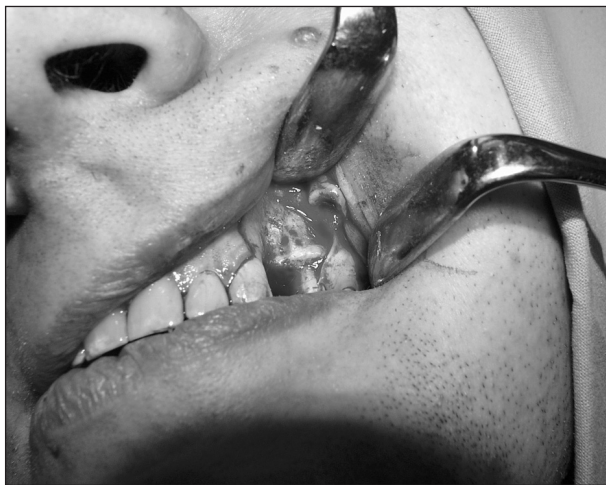
Práce je zaměřena na metody augmentace při horizontálních defektech bezzubého alveolu. K rekonstrukci těchto defektů bylo užito autologních kostních štěpů z oblasti mandibulární symfýzy.

MATERIÁL A METODIKA

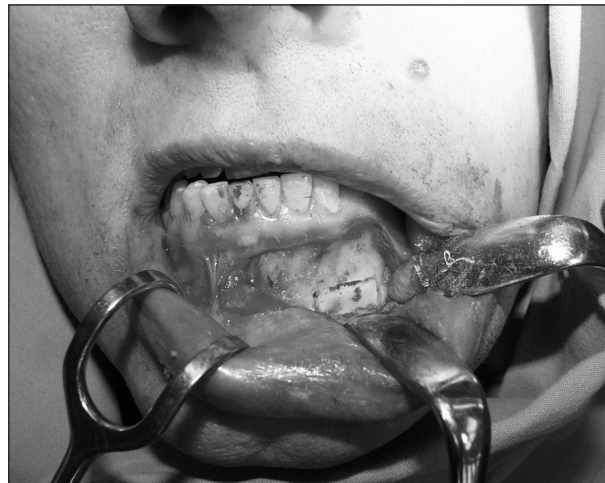V letech 2003 a 2004 jsme využili autologních kostních štěpů k rekonstrukci defektního alveolu před plánovaným zavedením dentálních implantátů u 23 pacientů (osmi mužů a 15 žen). Věkový průměr nemocných byl 27,5 roku. V 18 případech se jednalo o defekt horního alveolu, v 5 pak alveolu dolního. V převážné většině (20 případů) se jednalo o posttraumatické defekty, v ostatních případech se jednalo o nadměrnou resorpci alveolární kosti, k níž došlo s delším časovým odstupem po předchozí extrakci zubů. Za 6 měsíců po operaci byly do augmentovaných míst zavedeny dvoudobé dentální implantáty (Timplant, SIN) a s odstupem dalších 4–6 měsíců byli pacienti definitivně proteticky ošetřeni fixními protetickými náhradami. V roce 2006 (s odstupem dvou let po zhotovení protetických prací) bylo provedeno vyhodnocení výsledků.

Operační postup při augmentaci jsme zahájili revizí kostního defektu v místě implantace. V injekční anestezii jsme odklopili mukoperiost a kostní frérou připravili lůžko pro budoucí autotransplantát (obr. 1). Kostní štěpy jsme odebrali z oblasti mandibulární symfýzy. Paramarginálním řezem ve fornixu dolního vestibula v rozsahu zubů 34–44 protnuli vestibulární mukoperiost a raspatoriem obnažili zevní kompaktu. Vydatně chlazeným, štíhlým kostním vrtačkem jsme provedli osteotomii v rozsahu požadované velikosti kostního štěpu (obr. 2) a jeho odběr dokončili kostním dlátkem. Žlábkovým dlátkem nebo exkochleační lžičkou jsme navíc odebrali fragmenty spongiózy. Při odběru jsme zachovávali dostatečnou vzdálenost od apexů dolních frontálních zubů, aby nebyla ohrožena jejich vitalita.

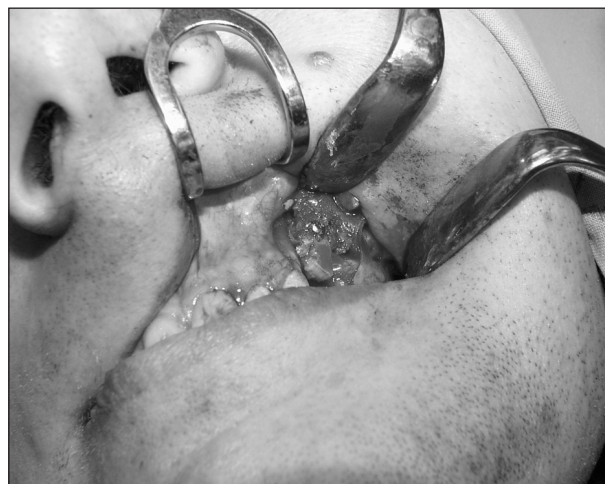Kostní štěp jsme upravili do požadovaného tvaru, přenesli do místa augmentace a fixovali titanovým šroubkem ze soupravy miniplate (obr.



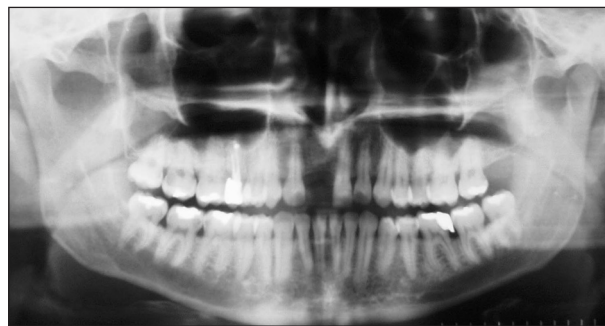Obr. 1. Atrofovaný alveol.



Obr. 2. Místo odběru transplantátu na mandibule.

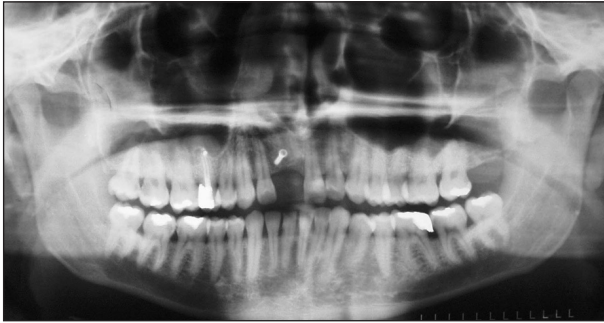

Obr. 3. Fixace transplantátu šroubkem do atrofovaného alveolu.

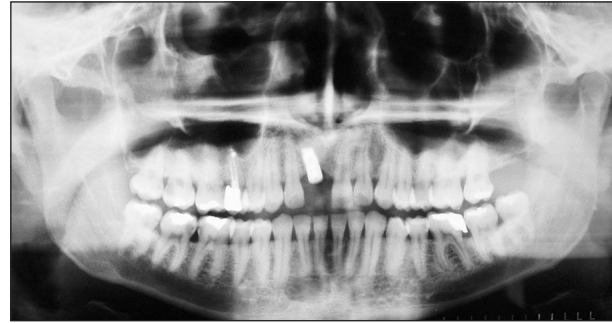

Obr. 4. Stav před léčbou- defekt po ztrátě zubu 11.

3). Poté jsme protětím periostu uvolnili mukoperiostální lalok a ránu uzavřeli suturou. Stehy z místa odběru i oblasti augmentace jsme odstranili za 6 dní. Fixační šroubek byl odstraněn z velmi krátkého slizničního řezu současně se zavedením dentálního implantátu. Průběh léčby byl průběžně sledován rentgenologicky s využitím OPG (obr. 4, obr. 5, obr. 6).



Obr. 5. Stav 4 měsíce po augmentaci, rentgenogram zobrazuje uspokojivý efekt, zejména v blízkosti zubu 21. Stín sytosti kovu v zájmové oblasti odpovídá tvarem fixačnímu šroubku.



Obr. 6. Stav po zavedení dentálního implantátu SIN, stín sytosti kovu zobrazuje vlastní implantát.

VÝSLEDKY

Augmentaci autologním kostním štěpem jsme provedli u 23 pacientů. S časovým odstupem 6 měsíců jsme do oblasti augmentace zavedli celkem 31 dentálních implantátů. V 18 případech se jednalo o náhradu jednoho zubu, ve 4 případech o náhradu dvou zubů a ve dvou o náhradu 3 zubů. V průběhu dalších 4-6 měsíců se všechny implantáty vhojily bez komplikací. Při následném protetickém ošetření byly tyto implantáty využity jako pilíře pro zhotovení korunek nebo krátkých, lineárně kotvených můstků. Z těchto implantátů je v současné době protetickou prací zatíženo 26 implantátů (87 %), které plně funkčně i esteticky vyhovují a nejeví známky pohyblivosti (tab. 1).

U 2 našich nemocných naopak došlo v horizontu tří měsíců po protetickém ošetření k resorpci kostního štěpu (zřejmě v důsledku působení páčivých sil ve frontálním úseku chrupu) s následnou eliminací tří implantátů, u jednoho pacienta k vyloučení implantátu vlivem dodatečné ortodontické korekce zubního oblouku. Periimplantitidu jsme u žádného z našich pacientů nezaznamenali.

Z tabulky 1 je zřejmé, že méně komplikací ve smyslu eliminace implantátu bylo zaznamenáno u systému SIN. Malý počet pacientů, zařazených do sestavy nás však neopravňuje k vyslovení jakýchkoliv hodnocení kvality obou systémů.

Tab. 1. Vyhodnocení úspěšnosti léčby

Typ implantátu	Lokalizace	Úspěch	Eliminace
Timplant	11,12,13		eliminace (resorpce štěpu)
Timplant	13		eliminace (ortodontická léčba)
Timplant	12,11,21	3	
Timplant	22	1	
Timplant	12	1	
Timplant	13,14	2	
Timplant	33	1	
Timplant	21,22	2	
Timplant	14	1	
Timplant	32	1	
Timplant	22	1	
Timplant	13	1	
SIN	21		eliminace (resorpce štěpu)
SIN	41,42	2	
SIN	11	1	
SIN	11	1	
SIN	42	1	
SIN	24	1	
SIN	12	1	
SIN	24	1	
SIN	12	1	
SIN	21	1	
SIN	22	1	
Celkem	31	26	5

DISKUSE

Přes pokroky, které byly dosaženy v dentální implantologii, zůstávají stále nedořešeny otázky, spojené s optimálním klinickým vedením terapie. Stále chybí postup, který by zajistil předprotetickou rekonstrukci alveolárního výběžku pro pacienta biologicky nejvhodnějším materiálem. Z hlediska biologické kompatibility se zdá, že tímto materiálem zůstává autologní kostní štěp.

Problémem zůstává volba optimálního odběrového místa. Jakson, Adam a Bite [9] upozorňují na možné komplikace při odběru autotransplantátu z kalvy, kdy v 5,6 % došlo k poranění vnitřní kortikalis, dury, nebo dokonce sinus cavernosus. Laurie a kol [13] zmiňují značné krvácení a přetrvávající bolesti v souvislosti s odběrem kostního štěpu z oblasti hřebene kosti kyčelní. Crow [7] hodnotí indikace, výhody a nevýhody jednotlivých odběrových míst. Pascoal [15] vidí výhodu při použití intraorálních štěpů v jejich menší resorpci, v plně dostačující místní anestezii a v absenci nápadné extraorální jizvy. Kaufman [11] a Astrand [1] vyzdvihují výhodu přehledného přístupu při odběrech štěpů z bradové části dolní čelisti. Balaji [2] při využití autologního transplantátu, odebraného z brady, uvádí úspěšnost 82 %. Podobně i Mc Carthy [14] uvádí 97,1% úspěšnost. Relativně značnou resorpci zaznamenal Varle [6] při použití sandwich techniky za využití lyofilizované chrupavky (23,8 %). Poměrně ucelený přehled problematiky, spojené s posttraumatickými nebo preprotetickými augmentacemi, pak podává Garg [8].

Nejvhodnějším odběrovým místem se zdá být symfyzální a parasymfyzální oblast mandibuly a oblast úhlu a větve mandibuly retromolárně, vzhledem k minimální rezorpci štěpu na základě chrupavčitého původu mandibuly.

Určujícím kritériem pro volbu odběrového místa je požadovaná velikost kostního štěpu. Zatímco buko-linguální rozměr (dále BLr) defektu hodnotíme v milimetrech, mesio-distální rozměr (dále MDr) uvádíme v počtu chybějících zubů.

Symfýza a ramus mandibulae jsou ideálními

odběrovými místy v případech defektů, jejichž MDr nepřesahuje 4 zuby a BLr není větší než 6 mm. Obě tyto podmínky byly u našich pacientů splněny. Velkou výhodou metody je především dobrý přístup, lehce dosažitelná spongióza a minimální resorpce kostního štěpu. Nevýhodou je dočasná dysestezie brady, možné poškození kořenů řezáků a limitovaný objem odebraného materiálu. Při odběru z ramus mandibulae jsou požadavky na rozměr kostního štěpu ještě přísnější. U této metody by MDr defektu neměl být větší než 3 zuby, BLr rozměr by měl být menší než 4 mm. Nevýhodou je možné poranění n. alveolaris inferior, malá tlošťka štěpů a přítomnost třetího moláru. Pro možnost srovnání zařazujeme do tabulky i extraorální donorové místo (hřeben kosti kyčelní). Crista ilica nám dává velké možnosti co se týká množství odebraného objemu kosti a dosažitelné spongiózy. Mezi nevýhody patří zátěž pacienta celkovou anestezii, složitější způsob odběru, možné pooperační potíže při chůzi a nežádoucí resorpce kostního štěpu (tab. 2).

Diskutovaným problémem je také způsob fixace transplantátu. Volné uložení transplantátů nebo jejich fixace prostřednictvím drátěné osteosutury jsou v současné době překonány. Daleko vhodnější jsou titanové nebo poly-L-lactidové fixační šrouby. Beckers [3] vyzdvihuje v souvislosti s použitím šroubů lepší stabilitu štěpu, dokonalejší kontakt štěpu s augmentovanou plochou a jednodušší postup při zavedení i odstranění fixačního materiálu. Vytvářet otvor pro šroub do poměrně gracilního štěpu je přináší i přes opatrné zacházení jistá rizika (ztráta štěpu nebo jeho tepelné poškození štěpu při vrtání). Keller [12] upozorňuje na možnost fixace transplantátu v jedné operační fázi dentálním implantátem. Naproti tomu Borstlap [5] poukazuje na lepší výsledky preferuje odloženou implantaci s časovým odstupem 6 měsíců.

Obtížné je najít metodu, která by objektivně prokázala úspěšné vhojení transplantátu do kostního defektu. Zatížit pacienta odběrem tkáně z dané oblasti za účelem histologického vyšetření je zbytečné a z etického hlediska i nevhodné.

Tab. 2. Srovnání donorových míst pro augmentaci alveolu autotransplantátem [7]

	Ramus mandibulae	Symphysis mandibulae	Crista iliaca
Mesio-distální rozměr	2-3 zuby	3-4 zuby	>4 zuby
Buko-linguální rozměr	<4 mm	4-6 mm	>6 mm
Výhody	-dobrý přístup -minimální resorpce	-dobrý přístup -lehce dosažitelná spongióza -minimální resorpce	-k dispozici značný objem kosti -osteogenní -osažitelná spongióza
Nevýhody	-možné poškození n.alveolar. inf,n.lingualis -štěpy jsou dosti tenké - přítomnost 3. moláru	-dočasná dysestezie brady -možné poškození kořenů řezáků	-další extraorální rána -značná resorpce štěpu -možné pooperační potíže při chůzi

Scintigrafické vyšetření je metoda pouze orientační a k danému účelu nevhodná. Konvenční rentgenogramy neumožňují zobrazit kostní struktury ve všech dimenzích a s potřebnou přesností. V tomto směru jisté pokroky zaznamenal Bernstein [4], který k analýze kostního hojení využívá CT. Pomocí CT vyšetření lze poměrně přesně předem stanovit velikost štěpu [10]. Na základě vlastních zkušeností považujeme za optimální metodu vyšetření spirální CT, které má větší vypovídací hodnotu a je na rozdíl od „klasického“ spojeno s daleko menší radiační zátěží pro pacienta (zejména moderní přístroje s osmi nebo dokonce s šestnácti řadami detektorů). Tyto přístroje umožňují využít 100 % získaných objemových dat k zobrazení a rekonstrukci daného úseku skeletu (volume rendering). Pomocí moderní zobrazovací techniky lze v reálném čase tvořit poměrně přesné, trojrozměrné barevné obrazy, které mohou mít velmi široké klinické uplatnění i v dentální implantologii. Verhoeven [16] doporučuje k odhalení kvantitativních změn štěpu vyšetření metodou OLCR (Oblique Lateral Cephalometric Radiograph) jako součást vyšetření kostní denzitometrií. Touto metodou lze pozorovat eventuální úbytek tloušťky a změny radiografické denzity nejvrchnější vrstvy štěpu, zejména prvních 6 měsíců po augmentaci.

ZÁVĚR

Použití autologních kostních štěpů k augmentaci kostních defektů alveolu po ztrátě zubů se v implantologické praxi jeví jako uspokojivé řešení. Technika odběru štěpů z oblasti mandibulární symfýzy je při dodržení stanovených indikací spojena s malou zátěží pacienta, nízkým procentem komplikací a vysokou úspěšností implantace

LITERATURA

1. **Astrand, P., Nord, P. G., Branemark, P. I.:** Titanium implants and onlay bone graft to the atrophic edentulous maxilla: a 3-year longitudinal study. *Int. J. Oral. Maxillofac. Surg.*, 25, 1996, 1, s. 25-29.
2. **Balaji, S. M.:** Management of deficient anterior maxillary alveolus with mandibular parasymphiseal bone graft for implants. *Implant. Dent.*, 11, 2002, 4, s. 363-369.
3. **Beckers, H. L., Freitag, V.:** Fixation of onlay bone grafts with lag screws. *J. Maxillofac. Surg.*, 8, 1980, 4, s. 316-323.
4. **Bernstein, M. P., Caldwell, C. B., Antonyshyn, O. M., Cooper, P. W., Ehrlich, L. E.:** Spatial and temporal registration of CT and SPECT images: development and validation of a technique for in vivo three-dimensional semiquantitative analysis of bone. *J. Nucl. Med.*, 41, 2000, 6, s. 1075-1081.
5. **Borstlap, V. A. et al.:** Early secondary bone grafting of alveolar cleft defects. *J. Cranio-Max.-Fac. Surg.*, 18, 1990, 4, s. 201-205.
6. **Carls, F. R., Sailer, H. F.:** Mandibular sandwich technique build up with lyophilized cartilage. *Swiss Dent.*, 13, 1992, 4, s. 27-28, 30-33.
7. **Crow, G. A.:** Bone augmentation for implants: A restorative dentists planning guide. Naval Postgraduate Dental School, National Naval Dental Center.
8. **Garg, A. K.:** Augmentation grafting of the maxillary sinus for placement of dental implants: anatomy, physiology, and procedures. *Implant. Dent.*, 8, 1999, 1, s. 36-46.
9. **Jackson, I. T., Adam, M., Bite, U. et al.:** Update on cranial bone grafts in craniofacial surgery. *Ann. Plast. Surg.*, 18, 1987, s. 37.
10. **Johansson, B., Grepe, A., Wannfors, K., Aberg, P., Hirsch, J. M.:** Volumetry of simulated bone grafts in the edentulous maxilla by computed tomography: an experimental study. *Dentomaxillofac Radiol.*, 30, 2001, 3, s. 153-156.
11. **Kaufman, E., Wang, P. D.:** Localized vertical maxillary ridge augmentation using symphyseal bone cores: a technique and case report. *Int. J. Oral. Maxillofac. Implants*, 18, 2003, 2, s. 293-298.
12. **Keeler, E. E.:** Reconstruction of severely atrophic edentulous mandible with endosseous implants. A 10-year longitudinal study. *J. Oral. Maxillofac. Surg.*, 53, 1995, s. 305-320.
13. **Laurie, S. W., Kaban, L. B., Mulliken, J. B. et al.:** Donor site morbidity after harvesting rib and iliac bone. *Plast. Reconstr. Surg.*, 73, 1984, s. 933.
14. **Mc Carthy, C., Patel, R. R., Wragg, P. F., Brook, I. M.:** Dental implants and onlay bone grafts in the anterior maxilla: analysis of clinical outcome. *Int. J. Oral. Maxillofac. Implants*, 18, 2003, 2, s. 238-241.
15. **Pascoal, A. J., Palombo, C. R., Filho, M. M.:** Bone grafting and maxillary sinus augmentation. *The Online Journal of Dentistry and Oral Medicine*, 2003.
16. **Verhoeven, J. W., Ruijter, J. M., Cune, M. S., Terlou, M., Zoo, M. A., Koole, R.:** Onlay rafts in combination with endosseous implants in severe mandibular atrophy. A prospective radiological study. *Ned Tijdschr Tandheelkd*, 109, 2002, 1, s. 8-14.

MUDr. Vítězslav Zbořil, Ph.D.
Kliniky ÚČOCH LF UP a FN
I. P. Pavlova 6
775 20 Olomouc