

Kotvení při ortodontické terapii

Špidlen M., Kamínek M., Halířová M.

Klinika zubního lékařství LF UP a FN, Olomouc,
přednosta prof. MUDr. M. Eber, CSc.

Souhrn

Autoři měřili změnu v poloze a vztahu prvních stálých molárů a změnu polohy a osového postavení horních a dolních řezáků při extrakční ortodontické terapii.

V souboru 55 pacientů, z nichž 28 bylo léčeno s extrakcemi dvou horních premolárů a 27 pacientů bylo léčeno extrakcemi čtyř premolárů, dvou v horní a dvou v dolní čelisti, došlo k meziálnímu posunu molárů. Posun byl v některých případech plánovaný, u dolních molárů bez extrakcí v dolním oblouku neplánovaný. U 8 z 28 pacientů bez extrakcí v dolním oblouku byly dolní řezáky vykloněny více než 2 mm ventrálně.

Změna osového postavení řezáků byla významná jen u souboru pacientů s extrakcemi čtyř premolárů. Interincizální úhel se zvětšil o 11,18°, apex horního středního řezáku se u téhož souboru posunul vestibulárně o 1,02 mm, vztaheno k linii NB. U souboru s extrakcemi dvou horních premolárů nebyly změny osového postavení řezáků statisticky významné.

Klíčová slova: kotvení v ortodoncii - vztah molárů - vztah a postavení řezáků

Špidlen M., Kamínek M., Halířová M.: Anchorage in Orthodontic Treatment

Summary: The change in position and relationship of first permanent molars as well as the change in relationship and in axial position of upper and lower incisors in orthodontic therapy with extractions was measured. The sample comprised 55 patients; 28 patients were treated with extraction of two upper premolars, 27 patients were treated with extraction of four premolars – two in the maxilla and two in the mandible. The mesial movement of molars was present which was planned in many cases, however, in treatment without extractions in lower arch also the unplanned mesial movement of lower molars was found. In 8 of 28 patients without extraction in lower arch the lower incisors moved more than 2 mm in labial direction.

The change in axial position of incisors was significant only in the sample of patients with extraction of four premolars. Interincisal angle increased by 11.18°, apex of the upper central incisor moved in labial direction by 1.02 mm (with regard to NB line). In the sample with extraction of two maxillary premolars there were no statistically significant changes in the axial position of incisors.

Key words: anchorage in orthodontics - relation of molars - relation and position of incisors

Čes. Stomat., roč. 107, 2007, č. 5, s. 117–122.

ÚVOD

Zakotvení lze definovat jako zajištění polohy zubů, u kterých chceme zabránit nežádoucím pohybům. Často se však také termínem zakotvení v ortodoncii rozumí takový způsob rozložení ortodontických sil, kdy u některých zubů nebo jejich skupin chceme posunů dosáhnout, u jiných zubů nebo jejich skupin chceme posunům zabránit [1]. Zadní zuby - moláry - slouží obvykle jako kotevní oblast pro síly, které používáme při posunech předních zubů.

Ztrátu kotvení můžeme definovat jako nechtěný, neplánovaný posun kotevní jednotky v průběhu ortodontické léčby, který může významně

ovlivnit její úspěšnost [2, 3, 4, 5, 6]. Kontrola kotvení je jednou ze základních součástí každé ortodontické léčby. Už při plánování ortodontické terapie je nutné se kontrolou kotvení zabývat [2, 7, 8]. Při všech typech aktivní ortodontické léčby dochází k pohybům zubů. Tyto pohyby jsou zvláště významné u extrakčního způsobu léčby, kde dochází k jejímu uzávěru posunem zubů sousedících s extrakční mezerou [9].

Aby došlo k posunu zubů, je třeba na ně působit silou ortodontického aparátu. Zde platí třetí Newtonův zákon „Akce a reakce“ [3, 10, 11]. Při aplikaci síly je nutné myslet na to, že působíme silou nejen na zuby, kterými chceme posouvat, ale že stejně velkou silou opačného směru působí-

me i na zuby kotevní [12, 13]. Kotvení je většinou definováno jako odolnost kotevní jednotky vůči nechtěnému pohybu zubů [2, 3, 7].

Cílem naší studie bylo zaměřit se na ztrátu kotvení u nejčastějších typů extrakční léčby. Na případy s extrakcemi dvou premolárů v horním zubním oblouku a na případy, kde se volí extrakce čtyř premolárů, dvou v horní čelisti, dvou v dolní čelisti. Jde o dva typy extrakční léčby, se kterými se v praxi nejčastěji setkáváme.

MATERIÁL

Pro zařazení do souborů byla dána tato kritéria: diagnóza Angleova I. třída nebo Angleova II. třída, 1. oddělení nebo 3. oddělení, léčba fixním ortodontickým aparátem v obou čelistech, modely před nasazením fixního aparátu a po jeho sejmutí, kefalometrické rtg snímky zhotovené za standardních podmínek [6] před započítáním a po ukončení aktivní fáze léčby.

Do souboru nebyli zařazeni pacienti s převislým skusem, otevřeným skusem a bimaxilární protruzí. Pacienti byli léčeni na ortodontickém oddělení Kliniky zubního lékařství FN Olomouc. Všichni pacienti byli následně léčeni fixním ortodontickým aparátem v horní i dolní čelisti.

Soubor I (extrakce dvou horních premolárů): Soubor I byl sestaven z 28 pacientů léčených s extrakcemi dvou horních premolárů s diagnózou Angleova II. třída, 1. oddělení nebo 3. oddělení. U 24 pacientů to byla extrakce obou prvních horních premolárů, u 4 pacientů se jednalo o extrakci jednoho prvního a jednoho druhého premoláru. V souboru bylo 17 dívek a 11 chlapců. Průměrný věk pacientů na počátku léčby byl 17,3 roku, se směrodatnou odchylkou 5,1 roku. Průměrná doba léčby byla 2,2 roku s odchylkou 0,6 roku.

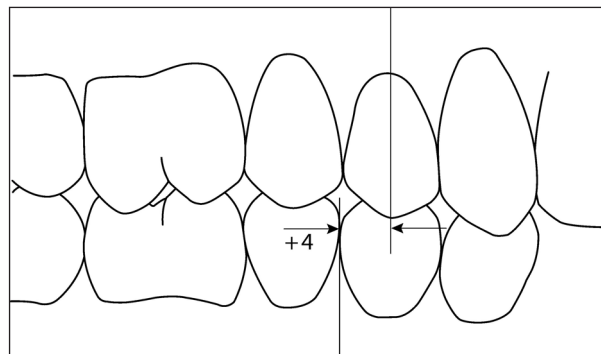
Soubor II (extrakce čtyř premolárů): Soubor II s diagnózou Angleova I. třída, stěsnání, tvořilo 27 pacientů, u kterých byly extrahovány čtyři premoláry, dva v horním zubním oblouku, dva v dolním zubním oblouku.

U dvaceti dvou pacientů byly extrahovány všechny první premoláry, jeden pacient měl extrahovány všechny druhé premoláry, dva pacienti měli extrahovány horní první a dolní druhé premoláry. U dvou pacientů byly extrahovány nahore oba první premoláry a dole jeden první a jeden druhý premolár. V souboru bylo 17 dívek a 10 chlapců. Průměrný věk byl 14,5 roku, se směrodatnou odchylkou 3,2 roku. Doba léčby byla v průměru 2,07 roku s odchylkou 0,6 roku.

METODIKA

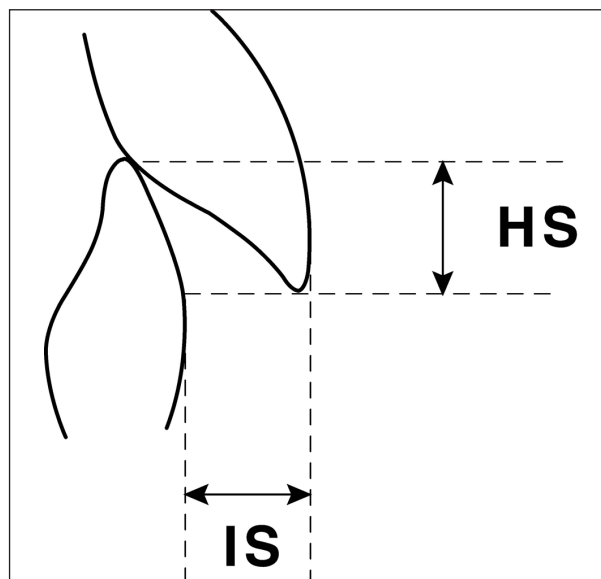
Měření na modelech

Na modelech před léčbou fixním aparátem a po ní byl měřen vztah prvních stálých molárů metodou měření v milimetrech na premolárech [18, 19] (obr. 1).



Obr. 1. Měření vztahu molárů v milimetrech.

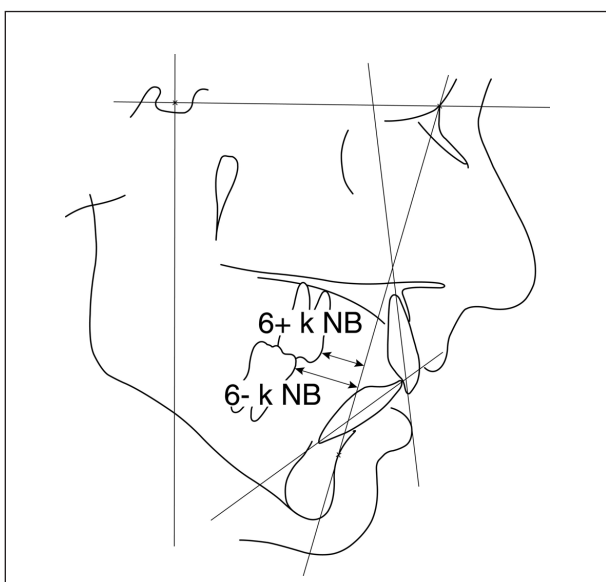
Pro posouzení ztráty kotvení u souboru I (extrakce dvou horních premolárů) bylo použito toto kritérium: velikost extrakční mezery po extrahovaném premoláru je stanovena 6 mm. Plánovaná artikulace v molárech na konci léčby má být Angleova II. třída o 6 mm. Pro posouzení ztráty kotvení u souboru II (extrakce čtyř premolárů) bylo použito toto kritérium: velikost extrakční mezery po extrahovaných premolárech je 6 mm. Plánovaná artikulace na konci léčby má být Angleova I. třída (vztah molárů 0 mm). Dále byly měřeny incizální schůdek a hloubka skusu (obr. 2). Plánovaný incizální schůdek po ukončení léčby fixním aparátem má být 3 mm a méně.



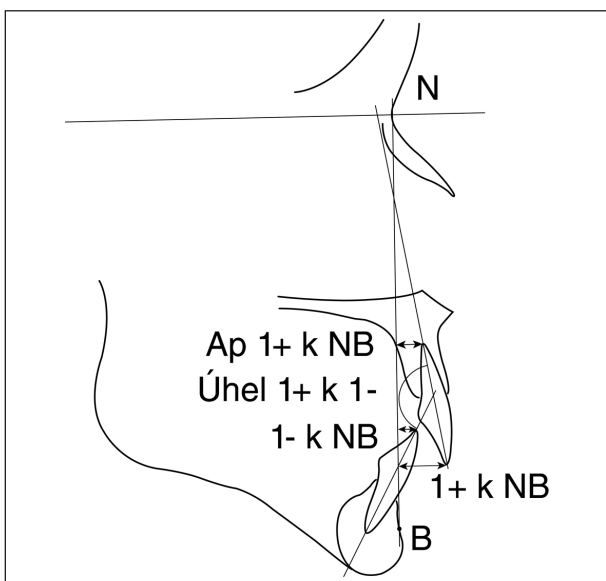
Obr. 2. Incizální schůdek (IS) a hloubka skusu (HS).

Měření na kefalogramech

Na kefalogramech byly měřeny následující rozměry: poloha horních molárů k linii NB (6+ k NB), poloha dolních molárů k linii NB (6-k NB) (obr. 3), poloha horních řezáků k linii NB (1+ k NB), poloha dolních řezáků k linii NB (1- k NB), interincizální úhel (1+ k 1-) a poloha apexu kořene horního řezáku k linii NB (Ap1+ k NB). Jsou uvedeny v tabulce 2 (obr. 4). Kefalogramy před léčbou a po ukončení aktivní fáze léčby byly překryty podle stabilních struktur přední lební báze. Zakotvení bude považováno za úspěšné, pokud postavení dolních řezáků po ukončení aktivní fáze léčby bude u obou souborů stejné jako před léčbou ± 2 mm.



Obr. 3. Měření polohy molárů k linii NB.



Obr. 4. Měření polohy řezáků k linii NB.

Statistické zpracování

Výsledky byly zpracovány statistickým softwarem SPSS verze 8. Statistické zpracování bylo provedeno na katedře lékařské biofyziky Lékařské fakulty Univerzity Palackého v Olomouci. Získaná data byla zpracována metodami popisné statistiky. Ve všech skupinách byly pro měřené hodnoty registrovány aritmetický průměr, směrodatná odchylka, maximální a minimální hodnoty,

Ke zjištění statistické významnosti léčebných změn byl pro obě skupiny použit párový parametrický t-test, výsledek párového t-testu je v tabulkách označen: *** $p < 0,001$; ** $p < 0,01$; * $p < 0,05$; ns $p > 0,05$.

VÝSLEDKY

Měření na modelech

Změny naměřených hodnot jsou uvedeny v tabulce 1. U souboru I (extrakce dvou horních premolárů) byla změna Angleovy třídy v molárech vpravo z 4,74 ($\pm 1,03$) mm na 7,57 ($\pm 1,2$) mm, v molárech vlevo z 4,1 ($\pm 1,21$) mm na 6,84 ($\pm 1,28$) mm. U souboru II (extrakce čtyřech premolárů) nedošlo ke statisticky významné změně ve vztahu molárů.

Dále došlo ke statisticky významnému zmenšení incizálního schůdku u obou souborů. U souboru I ze 7,33 ($\pm 3,25$) mm na 2,83 ($\pm 0,74$) mm, u souboru II ze 3,90 ($\pm 2,53$) mm na 2,22 ($\pm 1,08$) mm. Také hloubka skusu byla u obou souborů zmenšena.

Měření na kefalogramech

Horní i dolní moláry se u obou souborů vzhledem k linii NB posunuly ventrálně. U souboru I (extrakce dvou horních premolárů) se vzdálenost 6+ k NB zmenšila o 3,29 ($\pm 1,50$), vzdálenost 6-k NB se zmenšila o 0,93 ($\pm 1,53$). U souboru II (extrakce čtyř premolárů) se vzdálenost 6+ k NB zmenšila o 3,40 ($\pm 1,20$), vzdálenost 6-k NB se zmenšila o 3,61 ($\pm 1,04$).

Ve vzdálenosti dolních řezáků k linii NB došlo u souboru I (extrakce dvou horních premolárů) ke statisticky významnému zvětšení z 5,17 ($\pm 2,16$) mm na 6,82 ($\pm 2,22$) mm. Průměrná změna ve smyslu vestibulární inklinace po léčbě byla 1,64 ($\pm 1,35$) mm. U 8 z 28 pacientů došlo k protruzi dolních řezáků více než 2 mm (tab. 3, graf 1).

Změna interincizálního úhlu a vzdálenosti apexu horního středního řezáku k linii NB nebyla u souboru I statisticky signifikantní. Interincizální úhel se zvětšil po léčbě pouze o 2,94° a apex horního středního řezáku se posunul vestibulárně vůči linii NB jen o 0,25 mm.

Ve vzdálenosti dolních řezáků k linii NB došlo u souboru II (extrakce čtyřech premolárů) ke statisticky významnému zmenšení z 5,44 ($\pm 2,48$) mm

Tab. 1. Měření na modelech.

| | Měření | Pre | | Post | | Diference | | Minimum | | Maximum | | p | |
|-----------|---------------|--------|------|--------|------|-----------|------|---------|------|---------|-------|-------|-----|
| | | Průměr | SD | Průměr | SD | Průměr | SD | Pre | Post | Pre | Post | | |
| Soubor I | moláry vpravo | 4,74 | 1,03 | 7,57 | 1,20 | 2,83 | 1,33 | 3,00 | 6,00 | 6,00 | 11,50 | 0,000 | *** |
| | moláry vlevo | 4,10 | 1,21 | 6,84 | 1,28 | 2,74 | 1,60 | 2,00 | 4,00 | 6,50 | 10,50 | 0,000 | *** |
| | IS | 7,33 | 3,25 | 2,83 | 0,74 | -4,49 | 2,91 | 2,50 | 2,00 | 16,00 | 4,50 | 0,000 | *** |
| | HS | 4,52 | 1,09 | 2,89 | 0,96 | -1,63 | 1,04 | 2,50 | 1,00 | 7,00 | 4,50 | 0,000 | *** |
| Soubor II | moláry vpravo | 0,79 | 1,60 | 0,49 | 1,10 | -0,30 | 1,29 | 0,00 | 0,00 | 5,00 | 4,00 | 0,234 | ns |
| | moláry vlevo | 0,51 | 1,25 | 0,06 | 0,28 | -0,46 | 1,31 | 0,00 | 0,00 | 5,00 | 1,50 | 0,077 | ns |
| | IS | 3,90 | 2,53 | 2,22 | 1,08 | -1,68 | 2,14 | 1,50 | 1,00 | 11,00 | 4,00 | 0,000 | *** |
| | HS | 3,66 | 1,34 | 2,83 | 0,88 | -0,83 | 1,33 | 1,00 | 1,00 | 6,50 | 5,00 | 0,003 | *** |

Uvedeny průměrné hodnoty, směrodatné odchylky (SD), minimum, maximum měřených hodnot před (Pre) i po léčbě (Post), p-hodnota a signifikance.

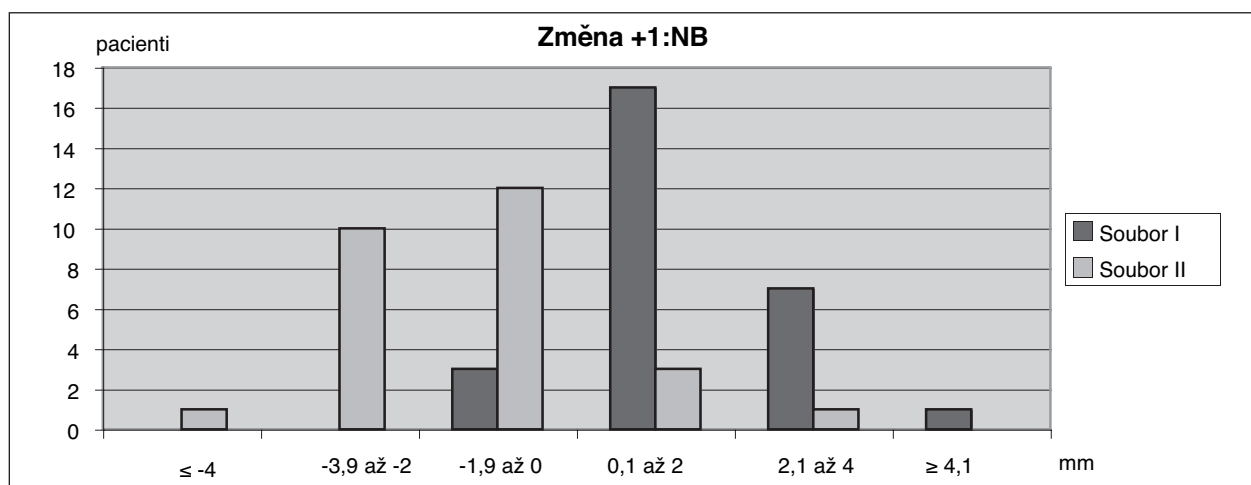
Tab. 2. Měření na kefalogramech

| | Měření | Pre | | Post | | Diference | | Minimum | | Maximum | | p | |
|-----------|-----------|--------|-------|--------|-------|-----------|-------|---------|-------|---------|-------|-------|-----|
| | | Průměr | SD | Průměr | SD | Průměr | SD | Pre | Post | Pre | Post | | |
| Soubor I | 6+ k NB | 16,43 | 2,34 | 13,14 | 1,86 | -3,29 | 1,50 | 12,00 | 10,00 | 20,50 | 17,00 | 0,000 | *** |
| | 6- k NB | 18,97 | 1,92 | 18,03 | 1,73 | -0,93 | 1,53 | 16,00 | 13,00 | 23,00 | 20,50 | 0,003 | ** |
| | 1- k NB | 5,17 | 2,16 | 6,82 | 2,22 | 1,64 | 1,35 | 0,00 | 2,50 | 9,50 | 10,00 | 0,000 | *** |
| | 1+ k NB | 13,05 | 3,99 | 9,58 | 2,50 | -3,46 | 3,29 | 5,00 | 5,50 | 21,00 | 14,00 | 0,000 | *** |
| | 1+ k 1- | 126,4 | 10,41 | 129,4 | 10,40 | 2,94 | 10,95 | 110,0 | 107,0 | 148,0 | 150,0 | 0,166 | ns |
| | Ap1+ k NB | 1,41 | 1,84 | 1,66 | 2,67 | 0,25 | 2,01 | -3,00 | -3,00 | 4,00 | 7,00 | 0,517 | ns |
| Soubor II | 6+ k NB | 18,40 | 2,68 | 15,00 | 2,98 | -3,40 | 1,20 | 13,50 | 8,00 | 24,00 | 21,00 | 0,000 | *** |
| | 6- k NB | 17,88 | 2,28 | 14,27 | 2,47 | -3,61 | 1,04 | 13,00 | 9,00 | 23,00 | 19,00 | 0,000 | *** |
| | 1- k NB | 5,44 | 2,48 | 4,16 | 2,94 | -1,27 | 1,64 | 0,50 | -3,00 | 10,00 | 9,00 | 0,000 | *** |
| | 1+ k NB | 9,50 | 3,73 | 7,07 | 2,87 | -2,42 | 2,23 | 1,50 | 1,00 | 17,50 | 13,00 | 0,000 | *** |
| | 1+ k 1- | 128,3 | 11,92 | 139,5 | 10,78 | 11,18 | 8,74 | 100,0 | 121,0 | 151,0 | 164,0 | 0,000 | *** |
| | Ap1+ k NB | -1,09 | 2,61 | -0,07 | 3,24 | 1,02 | 2,15 | -6,00 | -8,00 | 4,00 | 6,50 | 0,021 | * |

Uvedeny průměrné hodnoty, směrodatné odchylky (SD), minimum, maximum měřených hodnot před (Pre) i po léčbě (Post), p-hodnota a signifikance.

Tab. 3. Frekvence změn v rozměru 1-k NB (počty pacientů)

| mm | ≤-4,0 | -3,9 k-2,0 | -1,9 k 0 | 0,1 k 2,0 | 2,1 k 4,0 | ≥4,1 | Celkem |
|-----------|-------|------------|----------|-----------|-----------|------|--------|
| Soubor I | 0 | 0 | 3 | 17 | 7 | 1 | 28 |
| Soubor II | 1 | 10 | 12 | 3 | 1 | 0 | 27 |



Graf 1. Frekvence změn polohy dolních řezáků k linii NB.

na 4,16 ($\pm 2,94$) mm. Průměrně dolní řezáky se posunuly dorzálně o 1,27 mm ($\pm 1,64$). Frekvenci změn pozice dolních řezáků k linii NB ukazují tabulka 3 a graf 1.

Statisticky významná je změna interincizálního úhlu ve smyslu zvětšení měřeného parametru, ze 128,31° ($\pm 11,92$) na 139,5° ($\pm 10,78$). Interincizální úhel se tedy po léčbě zvětšil o 11,18°. Posun

apexu horního středního řezáku vestibulárně byl z $-1,09 (\pm 2,61)$ mm za linií NB na $-0,07$ mm ($\pm 3,24$). Posun apexu horního středního řezáku po léčbě byl tedy v průměru o $1,02$ vestibulárně.

DISKUSE

Cílem studie bylo zjistit, zda u pacientů, léčených fixními ortodontickými aparáty a extrakčním způsobem léčby, dochází ke ztrátě kotvení. To se může projevit jednak nadměrným meziální posunem prvních stálých molárů, ale také změnou postavení řezáků po léčbě. Ztráta kotvení u případů s extrakcemi pouze v horním oblouku se může projevit nadměrným vykloněním dolních řezáků po léčbě vlivem dlouhodobého nošení tahů II. třídy i při zachování správné artikulace v molárech a ve špičácích.

U souboru I po extrakci dvou horních premolárů bylo u prvních molárů dosaženo vztahu v Angleově II. třídě o $7,57$ mm vpravo, o $6,84$ mm vlevo. To je více než o předpokládanou šířku premoláru 6 mm, ovšem klinicky to nelze pokládat za významné a za neúspěch, protože ne u všech pacientů je šířka premoláru 6 mm. Meziální posun horních molárů na kefalometrickém snímku průměrně o $3,29$ mm vzhledem k linii NB je logický vzhledem ke změně vztahu molárů z neúplné do plné Angleovy II. třídy.

Meziální posun dolních molárů u souboru I vzhledem k linii NB vypadá nevýznamný ($-0,93$ mm $\pm 1,53$), ale je třeba vidět, že se podstatně podílí na protrudování dolních řezáků. Klinicky došlo u většiny pacientů ke splnění kritéria, že řezáky se mohou vyklonit labiálně o maximálně 2 mm. Část souboru však tuto hranici překročila. U 8 ze 28 pacientů tohoto souboru (bez extrakcí v dolním oblouku) byly dolní řezáky protrudovány více než 2 mm.

U souboru II (extrakce čtyř premolárů) bylo u prvních molárů dosaženo plánovaného vztahu v Angleově I. třídě. Vztah byl $0,49$ mm vpravo, $0,06$ mm vlevo. Také u souboru II je meziální posun horních i dolních molárů na kefalometrickém snímku zřetelný (průměrně o tři a půl milimetru vzhledem k linii NB). Jde však o ztrátu kotvení, kterou lze pokládat za plánovanou k uzavěru přebytku extrakčních mezer.

Úpravu incizálního schůdku a hloubky skusu lze klinicky pokládat za úspěšnou u obou souborů.

Na kefalometrických rtg snímcích jsme se dále zaměřili na změnu interincizálního úhlu po léčbě. Zajímalo nás, zda došlo k posunu apexu horního středního řezáku k linii NB po léčbě a kam se apex posouval (vestibulárně nebo distálně oproti postavení před léčbou). V souboru I (extrakce dvou horních premolárů) se interincizální úhel

významně nezměnil. Došlo k jeho zvětšení pouze o $2,94^\circ$. Sklon horních řezáků byl v interincizálním úhlu kompenzován protruzí dolních řezáků. Posun apexu horního středního řezáku vůči linii NB byl ve směru vestibulárním jen o $0,25$ mm, což by svědčilo o kontrolovaném sklonu řezáků při jejich retrakci. Retrakce byla zmenšena o protruzi dolních řezáků.

V souboru II (extrakce čtyř premolárů) byly naopak změny obou těchto veličin statisticky signifikantní. Došlo k zvětšení interincizálního úhlu v průměru o $11,18^\circ$ a k posunu apexu horního středního řezáku průměrně o $1,02$ mm vestibulárně. Z výsledků vyplývá, že zde došlo spíše k nekontrolovanému sklonu řezáků. Na tomto rozměru se může také podílet posun bodu B růstem dolní čelisti u souboru II při stabilitě bodu N (průměrný věk souboru II je $14,5$ roku, u souboru I byl průměrný věk $17,3$ roku).

V zahraniční literatuře podobné studie, které porovnávají dentální změny u skupin pacientů, nejsou příliš časté. Basciftci [20] ve své studii měřila poléčebné změny na bočních dálkových rtg snímcích u těchto dvou skupin extrakčních pacientů a porovnávala je se skupinou neextrakčně léčených pacientů. Z dentálních změn u obou extrakčních skupin nedošlo k signifikantnímu zvětšení interincizálního úhlu. Změna u skupiny s Angle I. třídou byla jen o $1,64^\circ$ ve smyslu zvětšení tohoto úhlu, u skupiny Angle II. třída se úhel zvětšil pouze o $4,17^\circ$, což bylo také statisticky nevýznamné.

Ong [21] ve své práci měřil změny na modelech a na kefalogramech u tří skupin extrakčních pacientů, u skupiny 15 pacientů s extrakcí čtyřech prvních premolárů, u skupiny 30 pacientů s extrakcí horních prvních a dolních druhých premolárů a u skupiny 26 pacientů s extrakcí čtyř druhých premolárů. Změna interincizálního úhlu byla statisticky významná u první skupiny, kde se úhel zvětšil o $9,4^\circ$ a u druhé skupiny, kde se úhel zvětšil o $7,3^\circ$. Ve třetí skupině s extrakcí čtyř druhých premolárů byla změna interincizálního úhlu jen o $0,5^\circ$, což bylo statisticky nevýznamné.

ZÁVĚR

Z výsledků práce vyplývá, že u obou souborů pacientů došlo k meziálnímu posunu prvních stálých molárů. Z klinického hlediska není většinou tento posun příliš významný vzhledem k plánu léčby a zvoleným kritériím na začátku. Vyklonění dolních řezáků u souboru I, tedy u skupiny, kde v dolním zubním oblouku nebyly provedeny extrakce, bylo průměrně o $1,64$ mm ve smyslu vestibulární inklinace, což lze pokládat pro většinu souboru za přijatelné. U 8 z 28 pacientů však

byly dolní řezáky vykloněny ventrálně více než 2 mm.

Interincizální úhel se měnil ve smyslu zvětšení u obou souborů. Zatímco u souboru I byla tato změna nevýznamná (pouze o 2,94°), u souboru II (extrakce čtyř premolárů) se tento úhel zvětšil statisticky významně o 11,18°.

LITERATURA

- Kamínek, M., Štefková, M.:** Vedlejší účinky fixních aparátů, chyby a jejich odstraňování. *Zakotvení. Ortodontie*, 5, 1996, č. 4, s. 13-15.
- Proffit, W. R., Fields, H. W.:** *Contemporary orthodontics*. 3th ed., St. Louis, Mosby, 2000.
- Nanda, R.:** *Biomechanics in clinical orthodontics*. Philadelphia, W. B. Saunders, 1997.
- Geron, S., Shpack, N., Kandos, S.:** Anchorage loss - a multifactorial response. *Angle Orthodont*, 73, 2003, č. 6, s. 730-737.
- Roberts-Harry, D., Sandy, J.:** Orthodontics. Part 9, Anchorage control and distal movement. *Brit. Dental J.*, 196, 2004, č. 5, s. 255-263.
- Sachdeva, R. C. L.; Bantleon, H. P. et al.:** *Orthodontics for the next millennium*. Dallas, Ormco, 1997.
- Kamínek, M.:** *Současné fixní ortodontické aparáty*. Praha, Avicenum, 1976.
- Kamínek, M., Štefková M.:** *Ortodontie II.* Olomouc, Univerzita Palackého, 1991.
- Šormová, M.:** *Optimalizace ortodontických sil*. Odborná atestační práce, Hradec Králové, 2005.
- Špidlen, M., Petr, J.:** *Extraorální tah a jeho využití v praxi*. Materiály kurzu, Praha, 1999.
- Špidlen, M.:** *Efektivita ortodontické léčby*. Habilitační práce, Olomouc, 2003.
- Geron, S., Shpack, N., Kandos, S.:** Anchorage loss - a multifactorial response. *Angle Orthodont*, 73, 2003, č. 6, s. 730-737.
- Roberts-Harry, D., Sandy, J.:** Orthodontics. Part 9: Anchorage control and distal movement. *Brit. Dental J.*, 196, 2004, č. 5, s. 255-263.
- Špidlen, M.:** *Terapie distookluzí - srovnávací studie*. Doktorandská dizertační práce, Olomouc, 1998.
- Weberová, Z.:** *Různé způsoby uzávěru extrakčních mezer z hlediska kotvení*. Odborná atestační práce, Hradec Králové, 1999.
- Williams, P., Roberts-Harry, D., Sandy, J.:** Orthodontics. Part 7: Fact and fantasy in orthodontics. *Brit. Dental J.*, 196, 2004, č. 2, s. 143-148.
- Travess, H., Roberts-Harry, D., Sandy, J.:** Orthodontics. Part 8: Extractions in orthodontics. *Brit. Dental J.*, 196, 2004, č. 4, s. 195-203.
- Katz, M. I.:** Angle classification revisited 2: A modified Angle classification. *Amer. J. Orthodont. Dentofacial Orthop.*, 102, 1992, č. 3, s. 277-284.
- Kamínek, M., Štefková, M.:** *Ortodontie I.* Olomouc, Univerzita Palackého, 2001.
- Basciftci, F., Geron, S., Shpack, N., Kandos, S.:** Anchorage loss - a multifactorial response. *Angle Orthodont.*, 73, 2003, č. 6, s. 730-737.
- Ong, H. B., Woods, M. G.:** An occlusal and cephalometric analysis of maxillary first and second premolar extraction effects. *Angle Orthodont.*, 71, 2001, č. 2, s. 92-102.
- Haliřová, M., Špidlen, M., Kamínek, M., Langová, K.:** Ztráta kotvení při extrakční ortodontické terapii. *Ortodontie*, 15, 2006, č. 5, s. 30-43.

*Doc. MUDr. Miloš Špidlen, Ph.D.
Klinika zubního lékařství LF UP a FNO
Palackého 12
772 00 Olomouc*

OZNÁMENÍ

Dětská stomatologická klinika UK 2. LF a FN v Motole, Praha, uspořádá 16. listopadu 2007 (pátek) **Pracovní setkání u příležitosti životního jubilea doc. MUDr. Jiřího Kozáka, CSc.**

Místo konání: kinosál FN Motol, 2. patro ředitelství, 9,00 hodin.

Program:

- Dostálová T.: Slavnostní zahájení
- Mazánek J.: Česká maxillo-faciální chirurgie ve třetím tisíciletí
- Pazdera J.: Komplikace v ústní a čelistní chirurgii
- Nátek Š., Trojanová L., Karban J.: Poranění očné a možnosti chirurgické terapie
- Jirousek Z., Trojanová L., Nátek Š.: Cystický lymfangiom novorozence
- Bartoňová M.: Mezioborová spolupráce maxillo-faciálního chirurga a protetika
- Tvrdek M.: Mezioborová spolupráce u rozsáhlých nádorů hlavy a krku
- Tichý M.: Spolupráce neurochirurga s maxillo-faciálním chirurmem
- Hubáček M.: Má 15letá spolupráce s doc. Kozákem

Prof. MUDr. Tatjana Dostálová, DrSc., MBA