

Anatomické odchylky endodontu jako příčina neúspěchu endodontického ošetření

Hecová H., Stehlíková J., Mašek V.

Stomatologická klinika LF UK a FN, Plzeň,
přednosta doc. MUDr. A. Zicha, CSc.

Souhrn

Anatomické poměry systému kořenových kanálků jsou významným faktorem, který může ovlivnit úspěšnost endodontického ošetření. Struktura a anatomie endodontu je velice složitá a u jednotlivých zubů se značně odlišuje. Opomenutí možných anatomických odchylek bývá příčinou neúspěchu a může vést i k extrakci ošetřovaného zubu. Autoři uvádějí tři případy, kdy důvodem obtíží při endodontickém ošetření byl nenalezený kořenový kanálek.

Klíčová slova: endodontická ošetření - kořenový kanálek - anatomie endodontu

Hecová H., Stehlíková J., Mašek V.:

Anatomical Deviations of Endodontium as a Cause of Failure of Endodontic Treatment

Summary: Anatomical conditions in the system of root canals represent a significant factor, which can influence the success of endodontic treatment. The structure and anatomy of endodontium is very complex and differs significantly in individual teeth. The failure to respect anatomical deviations is often a cause of failure and may result in extraction of the treated tooth. The authors present three cases, where the difficulties during endodontic treatment were caused by the failure to find a root canal.

Key words: endodontic treatment – root canal – endodontium anatomy

Prakt. zub. Lék., roč. 55, 2007, č. 5. s. 79–82.

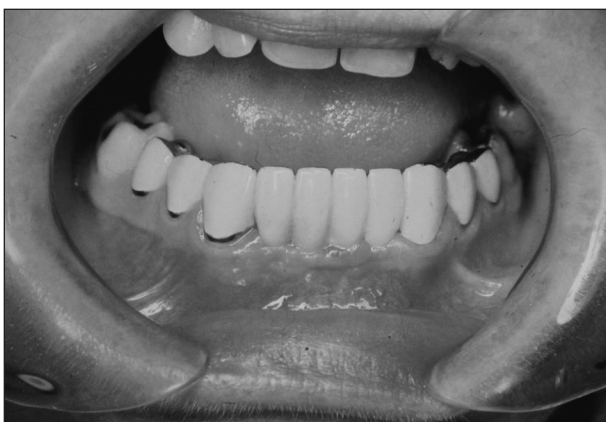ÚVOD

Anatomické poměry systému kořenových kanálků jsou významným faktorem, který může ovlivnit úspěšnost endodontického ošetření. Struktura a anatomie endodontu jsou velmi složité a u jednotlivých zubů se značně odlišují. Hlavní kořenové kanálky se větví, dělí a zase spojují. S periodonciem jsou propojeny přes foramen anatomicum, případně přes vyústění akcesorních nebo laterálních kanálků. S rozdíly v počtu kanálků se zubní lékař setkává zejména u molárů, výjimkou však není zdvojení počtu kanálků ani u dolních premolárů, případně špičáků [1]. Přítomnost zánětlivé zubní dřeneš nebo mikroorganismů v nepracovaném kořenovém kanálku bývá důvodem neúspěchu při endodontickém ošetření a může vést i ke zbytečné extrakci ošetřovaného zubu [2, 5]. Autoři uvádějí tři případy, kdy příčinou obtíží při endodontickém ošetření byl nenalezený kořenový kanálek.

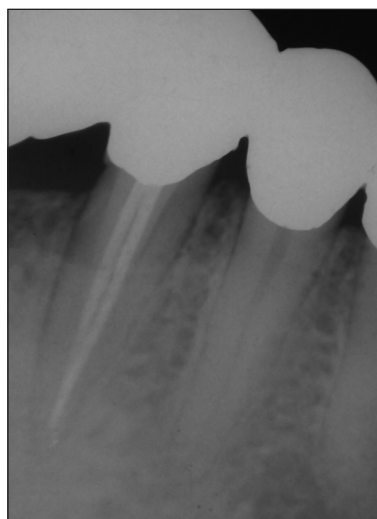
KAZUISTIKA

Případ 1.

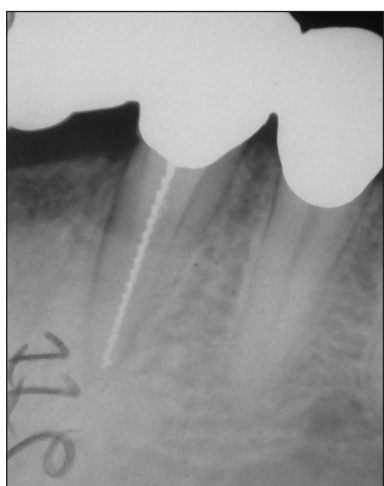
Žena ve věku 40 let se dostavila na naše oddělení pro dlouhodobé obtíže s levým dolním špičákem. Zub 33 byl součástí asi rok starého plošně kotveného mostu a byl po 3 měsíce ošetřován s počáteční diagnózou zánětlivé postižení zubní dřeneš. Jelikož zub opakovaně nesnášel uzávěr kořenového kanálku, plánovala ošetřující zubní lékařka sejmutí mostu a extrakci špičáku (obr. 1). U pacientky jsme provedli klinické vyšetření a zhotovili rentgenový snímek s nástrojem. Kořenový kanálek byl průchodný až k apexu, zub nevykazoval periapikální nález (obr. 2). Předpokládali jsme proto, že příčinou může být druhý kořenový kanálek. Ten jsme skutečně linquálně nasondovali a zjistili, že v tomto kořenovém kanálku jsou zbytky živé zubní dřeneš (obr. 3). V lokální anestezii jsme provedli exstirpaci vitální pulpy a oba kořenové kanálky dočasně zaplnili hydroxidem vápenatým. Obtíže se u pacientky již neobjevily a my jsme v další návštěvě zub zaplnili definitivní kořenovou výplní (obr. 4).



Obr. 1. Ošetřovaný zub 33 je součástí plošně kotveného mostu.



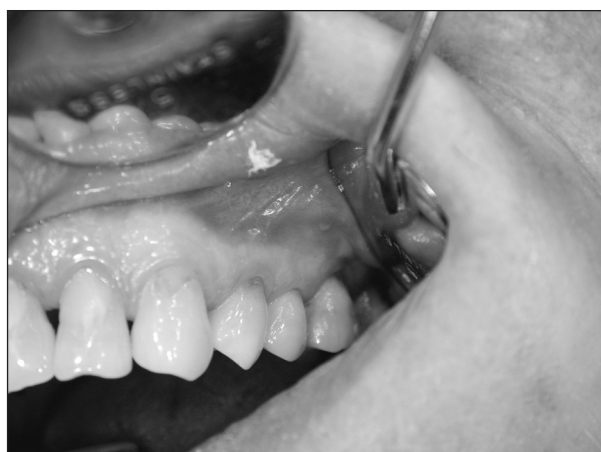Obr. 4. Definitivní zaplnění kořenových kanálků.



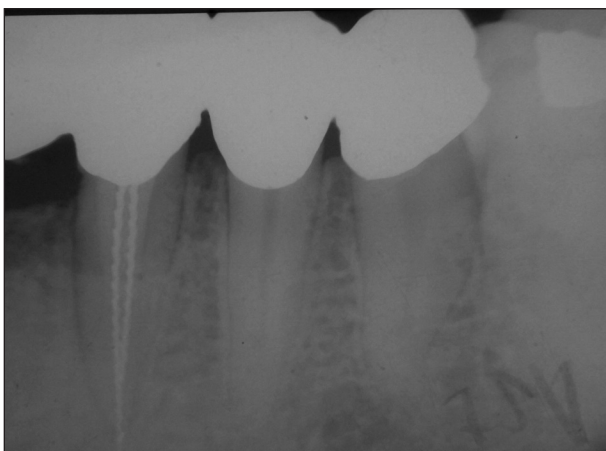
Obr. 2. Rentgenový snímek ošetřovaného zubu 33.

Případ 2.

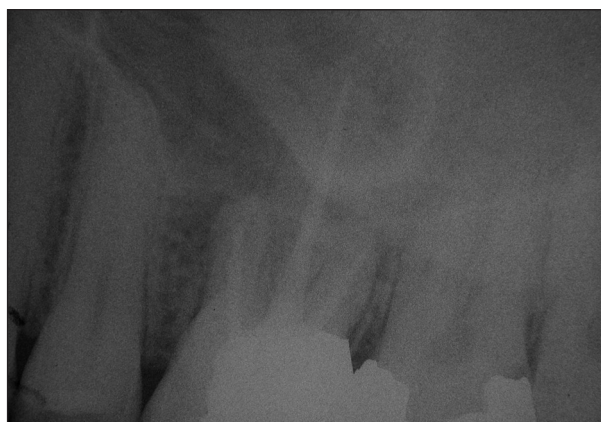Druhým případem je 20letý pacient, který byl na naše oddělení odeslán ke zjištění příčiny opakujících se bolestivých obtíží v levém horním vestibulu. Při klinickém vyšetření jsme zjistili zduření v apikální oblasti zubů 25 a 26 (obr. 5).



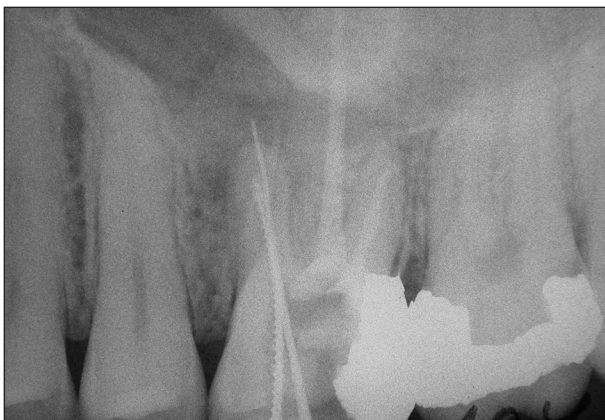Obr. 5. Opakovaná zduření v apikální oblasti u zubů 25, 26.



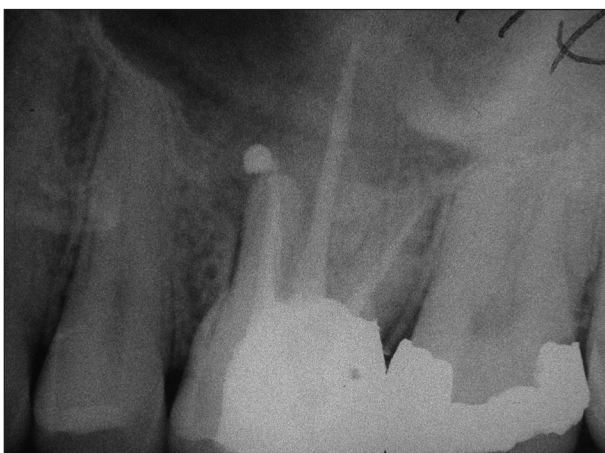Obr. 3. Rentgenový snímek prokazuje dva kořenové kanálky.



Obr. 6. Několik let stará kořenová výplň u zubu 26.



Obr. 7. Vyhledání druhého kořenového kanálku v meziobukálním kořenu zubu 26.

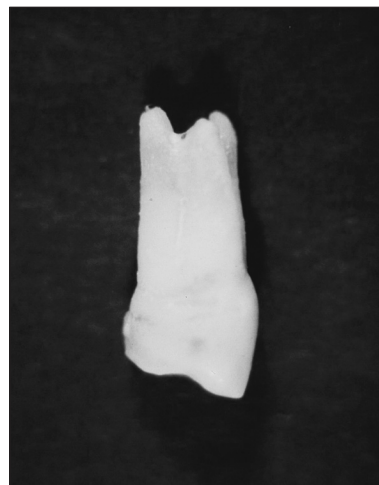

Obr. 8. Rentgenový snímek po zaplnění kořenových kanálků v meziobukálním kořenu.

Chrup pacienta byl sanován, zuby byly pokleповě klidné, premoláry a druhý horní molár reagovaly vitálně. Zub 16 pozitivní reakci na chlad nevykázal, neboť byl ošetřen několik let starou kořenovou výplní (obr. 6). Jelikož vyšetření neprokázalo žádnou příčinu, vyslovili jsme podezření na možnost druhého kořenového kanálku v meziobukálním kořenu zubu 26. Tento kanálek jsme po odstranění amalgámové výplně také našli a po jeho ošetření zánětlivé obtíže u pacienta vymizely (obr. 7, obr. 8).

Případ 3.

Pacient ve věku 49 let se dostavil na naši stomatologickou kliniku se žádostí o provedení extrakce zubu 14. Podle údajů pacienta byl tento první horní premolár po dobu 3 měsíců opakovaně uzavírán dočasnou kořenovou výplní a z důvodu bolesti a otoku opět otevírán. Jelikož se u pacienta již vyskytoval oboustranně zkrácený zubní oblouk, byla extrakce na základě žádosti pacienta provedena. Extrakce ukázala, že pravděpodobnou příčinou neúspěchu endodontického ošetření u zubu 14 byl neošetřený distobukální kořenový



Obr. 9. První horní premolár se třemi kořeny.

kanálek, který ústí samostatně na třetím kořenovém hrotu (obr. 9).

DISKUSE

Obtížnost endodontického ošetření závisí na složitosti systému kořenových kanálků u jednotlivých zubů. Vedle hlavních kořenových kanálků se u řady zubů nachází apikální ramifikace, akcesorní kanálky, případně i další samostatné kanálky. S těmi se pravidelně setkáváme v meziobukálním kořenu dolních molárů. Počtu kanálků v meziobukálním kořenu prvních horních molárů se věnovalo velké množství studií a procento klinicky nalezených druhých kanálků je velmi rozdílné. V závislosti na technických možnostech výzkumného týmu se pohybuje od 10 do 77 %. Ve studiích in vitro byl druhý kořenový kanálek nalezen až v 90 % [3, 4]. Vyhledání druhého kořenového kanálku v meziobukálních kořenech horních prvních molárů je často obtížné a měla by mu být v průběhu endodontického ošetření věnována zvýšená pozornost. Základem úspěchu je kromě správně umístěného a dostatečně širokého trepanačního otvoru i dobrá znalost dentální morfologie. Hlavní meziobukální kanálek leží pod vrcholem stejnojmenného hrbolku klinické korunky. Druhý meziobukální kanálek bývá užší a leží 1–2 mm více orálně na pomyslné linii směřující k palatinálnímu kořenovému kanálku. Pro lepší orientaci je vhodné využít vodící fisury na spodní cavum pulpae.

Endodontické ošetření dolních špičáků většinou nečiní obtíže, neboť kořenové kanálky bývají rovné a dobře průchodné. Dva kořenové kanálky se u těchto zubů vyskytují v 10–20 %. V těchto případech se často jedná o dolní špičáky se dvěma kořeny. K vyhledání druhého zpravidla orálně uloženého kanálku je nutné rozšířit trepanační otvor více incizálně [5]. K průkazu druhého koře-

nového kanálku též napomáhá zhotovení rentgenového snímku v excentrické projekci, kterou je vhodné použít v případě pochybností i u ostatních jednokořenových zubů [1].

ZÁVĚR

Odchyly v uspořádání endodontu se vyskytují u pacientů poměrně často. Jedná se zejména o akcesorní a laterální kořenové kanálky. Druhý kořenový kanálek se nejčastěji vyskytuje v meziobukálním kořenu horních prvních molárů, v distálním kořenu dolních molárů a v kořenu dolních premolárů. Na možnost výskytu dalšího kořenového kanálku by měl zubní lékař pomýšlet vždy, pokud v průběhu endodontického ošetření pacient opakovaně udává bolestivé obtíže.

LITERATURA

1. **Baisden, M. K., Kulid, J. C., Weller, R. N.:** Root canal configuration of the mandibular first premolar. *J. Endod.*, roč. 18, č. 10, s. 505–508.
2. **Halačková, Z., Kukletová, M.:** Akcesorní kanálky a přítomnost smear layer. *Čes. Stomat.*, roč. 105, 2005, č. 4, s. 97–101.
3. **Johnson, W. T.:** Schwierigkeiten bei der Lokalisierung der mesiobukkalen Kanäle von Molaren. *Quintessenz*, roč. 37, 1986, č. 2, s. 211–219
4. **Tronstad, L., Kullid, J. C., Peters, D. D.:** Incidence and configuration of canal systems in the mesiobuccal root of maxillary first and second molars. *J. Endod.*, roč. 16, 1990, s. 311–317.
5. **Vertucci, F. J.:** Root canal anatomy of the human permanent teeth. *Oral Surgery, Oral medicine, Oral Pathology*, roč. 58, 1984, s. 589–599.

MUDr. Hana Hecová
Zahradní 79
326 00 Plzeň



TRAUMATOLOGIE VE SCHÉMATECH A RTG OBRAZECH

Ivo Žvák, Jan Brožík, Jaromír Kočí, Alexander Ferko

Tato v naší literatuře zatím ojedinělá publikace pomáhá čtenáři v orientaci v problematice úrazů. Kniha je určena především studentům medicíny ale i mladším lékařům ve specializační přípravě. Ocení ji jak traumatologové – chirurgové a ortopédi, tak lékaři urgentních příjmů nemocnic a radiodiagnostici.

Těžiště knihy je v diagnostice jednotlivých poranění. Přináší přehled běžných dostupných projekcí při klasickém rentgenovém vyšetření a pomáhá při výběru vhodných vyšetření na základě anamnézy a fyzikálního vyšetření. Léčba je zmíněna pouze v principech.

Součástí knihy je 280 rentgenových obrázků a schémat, které vedou ke správnému hodnocení rentgenologických nálezů. Autoři zároveň upozorňují na některé méně časté nálezy a na zdroje nejčastějších omylů a chybných interpretací.

V dodatku jsou uvedeny nejčastější klasifikace zlomenin končetin a poranění páteře, stejně tak i klasifikace poranění měkkých tkání.

Vydalo nakladatelství Grada Publishing v roce 2006, B5, brožovaná vazba, 216 stran, cena 340,- Kč, 519,- Sk, ISBN 80-247-1347-0, kat. číslo 1289

Objednávku můžete poslat na adresu: Nakladatelské a tiskové středisko ČLS JEP, Sokolská 31, 120 26 Praha 2, fax: 224 266 226, e-mail: nts@cls.cz