

7. **Wan, A. K. L. at al.:** Oral colonization of Streptococcus mutans in six – month – old preerupted infants. J. Dent. Res., roč. 80, 2001, č. 12, s. 2060–2065.
8. **Li, Y. at al.:** Mode of delivery and other maternal factors influence the acquisition of Streptococcus mutans in infants. J. Dent. Res., roč. 84, 2005, č. 9, s. 806–811.
9. **Wan, A. K. L. at al.:** A longitudinal study of Streptococcus mutans colonization in infants after tooth eruption. J. Dent. Res., roč. 82, 2003, č. 7, s. 504–509.
10. **Li, Y. at al.:** A longitudinal study of Streptococcus mutans colonization in infants after tooth eruption. J. Dent. Res., roč. 82, 2005, č. 7, s. 504–508.
11. **Douglass, J. M., Douglass, A. B., Silk, H. J.:** A practical guide to infant oral health. Am. Fam. Physician, roč. 70, 2004, č. 11, s. 2113–2122.
12. **Sanchez, O. M., Childers, N. K.:** Anticipatory guidance in infant oral health: Rationale and recommendations. Am. Fam. Physician, roč. 61, 2000, č. 1, s. 115–120, s.123–124.
13. **Gopinath, V. K., Arzreanne, A. R.:** Saliva as a diagnostic tool for assessment of dental caries. Arch. Orofac. Scien., roč. 1, 2006, s. 57–59.
14. **Featherstone, J. D. B. at al.:** Caries management by risk assessment: Consensus statement, April 2002. J. Cal. Dent. Ass., roč. 31, 2003, č. 3, s.257–269.
15. **Poulsen, S.:** The child's first dental visit. Int. J. Paed. Dent., roč. 13, 2003, č. 4, s. 264–265.
16. **Merglová, V.:** Mikrobiologické testy v prevenci zubního kazu. Vox Paediatricae, roč. 5, 2005, č. 8, s. 18–19.
17. **Hubková, V.:** Prevence zubního kazu již v kojeneckém věku ? Pediatrie pro praxi, 2002, č. 2, s. 54–56.
18. **Nomura, Y. at al.:** Feasibility of eradication of mutans streptococci from oral cavities. J. Oral Science, roč. 46, 2004. č. 3, s. 179–183.
19. **Ivančáková, R., Seminario, A. L.:** Prevence zubního kazu v kojeneckém a batolecím věku. Pediatrie pro praxi, 2004, č. 6, s. 288–290.
20. **Merglová, V.:** Prevence vzniku zubního kazu u dětí. Pediatrie pro praxi, 2004, č. 2, s. 62–65.

*Doc. MUDr. Vlasta Merglová  
Stomatologická klinika LF UK a FN Plzeň  
Alej Svobody 80  
304 60 Plzeň*

## Vitální metody ošetření zubní dřeně – přímé překrytí dřeně

*Záhlavová E., Netolický J.*

Stomatologická klinika LF UK a FN, Plzeň,  
přednosta doc. MUDr. A. Zicha, CSc.

### Souhrn

Autoři se zabývají v dlouhodobé klinické a histologické studii historií, vývojem a současným stavem této ošetrovací metody. Studie je dokumentována vlastními histologickými preparáty lidských zubů. Celkem bylo histologicky zpracováno 539 lidských zubů rozdělených do 3 skupin podle sledovaných kritérií.

Na několika dlouhodobě sledovaných klinických případech poukazují na možné komplikace, které dokumentují na rentgenových snímcích a rovněž na náhodně získaných histologických preparátech. Na základě svých dosavadních zkušeností závěrem shrnují indikace a v současné době vhodný způsob provedení přímého překrytí pulpy, který zaručuje co největší úspěšnost.

**Klíčová slova:** přímé překrytí dřeně - hydroxid kalcia - dentinový můstek - obliterace kořenového kanálku

### **Záhlavová E., Netolický J.: Methods of Vital Pulp Therapy – Direct Pulp Capping**

**Summary:** In this long-term, clinical study, the authors are concerned with the history, development and contemporary possibilities of vital pulp therapy. Our department has been for more than thirty years engaged in following of repair processes in the dental pulp, as well as results after the treatment of injured dental pulp during direct pulp capping. Clinical observation was complemented by experimental study on human teeth.

Initial hypothesis of successful direct pulp capping:

Biologically high-quality dental pulp can be repaired

Capping material should support repair processes in the dental pulp

Cavity must be closed with hermetic filling without any leakage

Long-term observation of histological sections of 539 extracted human teeth was divided into three groups. All teeth were decalcified in the electrolytic way. Then they were processed by the celoidin technique and coloured with H&E stain.

Our long-term clinical observation and literary sources confirm that for successful direct pulp capping it is dominant:

1. Valid diagnosis of injured pulp biological state (young, up to 30 years, tooth without any clinical symptoms, vital, without possible iatrogenic changes, small perforation in intact dentine, with slight bleeding of clearly red blood, aseptic working procedure).

2. For common practice we recommended combined salicylic cement with Ca(OH)<sub>2</sub> (Dycal, Dentsply DeTray) for capping, especially for its easy application in small portions and good biologic features.

3. Exact making of resin composite filling with high-quality bonding system is necessary.

It is necessary to indicate and perform direct pulp capping advisedly and only in sporadic cases. Early and well-done root canal treatment has generally better prognosis.

Key words: direct pulp capping - calcium hydroxide cement - dentine bridge - root canal obliteration

Čes. Stomat., roč. 107, 2007, č. 4, s. 89–93.

## ÚVOD

Historie ošetření zubní dřeně se snahou zachovat její vitalitu sahá až do 18. století. V roce 1776 provedl Philips Pfaff první úspěšné překrytí poraněné pulpy zlatou folií. Celkově však nebyla výrazná tendence exponovanou pulpu zachovat, protože její biologie nebyla předmětem vědeckého bádání. Ještě začátkem 20. století byl zastáván názor, propagovaný např. i G. V. Blackem, že otevřenou vitální pulpu je nutné po chemické devitalizaci As<sub>2</sub>O<sub>3</sub> exstirpovat a následně ošetřit kořenový kanálek. Poraněná pulpa byla považována za ztracený orgán, vzhledem k tomu, že „je uzavřená v pevném obalu tvrdých zubních tkání, má konečné cévní zásobení a je bez obraných mechanismů“.

Zvrat nastává ve 30. letech dvacátého století. V r. 1936 vychází ve Frankfurtu nad Mohanem pro obor stěžejní publikace s výrazně nadčasovou platností: B. W. Hermann: „Biologische Wurzelbehandlung“ [4]. V této knize autor shrnuje výsledky svých dvacet pět let trvajících pokusů a srovnávacích studií. Dokumentuje neúspěchy s léčbou pulpy při použití antiseptik a naopak publikuje jasné klinické a experimentální úspěchy s „biologickým“ preparátem Calxyl (Ca(OH)<sub>2</sub> a kaseinát vápenatý) v indikacích nepřímého a přímého překrytí dřeně a dále pak při amputaci vitální dřeně. Rovněž již používá Calxyl k dočasnému plnění kořenového kanálku.

Ve čtyřicátých letech dvacátého století je patrný určitý odklon od Ca(OH)<sub>2</sub> jako biologického prostředku. Po jeho aplikaci na živou tkáň totiž prvotně vzniká úzká nekróza. V té době se i naši autoři zabývají hledáním možných skutečně biologických prostředků podporujících hojení poraněné pulpy. F. Neuwirt využívá k překrytí pulpy dentinové piliny, Z. Mézl zase gingivoplastiku.

V padesátých letech řada autorů přeceňuje úlohu jednotlivých prostředků aplikovaných na exponovanou pulpu. Teprve v šedesátých a sedmdesátých letech vznikají v zahraničí i u nás (J. Švejda) podrobné studie biologických pochodů v pulpě. Stěžejní publikací je v roce 1974 monografie autorů S. Seltzera a J. B. Bendera : The Dental Pulp. Obsahuje všechny tehdejší vědomosti o pulpě (morfologie, patomorfologie, fyziologie, patofyziologie a zejména je poukázáno na iatrogení poškození zubní dřeně a eventuální možnosti reparace těchto změn).

Od té doby je již nesporný pozitivní přínos pre-

parátů s Ca(OH)<sub>2</sub> na možné hojení poraněné zubní dřeně. V poslední době se začínají objevovat i další, a to hlavně využití materiálů na bázi MTA (mineral trioxid aggregate) a nebo kvalitních adhezivních systémů. Současné vyčerpávající znalosti o biologii pulpy jsou shrnuty v publikaci kolektivu autorů z roku 2002 z nakladatelství Quintessenz: Seltzer and Bender's Dental Pulp [3] .

## VLASTNÍ POZOROVÁNÍ

Naše pracoviště se již přes třicet let zabývá problematikou reparačních pochodů v pulpě. To znamená i úspěšností ošetření poraněné pulpy při přímém překrytí dřeně. Klinické sledování jsme doplnili experimentálními studiemi na lidských zubech.

*Naše výchozí hypotéza byla:*

Biologicky plnohodnotná pulpa je schopná reparace.

Překrývající prostředek by měl podporovat reparační pochody v pulpě.

Kavita musí být uzavřena hermetickou výplní beze spár.

## MATERIÁL A METODIKA

Pro naši klinickou studii jsme využili dlouhodobé pozorování histologických preparátů získaných extrakcí 539 lidských zubů rozdělených do tří skupin. Všechny zuby byly elektrolyticky odvápňeny, zpracovány celoidinovou technikou a barveny hematoxylinem eosinem.

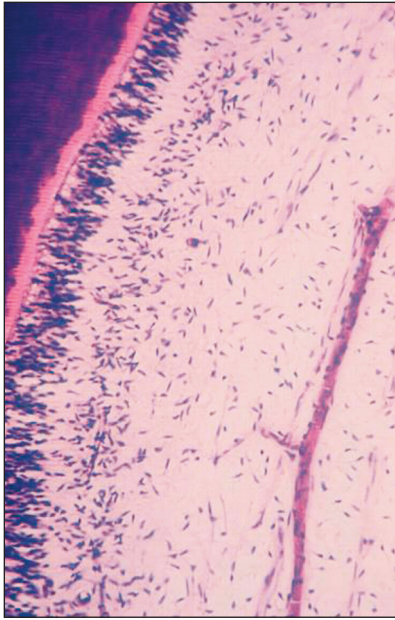
**I. skupina** – 140 zubů:

- Intaktní, mladé zuby určené k extrakci z ortodontický důvodů pacientů ve věku 8-15 let.
- Zuby pacientů nad 35 let s kazy, výplněmi a marginální parodontitidou.

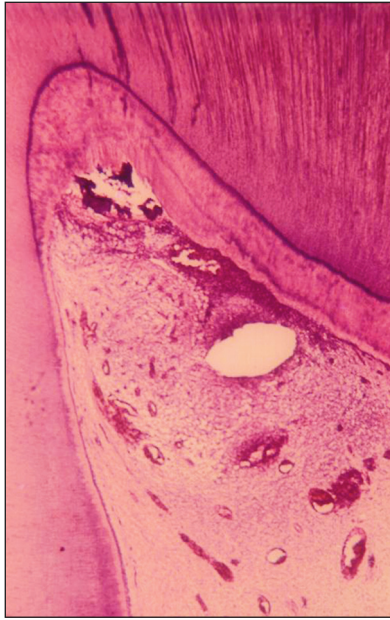**II. skupina** – 166 zubů:

- Intaktní, mladé zuby určené k extrakci z ortodontický důvodů pacientů ve věku 8-15 let. V lokální anestezii byly různými preparačními technikami zhotoveny cervikální kavity a vyplněny adhezivní formou karboxylového cementu. Byly sledovány iatrogení změny v pulpě: chybná preparační technika, razantní sušení a nekvalitně zhotovená výplň. Zuby byly extrahovány za 8-21 dní po expozici.

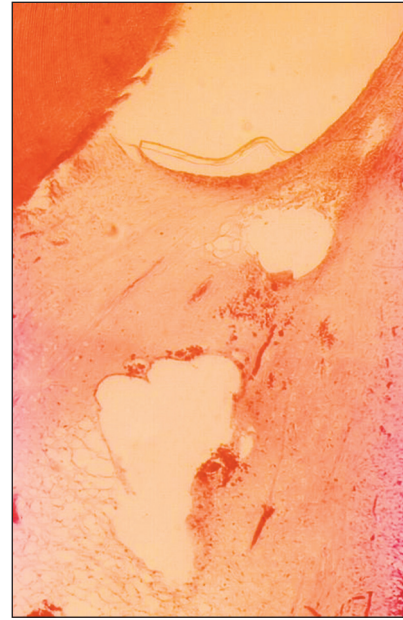




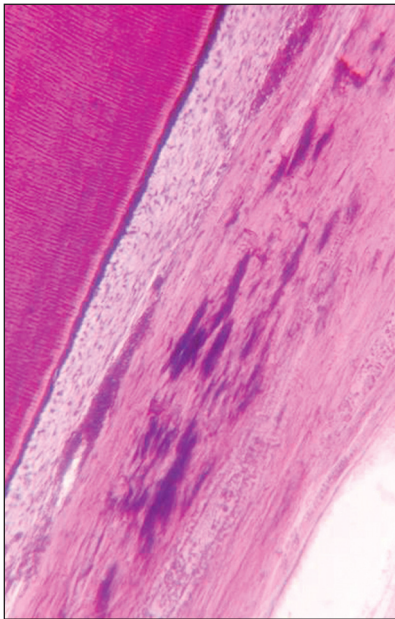
Obr. 1. Mladá intaktní pulpa s dobrou obranyschopností.



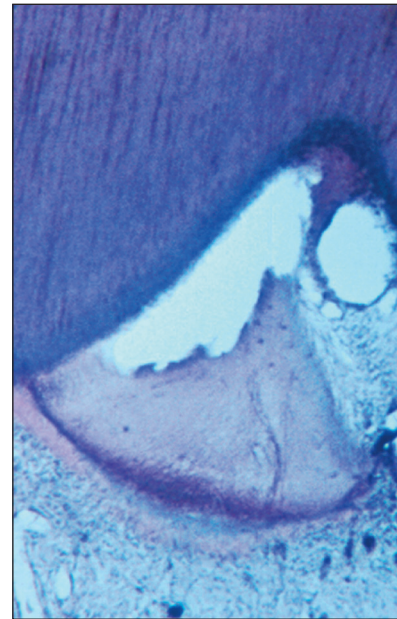
Obr. 3. Perforující kaz do pulpy s tvořícími se abscesy.



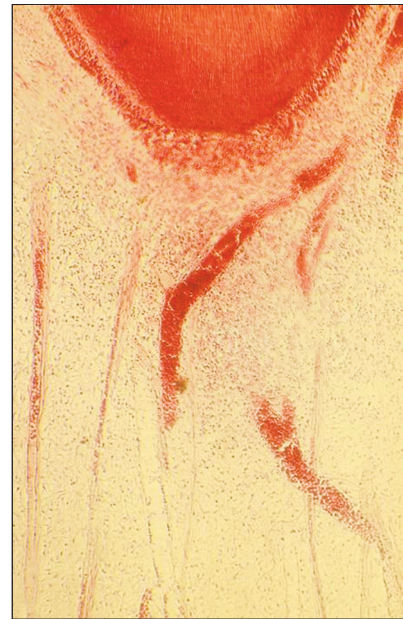
Obr. 5. Výrazné poškození pulpy po preparaci turbínou s omezeným chlazením a razantním vysušením kavity.



Obr. 2. Pulpa staršího pacienta s fibrózou a kalcifikacemi.



Obr. 4. Demarkující se nekróza rohu pulpy po preparaci turbínou se značným omezením chlazením.



Obr. 6. Zánětlivý infiltrát za tři týdny po zaplnění kavity silikátovým cementem. (Všechny obrázky mají originální zvětšení 40x).

### III. skupina – 225 zubů:

- Intaktní, mladé zuby určené k extrakci z ortodontický důvodů pacientů ve věku 8-15 let. V lokální anestezii byly asepticky zhotoveny malé perforace v cervikálních nebo okluzálních kavitách a překryty doporučenými prostředky: dentinové piliny, zinoxideugenolová pasta a cement, čisté a kombinované preparáty s hydroxidem kalcia. Kavity byly uzavřeny adhezivní formou karboxylového cementu.

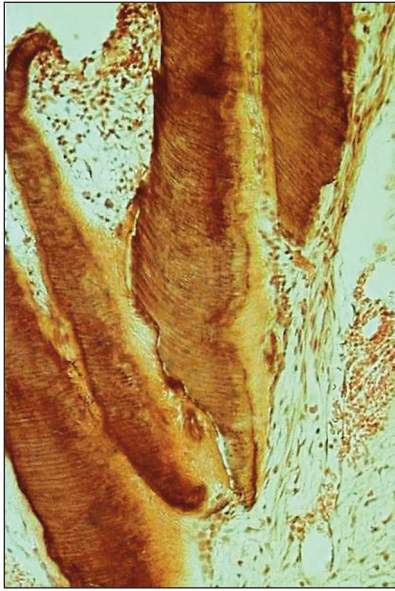
Zuby byly extrahovány za šest až osm týdnů. Všechny extrahované zuby byly klinicky klidné.

## VÝSLEDKY

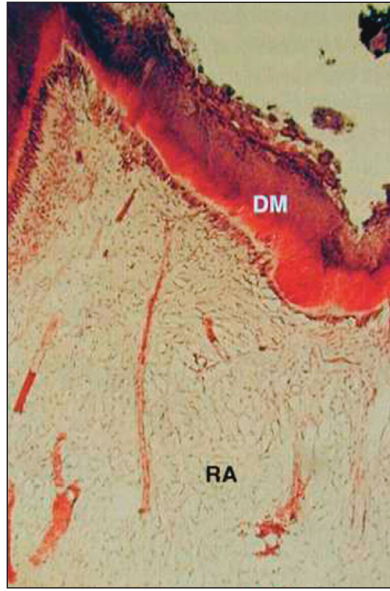
### I. skupina – 140 zubů:

Výsledky dokumentují reprezentativní obrázky zobrazující stav pulpy od mladé dřeně s dob-

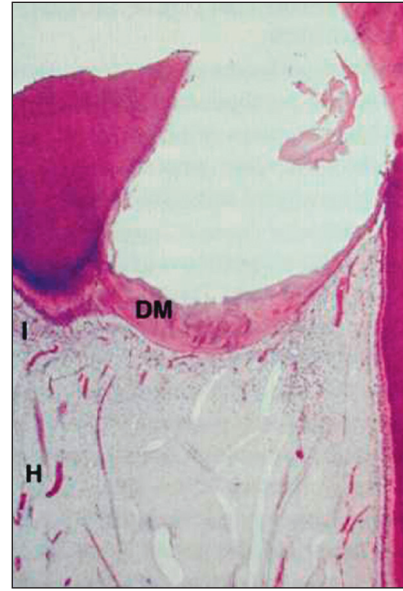




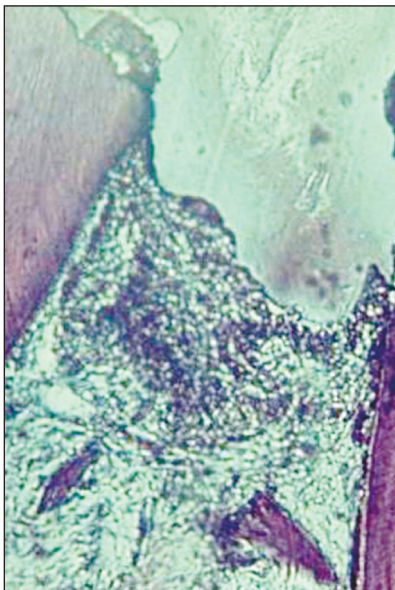
Obr. 7. Nepravidelný dentinový můstek po aplikaci dentinových pilin.



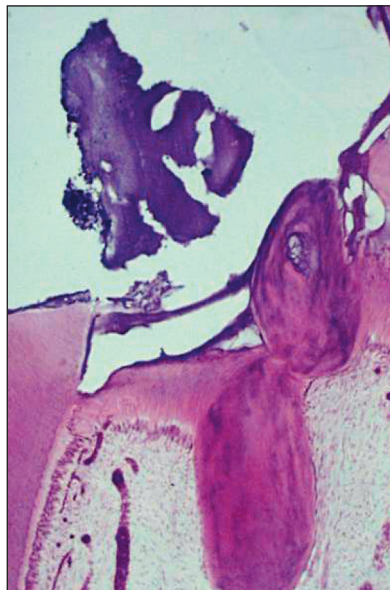Obr. 10. Kompletně vytvořený dentinový můstek (Dycal, Dentsply DeTray).



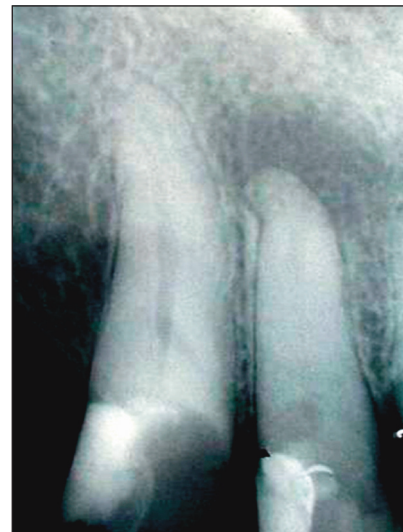Obr. 12. Nekompletní dentinový můstek se zánětlivou infiltrací (Calxyd, SpofaDental).



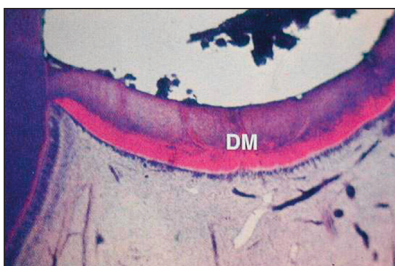
Obr. 8. Zinkoxideugenelový cement - chronický zánět bez tvorby dentinového můstku.



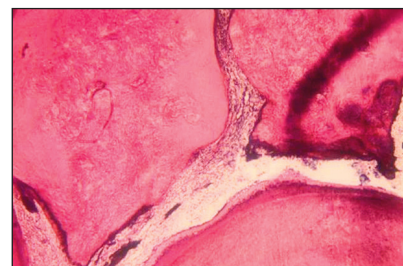
Obr. 11. Nekompletní dentinový můstek (Calxyd, SpofaDental).



Obr. 13. Zub 12-15 let po přímém překrytí dřeně (Calxyd, SpofaDental). Chronická apikální periodontitis a výrazná obliterace kořenového kanálku.



Obr. 9. Kompletně vytvořený dentinový můstek (Calxyd, SpofaDental)



Obr. 14. Zub 36-histologický preparát tři roky po přímém překrytí dřeně. Chronický zánět dřeně s výraznou tvorbou dentiklů

(Všechny obrázky mají originální zvětšení 40x).

rou obranyschopností až po pulpu poškozenou penetrujícím kazem s tvořícími se abscesy (obr. 1 až obr. 3).

### II. skupina – 166 zubů:

Výsledky dokumentují reprezentativní obrázky zobrazující změnu stavu původně mladé pulpy po různě těžké iatrogení expozici (preparace turbínou s omezeným chlazením, razantní sušení, silikátový cement) (obr. 4 - obr. 6).

### III. skupina – 225 zubů:

Na histologických preparátech byly sledovány tvorba dentinového můstku a stav pulpy. (obr. 7 až obr. 10). Kvalitní dentinové můstky byly nalezeny v 80 % případů po čistém  $\text{Ca}(\text{OH})_2$  (Calxyd, SpofaDental –  $\text{Ca}(\text{OH})_2$  a methylcelulosa) a v 75 % případů po kombinovaném preparátu Dycal (Dentsply DeTray) – salicylátový cement s  $\text{Ca}(\text{OH})_2$ . Naše pozorování potvrzují, že dentinové můstky po  $\text{Ca}(\text{OH})_2$  nejsou vždy zcela homogenní. (Langeland: „Zcela homogenní dentinový můstek je mýtem“) (obr. 11, obr. 12).

## DISKUSE

Hydroxid vápenatý je určitým standardem při přímém překrytí zubní dřeně [8, 10]. Alternativními metodami jsou dnes nesporně jednak ošetření perforace samotným kvalitním adhezivním systémem a kompozitní výplň a nebo překrytí pulpy materiálem typu MTA (mineral trioxid aggregate). Pro objektivní posouzení obou způsobů nám chybí dostatečně dlouhodobé klinické studie doplněné i úspěšným histologickým sledováním. Po aplikaci dobrého adhezivního systému se rozhodně nesetkáváme s tvorbou kvalitního dentinového můstku tak jako po  $\text{Ca}(\text{OH})_2$  [5]. Celkově se ve srovnávacích studiích zda volit pro překrytí  $\text{Ca}(\text{OH})_2$  nebo adhezivní systém můžeme setkat se zastánci obou postupů [1, 2, 9]. Kvalita dentinového můstku po materiálech typu MTA je velice slibná [7]. Ovšem jeho aplikační forma je dnes rovněž diskutována a navíc je to metoda velice nákladná.

Komplikace po nevhodně indikovaném a chybně provedeném přímém překrytí dřeně jsou zubním lékařům známé. Dojde-li k včasnému odumření pulpy, je ošetření kořenového kanálku většinou dobře realizovatelné. Horší situace pro prognózu ošetřovaného zubu po PPD je vznik bezpříznakového, dlouhodobě probíhajícího chronického zánětu pulpy. Ten nejčastěji vede k postupné obliteraci kořenového kanálku nebo méně často ke vzniku resorptivního procesu v jeho stěně [6]. Obojí značně ztěžuje exaktní endodontické ošetření (obr. 13, obr. 14).

## ZÁVĚRY PRO PRAXI

Literární údaje i naše sledování potvrzují, že

pro dlouhodobě úspěšné přímé překrytí dřeně je nutné:

1. Správná diagnóza biologického stavu poražené pulpy (mladá pulpa do třiceti let, zub klinicky klidný, vitální, bez možných iatrogeních změn, perforace malá ve zdravém dentinu, s malým krvácením jasně červené krve, aseptický pracovní postup.
2. Pro běžnou praxi v současné době považujeme za nejvhodnější a nejlevnější k překrytí salicylátový kalciumhydroxidový cement Dycal (Dentsply DeTray), zejména pro jeho dobrou aplikovatelnost v malém množství a dobré biologické účinky.
3. Exaktně zhotovená kompozitní výplň s kvalitním adhezivním systémem je optimální rekonstrukce defektu v korunkové části zubu.
4. Z hlediska reálné dlouhodobé úspěšnosti je nutné přímé překrytí dřeně provádět ojedinele a velice uvážlivě. U většiny běžných indikací má lepší prognózu včasné a kvalitně provedené ošetření kořenového kanálku.

*Práce byla podpořena grantem NR 8275-4 IGA MZ České republiky.*

## LITERATURA

1. **Costa, C. A. S., Hebling, J., Hanks, C. T.:** Current status of pulp capping with dentin adhesive systems: a review. *Dent. Mat.*, 16, 2000, s. 188-197.
2. **Cox, C. F., Hafez, A. A., Akimoto, N., Otsuki, M., Sužuji, S., Tarim, B.:** Biocompatibility of primer, adhesive and resin composite system on non-exposed and exposed pulps of non-human primate teeth. *Am. J. Dent.*, 11, 1998, (Spec No), s. 55-63.
3. **Hargaves, K. M., Goodis, H. E.:** Seltzer and Bender's dental pulp. Quintessence Publishing Co, Inc, 2002, s. 438-445.
4. **Herman, B. W.:** Biologische Wurzelbehandlung. Verlag von W.Kramer & co., Frankfurt am Main, 1936, 272 s.
5. **Hörsted-Bindselv, Vilkinis, V., Sidlauskas, A.:** Direkt capping of human pulps with a dentin bonding system or with kalcium hydroxide cement. *Oral Surg. Oral Med. Oral Pathol. Oral Radiol. Endod.*, 96, 2003; s. 591-600.
6. **Netolický, J., Záhlová, E.:** Vnitřní granulom a současné možnosti jeho ošetření. *Progresdent*, 7, 2001, č. 1, s. 6-9.
7. **Pitt Ford, T. R., Torabinejad, M., Anexi, H. R., Bakland, L. K., Kariyawasam, S. P.:** Using mineral trioxid aggregate as a pulp-capping materiál. *J. Am. Dent. Assoc.*, 127, 1996, s. 1491-1494.
8. **Peřinka, L.:** Základy klinické endodoncie. Praha, Quintessenz, 2003, 288 s.
9. **Schuurs, A. H. B., Gruythuysen, R. J. M., Wesselink, P. R.:** Pulp capping with adhesive resin-based composite vs kalcium hydroxide: a review. *Endod. Dent. Traumatol.*, 16, 2000, s. 240-250.
10. **Stejskalová, J. a kol.:** Konzervační zubní lékařství. Praha, Galén a UK v Praze, 2003, 235 s.

*Doc. MUDr. Eva Záhlová, CSc.  
Stomatologická klinika LF UK a FN  
Alej Svobody 80  
304 60 Plzeň*