

# Hybridní náhrada – vlastní zuby nebo implantáty

Radina P.<sup>1</sup>, Seydlová M.<sup>1,2</sup>, Dostálová T.<sup>1,2</sup>, Simerská O.<sup>2</sup>, Zvárová J.<sup>2,3</sup>

<sup>1</sup>Dětská stomatologická klinika 2. LF UK a FN Motol, Praha,  
přednostka prof. MUDr. T. Dostálová, DrSc., MBA

<sup>2</sup>Centrum biomedicínské informatiky, Praha,  
ředitelka prof. RNDr. J. Zvárová, DrSc.

<sup>3</sup>Oddělení medicínské informatiky, Ústav informatiky AV ČR,  
ředitel prof. RNDr. J. Wiedermann, DrSc.

## Souhrn

Studie se zabývá porovnáním dvou řešení protetického ošetření hybridními náhradami, jejichž retenci u první skupiny pacientů zajišťují axiální kulové zásuvné spoje fixované do vlastních dekapitovaných zubů a v druhé skupině je retenční kulička – patrice fixována do enoseálních implantátů. Byla hodnocena skupina 35 pacientů používajících hybridní náhradu v intervalu 1–5 let. V objektivních a subjektivních hodnoceních nebyl zjištěn statisticky významný rozdíl mezi náhradami v první nebo druhé skupině.

**Klíčová slova:** protetika – hybridní náhrada – implantáty

## Radina P., Seydlová M., Dostálová T., Simerská O., Zvárová J.: Overdenture –Teeth or Implants Evaluation

**Summary:** The study compares two types of prosthodontic treatment – overdentures supported own patients' teeth with ball attachments or implants. 35 patients (from 1 to 5 years recall) were evaluated. Subjectively or objectively there was found no significant difference between both groups.

**Keywords:** prosthodontics – overdenture – implants

Prakt. zub. Lék., roč. 55, 2007, č. 3, s. 48–57.

## ÚVOD

Hybridní náhrada je snímatelná náhrada, která má vzhled náhrady celkové, ale je podepřena jedním či více kořeny zubů nebo implantáty [2]. Koncept hybridní náhrady byl prezentován již v roce 1861 na Světovém stomatologickém kongresu Butlerem, Robertsonem a Haysem, kteří přednesli kazuistickou historii 12leté léčby [2]. Technika nedosáhla širokého uplatnění a její renezanze nastala až v 60. letech 20. století, kdy zubní lékaři novými klinickými postupy v oblasti parodontologie a endodoncie výrazně prodlužovali životnost zubů. Ve vztahu k celkové náhradě si totiž byli vědomi výrazné resorpce alveolárního výběžku navazující na ztrátu kořenů. Zlomová studie popisující zjednodušenou léčbu hybridní náhradou byla publikována v roce 1969 [8, 9].

Prokázalo se, že dekapitací pilířů získáme prostor pro pryskyřičné zuby a tělo snímatelné náhrady a zlepšíme poměr mezi délkou korunky

a kořene zubu ve prospěch kořene. Tím docílíme minimalizaci pohybu kořene, který je parodontologicky hendikepován. [2]. Dalším důležitým faktorem je zlepšení retence náhrady při ponechání kořene, prokazatelně malá je i resorpce alveolární kosti ve frontálním úseku čelisti [2]. V pětiletém sledování byla průměrná ztráta kosti alveolárního výběžku u celkové náhrady 5,0 mm, ve stejném období byla vertikální ztráta kosti u pacientů užívajících hybridní náhradu 0,6 mm [1].

Ošetření hybridní náhradou je relativně jednoduchým a ekonomicky přijatelným řešením, které vede k oddálení jinak nutných extrakcí a ke snížení funkčního zatížení zbytkového chrupu s kompromisní prognózou. Tato náhrada je tedy stabilnější, zajišťuje vyšší efektivitu žvýkání, lépe rozvádí žvýkací síly na protézni lože a ponechané kořeny minimalizují pohyb náhrady jak ve směru sliznice, tak ve směru frontálním [2]. Zuby zároveň zajišťují propriocepci [1]. K retenci hyb-

ridní náhrady lze s výhodou využít i pilíře, které by již nemohly posloužit fixní protetice; lze tak využít i zuby s nedokonalou endodontií, zuby po resekci kořenového hrotu či zuby postižené pokročilou formou paradontitidy [5]. Pokud se blíže zaměříme na rehabilitaci žvýkání, lze říci, že pokud u pacientů s fixní náhradou nacházíme účinnost asi 90%, u pacientů ošetřených celkovými náhradami 59%, pak u těch, které jsme ošetřili hybridní náhradou, je 79% efektivita [1]. Výhodou je i lepší estetika a fonace [1].

Léčba v podobě implantátů ve spojení s hybridní náhradou je odlišná pro horní a dolní čelist. Atrofie bezzubé dolní čelisti limituje umístění implantátu pouze do oblasti brady, horní čelist je většinou složena z nedostatečně pevně uspořádané trabekulární kosti, která nenabízí dostatečnou stabilizaci a implantáty v kombinaci s touto náhradou nejsou vždy možnou metodou volby.

Právě během období, kdy byly zdokonalovány postupy pro hybridní náhradu nesenou na vlastních zubech, popsal P.I. Brönemark proces oseointegrace [7]. Steenberghe a kol. jako první navrhli ošetření bezzubé dolní čelisti pouze 2 implantáty [10]. Jejich procento úspěšnosti bylo 98% ve více jak 52měsíčním sledování. Mericske-Stern a kol. zaznamenali 97% úspěch [11]. Jemt a kol. vykazovali 100% výsledek této metody [12]. Naert a kol. prokázali v klinické studii 100% úspěch použitých implantátů pro nesení hybridní náhrady po dobu 5 let pro všechny skupiny pacientů [13].

Atwood a kol. [14] a Tallgren [15] v dlouhodobých studiích ukázali, že roční průměrná redukce výšky alveolárního hřebene ve frontální části mandibuly je asi 0,4 mm. Frontální úsek dolní čelisti ošetřený implantáty a hybridní náhradou prokazuje resorpci méně než 0,5 mm ve více jak 5letém sledování. Dlouhodobá resorpce zůstává 0,1 mm kosti ročně.

Extrakce posledního zubu(ů) a zhotovení celkové snímatelné náhrady má mnoho důsledků. Pacient se musí adaptovat na novou náhradu s mukózním přenosem žvýkacího tlaku s ohledem na mluvu, žvýkání, polykání atd. [6]. Řada článků také ukazuje, že 20–30 % pacientů používajících celkovou snímatelnou náhradu nejsou spokojeni s její funkcí [4]. Ztráta posledního zubu často přináší pocity deprese a pacient se cítí náhle starší [3, 4]. Podle studie provedené v Holandsku má hlavní vliv na spokojenost s náhradou její kvalita, schopnost rozmělnit potravu, postoj pacienta ke snímatelné náhradě celkově, vztah k technickým aspektům náhrady a subjektivní akceptování nové náhrady. Vliv na spokojenost s náhradou nesouvisel dle této studie s vlastním léčením, věkem, pohlavím nebo dřívějšími zkušenostmi se snímatelnou náhradou [4]. Nebyly nalezeny rozdíly mezi skupinou užívající náhradu hybridní

a celkovou [3]. Ke stejnému závěru v pozorování po 5 letech došel i Meijer a kol [16].

Hybridní náhrada může velmi dobře sloužit jako přechod od vlastních zubů k celkové snímatelné náhradě [6].

V naší studii jsme se zabývali porovnáním dvou řešení protetického ošetření hybridními náhradami, jejichž retenci u první skupiny pacientů zajišťují axiální kulové zásuvné spoje fixované do vlastních dekapitovaných zubů a v druhé skupině je retenční kulička - patrice fixována do enoseálních implantátů.

## MATERIÁL A METODY

### Pracovní postup zhotovení hybridní náhrady

*Kulové axiální zásuvné spoje fixované do kořenů vlastních zubů nebo jezdců třmeny*

U této skupiny pacientů proběhlo endodontické léčení zbytkového chrupu (ve většině případů jsme využili špičáky). Následně byla provedena dekapitace pilířů. Kalibrovaným předvrtávačem na kořenové nástavby jsme odstranili část kořenové výplně až do vzdálenosti cca 4 mm od apexu. Situaci v ústní dutině jsme otiskli polyéterovou otiskovací hmotou za použití spalitelného prefabrikátu odpovídající velikosti předvrtávače a v laboratoři byl zhotoven model situace. Následovala modelace kořenové nástavby nesoucí buď axiální zásuvný spoj nebo resilientní typ třmene. Byla připravena licí forma, zásuvný spoj s nástavbou jsme odlili a konečný výrobek byl opracován. Pracovali jsme s chrómkobaltovými slitinami (kobaltové slitiny neušlechtilých kovů), pouze ve dvou případech byly použity slitiny kovů ušlechtilých (na bázi Au, Pt). Původní model situace v ústech jsme využili také pro zhotovení individuální otiskovací lžice.

V ordinaci jsme provedli zkoušku kořenových nástaveb s axiálními zásuvnými spoji a ponechali jsme retenční zařízení volně na pilířích. Následoval detailní otisk protézního lože v individuální otiskovací lžici polyéterovou otiskovací hmotou. Po vyjmutí lžice z úst zůstávají nástavby součástí otisku a jsou částí pracovního modelu odlitého v laboratoři. Další pracovní postup, zhotovení hybridní náhrady, je shodný s běžným pracovním postupem pro zhotovení celkové snímatelné náhrady, jsou to fáze rekonstrukce mezičelistních vztahů a zkouška voskového modelu náhrady. Laborant vždy musí mít na paměti, že je třeba zajistit dostatek prostoru pro patrici/matrici. Ta může být vpolymerována přímo v laboratoři (nepřímý pracovní postup) nebo v ústech pacienta (přímý pracovní postup).

V průběhu studie jsme využívali oba postupy.

Zpočátku jsme více využívali nepřímého pracovního postupu, kdy před odevzdáním náhrady provedeme opět zkoušku retenčního zařízení a ještě bez jeho fixace i zkoušku hybridní náhrady, u které prověříme výšku skusu, estetiku, artikulaci a fonaci pacienta. Pokud vše vyhovovalo, provedli jsme fixaci retenčního prvku do pilířových kořenů za použití fixačního cementu (skloionomerního nebo zinkoxidfosfátového), odevzdání hybridní náhrady a poučení pacienta.

U přímého pracovního postupu jsme provedli fixaci retenční části, prověřili jsme, zda je dostatek prostoru v náhradě pro matrice a pokračovali jejich vpolymerováním přímo v ústech pacienta za použití chemicky polymerující pryskyřice. Tento postup je časově náročnější a je třeba zajistit izolaci fixní retenční části například pomocí distančních kroužků nebo fólie, aby nedošlo k zatečení chemicky polymerující pryskyřice do oblasti retenčních prvků. Výhodou je, dle naší zkušenosti, vyšší přesnost dosedu hybridní náhrady.

#### *Hybridní náhrada fixovaná na implantáty*

Postup jsme volili u bezzubých čelistí pacientů, kde stav kosti či finanční situace nedovoluje zavedení dostatečného počtu implantátů a zhotovení fixního můstku. Zároveň se jednalo o pacienty, kteří měli problémy s retencí celkové snímatelné náhrady.

Po zhodnocení celé situace v ústech pacienta a provedení nezbytných RTG vyšetření byly použity vždy dva implantáty pro jednu čelist a ty byly zavedeny do oblastí špičáků. Vhojovací období pak bylo u dolní čelisti 3 měsíce, u horní čelisti 4-6 měsíců v závislosti na kvalitě kosti. Pacient používal imediátní náhradu podkládanou dle potřeby měkkou rebazovací hmotou. Po této periodě byla k fixtuře připojena patrice a byl proveden otisk pro zhotovení individuální otiskovací lžice. Postup zhotovení hybridní snímatelné náhrady je pak totožný jako u předchozí skupiny. Polymerace matrice může být provedena také nepřímo v laboratoři nebo přímo v ordinaci.

#### **Metodika zhodnocení celé studie**

Vytvořili jsme skupinu 34 pacient (11 mužů a 23 žen) s průměrným věkem 66,7 roku, kteří používali hybridní náhradu v intervalu 1-5 let. Pacienti byli objektivně vyšetřeni. Byla hodnocena stabilita a retence náhrady. *Stabilita* se prověřila tím, že došlo k přiložení prstů na náhradu v oblasti premolárů a střídavě prováděn tlak napravo a nalevo. *Retence* tím, že došlo k opření prstů vyšetřujícího ve frontálním úseku náhrady na orální straně a tlak směřoval labiálně. Výsledkem byly hodnoty: *žádný pohyb / mírný pohyb, ale funkčně vyhovující / pohyb náhrady, který je*

*nutné řešit*. Další otázky se týkaly doby užívání náhrady, věku a pohlaví pacienta, zda byla ošetřena hybridní náhradou dolní či horní čelist a zda je retence náhrady zajištěna implantáty opatřenými patricemi nebo vlastními kořeny nesoucími axiální zásuvný spoj nebo třmen. Součástí dotazníku bylo i zjištění, zda došlo během používání ke komplikacím, jakého charakteru byly, zda bylo nutné náhradu podkládat či zda se objevila v náhradě prasklina, kde byla nutná oprava a podobně.

Druhá část dotazníku se týkala subjektivního hodnocení náhrady pacienty. Zde nás zajímalo, zda pacient měl již předchozí zkušenosti se snímatelnou náhradou, a pokud ano, zda hybridní náhradu hodnotí jako *lepší / stejnou / horší* než předchozí protetické řešení. Dále jak celkově hodnotí tento typ ošetření, estetiku, retenci náhrady a její funkčnost (*výborná / dobrá / vyhovující / dostačující / nevyhovující*), jaké měl pacient obtíže s návykem na náhradu (*již si nepamatuje / minimální / trvalo mu dlouho než si zvykl*) a zda by tuto variantu ošetření doporučil svému okolí (*určitě ano / spíše ano / spíše ne / určitě ne*).

#### *Hybridní náhrada nesená implantáty*

Celkem jsme takto proteticky rehabilitovali 18 pacientů s bezzubou čelistí, kterým byly chirurgicky zavedeny implantáty do oblasti odpovídající špičákům, vždy po dvou implantátech pro jednu čelist. Bylo ošetřeno 5 mužů a 13 žen. Dolní čelist byla rehabilitována v 16 případech, horní čelist ve dvou případech. Věkový průměr pacientů v této skupině byl 66,7 let ve věkovém rozpětí od 52 do 83 let. Průměrná doba požívání hybridní náhrady v době vyplňování dotazníků byla 14 měsíců v rozpětí 2 až 30 měsíců.

V objektivním vyšetření jsme sledovali retenci a stabilitu náhrady. Výbornou retence jsme zaznamenali u 7 vyšetřených, mírný pohyb bez narušení funkce u 8 pacientů a pohyb náhrady nutný řešit byl u třech případů. Stabilita náhrady byla výborná u 14 pacientů, vyhovující u dvou a stejný počet byl u pacientů, kde náhrada byla nefunkční díky své nestabilitě.

Zajímalo nás, zda byla náhrada již podkládána v dřívější době a výskyt jakýchkoliv komplikací v průběhu používání (nutnost opravy prasklé náhrady, výměna matric, v jednom případě odhojení implantátu apod.). Rebaze byla nutná u 3 pacientů. Komplikace se vyskytly celkem u 8 pacientů.

V další části dotazníku jsme se zaměřili na subjektivní vnímání a hodnocení náhrady pacientem. Dřívější zkušenost se snímatelnou náhradou mělo 16 pacientů, pouze 2 neměli předchozí zkušenost. Z těchto 16 ošetřených 12 hodnotilo náhradu jako lepší a funkčnější než předchozí zkušenost, 2 jako náhradu na stejné úrovni a 2

Tab. 1. Hybridní náhrada za podpory implantátů

	Celkem	Muži	Ženy	HČ	DČ	HČ/muži	DČ/muži	HČ/ženy	DČ/ženy	Věk-průměr	Doba užívání
<b>ošetřeno pacientů</b>	<b>18</b>	<b>5</b>	<b>13</b>	<b>2</b>	<b>16</b>	<b>1</b>	<b>4</b>	<b>1</b>	<b>12</b>	<b>66,7</b>	<b>1,19</b>
<b>Ankylos 11</b>	<b>4</b>	<b>7</b>	<b>2</b>	<b>9</b>	<b>1</b>	<b>3</b>	<b>1</b>	<b>6</b>			
<b>Brönemark</b>	<b>5</b>	<b>0</b>	<b>5</b>	<b>0</b>	<b>5</b>	<b>0</b>	<b>0</b>	<b>0</b>	<b>5</b>		
<b>Impladent</b>	<b>2</b>	<b>1</b>	<b>1</b>	<b>0</b>	<b>2</b>	<b>0</b>	<b>1</b>	<b>0</b>	<b>1</b>		
<b>objektivně:</b>	<b>1</b>	<b>2</b>	<b>3</b>								
<b>stabilita náhrady</b>	<b>14</b>	<b>2</b>	<b>2</b>								
<b>retence náhrady</b>	<b>7</b>	<b>8</b>	<b>3</b>								
<b>rebaze</b>	<b>3</b>										
<b>komplikace</b>	<b>8</b>										
		<b>2/ne/</b>	<b>3</b>	<b>4</b>	<b>5</b>	<b>neodpověděli</b>					
<b>zkušenost dříve</b>	<b>16</b>	<b>2</b>									
<b>pokud ano-srovnání náhrad</b>	<b>12</b>	<b>2</b>				<b>2</b>					
<b>celková spokojenost</b>	<b>8</b>	<b>7</b>	<b>2</b>			<b>1</b>					
<b>doporučil by jiným</b>	<b>12</b>	<b>3</b>	<b>1</b>	<b>1</b>		<b>1</b>					
<b>návyk-problémy</b>	<b>15</b>	<b>2</b>				<b>1</b>					
<b>estetika</b>	<b>8</b>	<b>7</b>	<b>2</b>			<b>1</b>					
<b>retence subjektivně</b>	<b>7</b>	<b>6</b>	<b>1</b>	<b>1</b>	<b>2</b>	<b>1</b>					

neodpověděli na tuto otázku. Žádali jsme také pacienty o celkové zhodnocení celého protetického řešení a vyjádření jejich celkové spokojenosti – 8 ji hodnotilo jako výbornou, 7 jako uspokojivou, 1 nebyl s náhradou spokojen, ale používá ji a 1 neodpověděl. Problémy s návykem na hybridní náhradu nesenou implantáty měli minimální 2 pacienti, 15 si na žádné problémy nepamatuje a 1 pacient neodpověděl. Retenci náhrady hodnotilo subjektivně jako výbornou 7 pacientů, jako dobrou 6, vyhovující 1, dostačující 1, nevyhovující 2 a 1 neodpověděl. Estetiku náhrady hodnotili pacienti jako výbornou v 8 případech, dobrou v 7 a ve 2 jako vyhovující. Jeden pacient neodpověděl. Jako zajímavou informaci jsme zařadili otázku, zda by tuto léčbu doporučil svému okolí – 12 pacientů odpovědělo, že určitě ano, 3 spíše ano a po jednom spíše ne a určitě ne (tab. 1).

#### *Hybridní náhrada nesená na vlastních dekapitovaných pilířích opatřených retenčním zařízením*

V této skupině bylo ošetřeno celkem 17 pacientů, u 2 pacientů byly hybridní náhradou ošetřeny obě čelisti. Mužů bylo ve skupině 6 a žen 11. Horní čelist byla ošetřena hybridní náhradou v 11 případech a dolní v 8. Jako retenční zařízení byl použit u dolní čelisti 5krát třmen spojující pilíře 43 a 33, zhotovený ve 4 situacích z chromkobaltové slitiny a v jedné ze zlatoplatiny, ve třech případech axiální zásuvný spoj fixovaný do kořenů 43 a 33 od firmy Bredent. Retence v horní čelisti zajišťovaly zásuvné axiální spoje firmy Bredent, opět nejčastěji fixovány do kořenů pilířů 13, 23. Byla použita chromkobaltová slitina, pouze v jednom případě byla použita slitina zlatoplatiny. Věkový průměr pacientů této skupiny byl 66,6 let, ve věkovém rozpětí od 53 do 82 let.

Průměrná doba užívání náhrady byla 22,8 měsíců v rozpětí 2,5 měsíce až 60 měsíců.

Při objektivním vyšetření retence a stability náhrady jsme zaznamenali výbornou stabilitu u 16 náhrad, mírný pohyb, ale funkčně vyhovující byly 2 a nevyhovující 1 náhrada. Retence náhrady byla výborná v 8, funkčně vyhovující v 7 a nevyhovující ve 4 případech.

Komplikace byly zaznamenány ve 13 případech (týkaly se praskliny náhrady, výměny matrice, uvolnění matrice, uvolnění a nutnosti recementace čepu nesoucího zásuvný spoj, nutnosti resekcce kořene pro periapikální projasnění). Rebaze byla nutná ve 2 případech, ve 2 případech byly zhotoveny nové hybridní náhrady po uplynutí 3 let užívání.

U této skupiny pacientů mělo předchozí zkušenost se snímatelnou náhradou pouze 8 pacientů ze 17. Ti, co měli předchozí zkušenost, tak v 7 případech hodnotí náhradu jako lepší než předchozí, v 1 případě ji pacient hodnotí jako horší, respektive, že vynaložené peníze ani čas neodpovídají získaným výhodám. Jeden pacient neodpověděl.

Celkově protetické řešení tohoto typu pacienti hodnotili jako výborné v 11 případech, v 5 případech jako uspokojivé a ve 2 případech byli nespokojeni, ale náhradu užívali. Problémy s návykem si nepamatuje 16 pacientů a jeden neodpověděl. Esteticky náhradu hodnotilo 12 pacientů jako výbornou, 4 jako dobrou, 1 jako vyhovující a 1 neodpověděl. Retenci ze subjektivního pohledu hodnotilo 8 pacientů jako výbornou, 6 jako dobrou, 2 jako nevyhovující a 2 neodpověděli. Pacienti by tuto léčbu doporučili svému okolí určitě ano ve 14 případech, spíše ano ve 3 případech (tab. 2).

Statistické porovnávání procentových hodnot ve dvou skupinách bylo provedeno pomocí Fishe-

Tab. 2. Hybridní náhrada za podpory dekapitovaných pilířových zubů

Klasické hybridní náhrady													
										Slitiny			
	Celkem	Muži	Ženy	HČ	DČ	HČ/ muži	DČ/ muži	HČ/ ženy	DČ/ ženy	CrCo	Au Pt	Věk- průměr	Doba užívání
ošetřeno pacientů	17	6	11	11	8	6	1	5	7	16	2	66,64	1,9
axiální zásuvné spoje-náhrady	14	6	8	11	3	6	0	5	3	12	1	67,46	1,98
třmen-náhrady	5	1	4	0	5	0	1	0	4	4	1	63,4	1,7
objektivně:	1	2	3										
stabilita náhrady	16	2	1										
retence náhrady	8	7	4										
rebaze	2												
komplikace	13												
subjektivně:	1 ano	2 ne	3	4	5	neodpo- věděli							
zkušenost dříve	8												
pokud ano- srovnání náhrad	6	0	1			1							
celková spokojenost	11	5	2										
doporučil by jiným	14	3											
návyk-problémy	16					1							
estetika	12	4	1			1							
retence subjektivně	8	6			2	2							

rova testu a porovnávání průměrů ve dvou skupinách pomocí Wilcoxonova testu na 5% hladině.

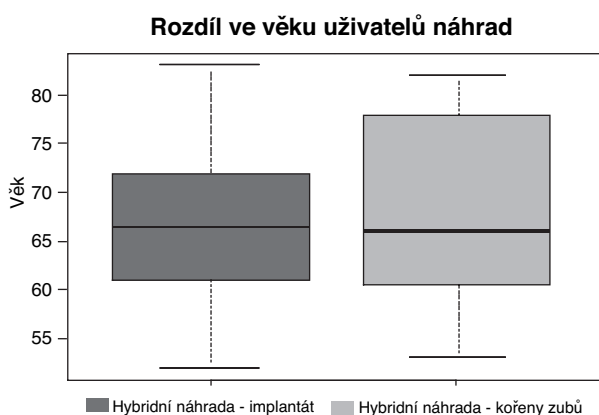
## VÝSLEDKY

### Porovnání obou skupin pacientů (hybridní náhrada nesená implantáty versus nesená na kořenech pilířů s aktivní retencí)

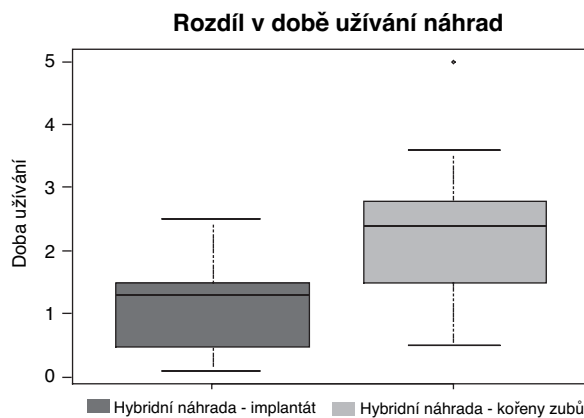
Pro porovnání obou skupin pacientů - těch, kteří byli ošetřeni hybridní náhradou za použití

implantátů, a těch, kteří byli ošetřeni za pomoci retenčních elementů kotvených do kořenů vlastních pilířových zubů jsme použili statistické porovnání všech zjištěných veličin. Všechna porovnání jsou přehledně uvedena v grafech. Nejprve lze porovnat rozdíl věku pacientů v jednotlivých skupinách, kdy průměrný věk je v obou skupinách téměř shodný (graf 1).

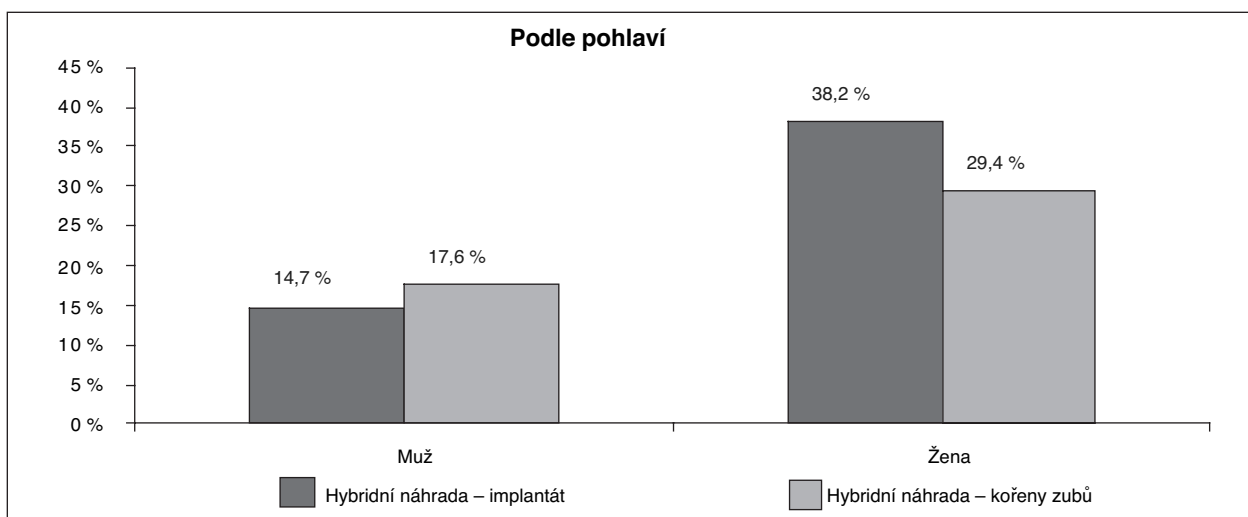
Na grafu 2, který znázorňuje dobu užívání náhrady, se zdá, že je delší doba užívání náhrady nesené na vlastních pilířích, ale tato informace je ovlivněna skutečností, že ve skupině pacientů



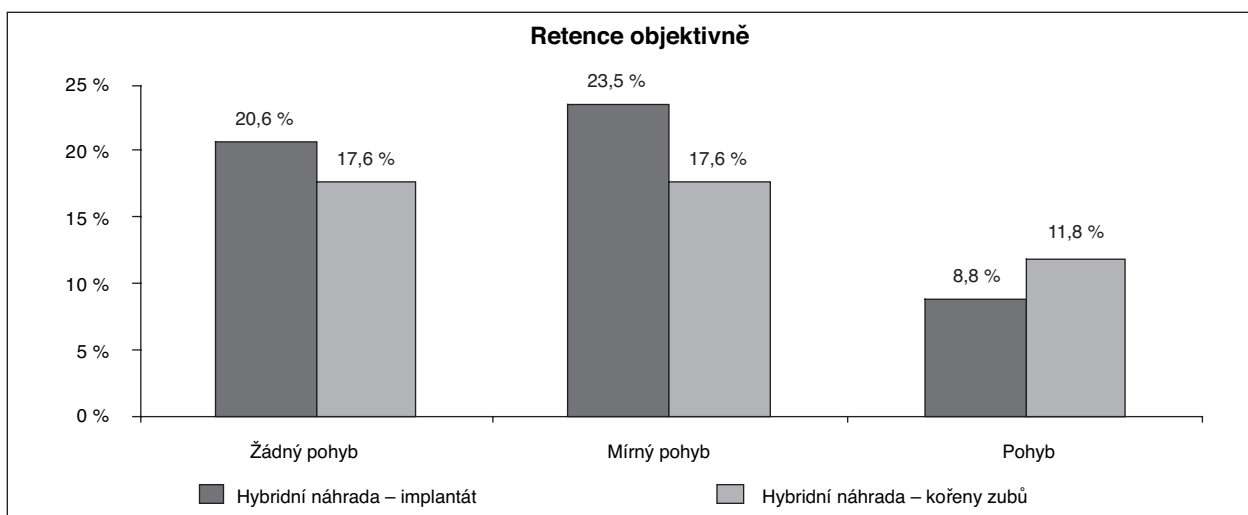
Graf 1. Věkové rozložení pacientů.



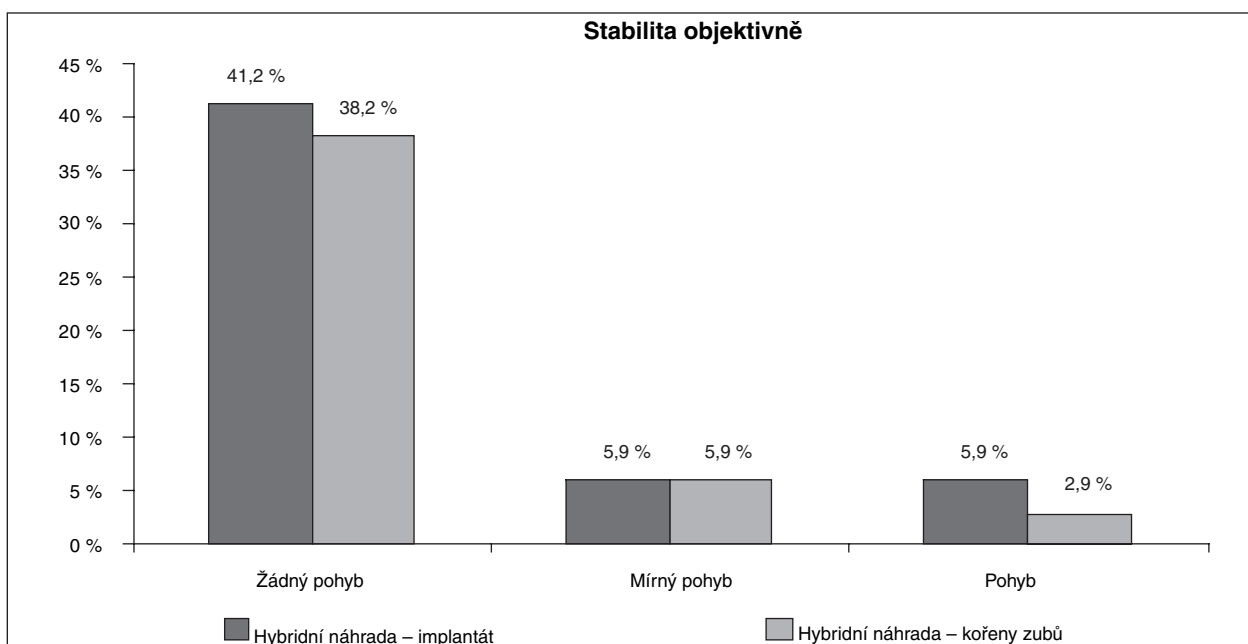
Graf 2. Používání náhrady.



**Graf 3. Zastoupení pacientů podle pohlaví.**



**Graf 4. Retence náhrady.**



**Graf 5. Stabilita náhrady.**

ošetřených klasickou hybridní náhradou (náhrady nesené na vlastních pilířích) jsou zaznamenány i případy ošetřené již více let, než ve skupině pacientů s implantáty.

Podle pohlaví je v obou skupinách ošetřeno více žen, a to 38,2 % na implantátech a 29,4 % na vlastních pilířích, mužů je pak ošetřeno méně, větší počet z nich je ošetřen klasickou hybridní náhradou (17,6 % z celkového počtu pacientů) a 14,7 % na implantáty (graf 3).

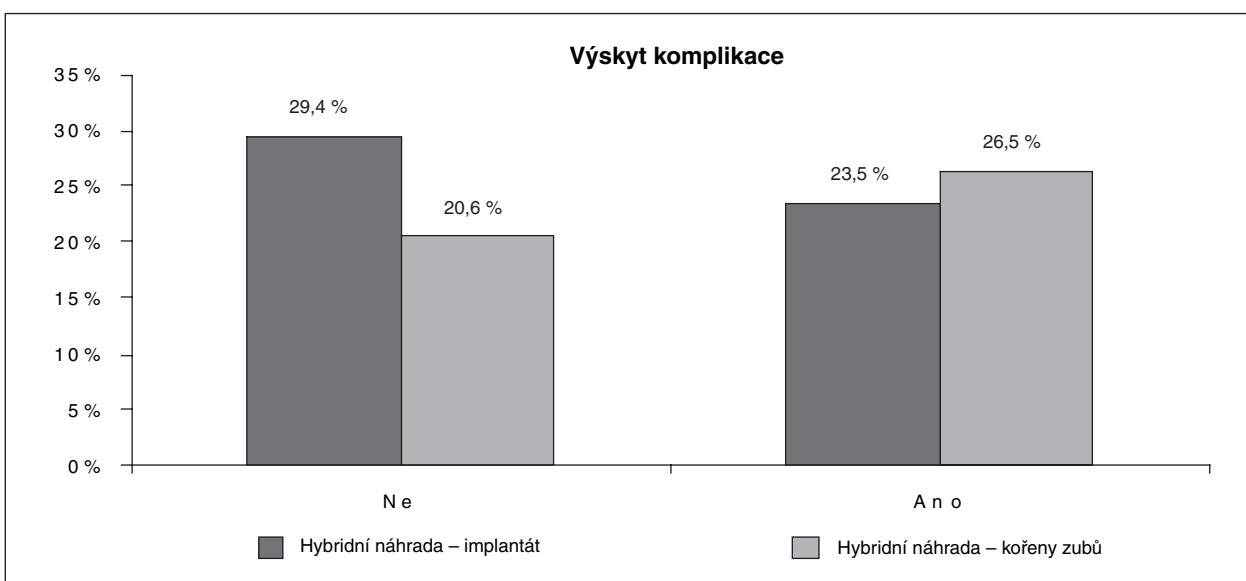
Objektivní retenci vykazují mírně lepší hybridní náhrady nesené implantáty – výborná retence ve 20,6 % oproti 17,6 % klasické náhrady, mírný pohyb je u 23,5 % hybridní náhrady na implantátech versus 17,6 % pro klasické hybridní náhrady. Pohyb, který bylo nutné řešit a narušoval funkčnost náhrady, byl zaznamenán u 8,8 % náhrad na implantátech a 11,8 % klasických náhrad (graf 4).

Stabilita byla téměř vyrovnaná pro obě skupiny – výborná pro 41,2 % pro implantáty a 38,2 % pro vlastní kořeny, mírný pohyb byl u obou skupin v 5,9 % a pohyb nutný řešit z hlediska stability byl v 5,9 % pro implantáty a 2,9 % pro klasické řešení (graf 5).

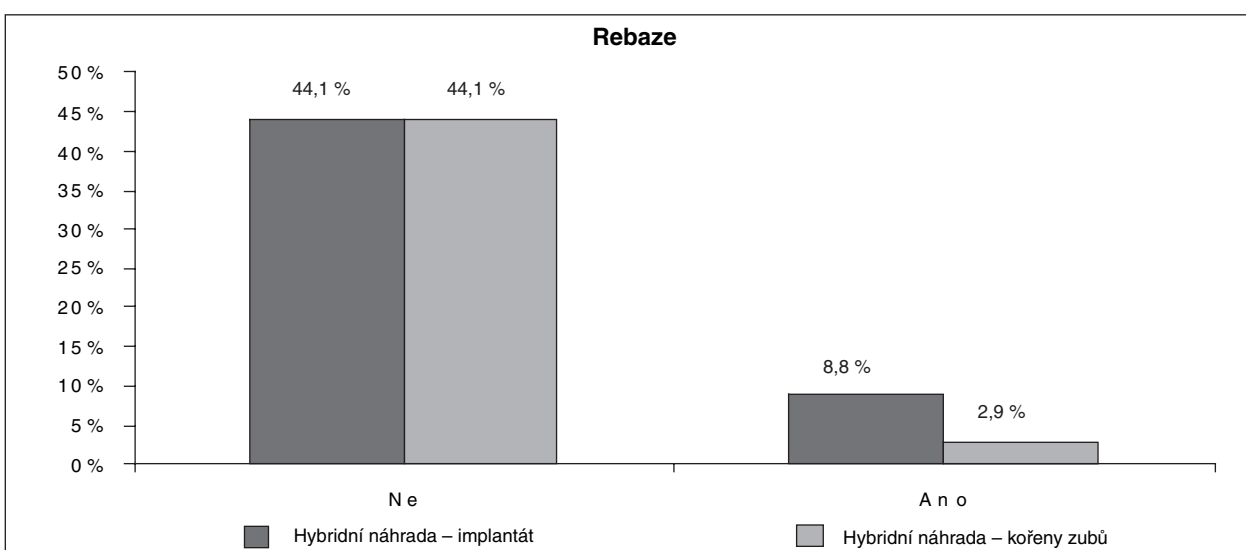
Výskyt komplikací byl pak nepatrně vyšší u klasických hybridních náhrad, ale ne statisticky významný – komplikace byly zaznamenány u 23,5 % pro implantáty a 26,5 % pro vlastní kořeny, bez komplikací pak bylo 29,4 % hybridních náhrad na implantátech a 20,6 % na vlastních pilířích s aktivní retencí (graf 6).

Rebaze byla potřebná u 8,8 % náhrad na implantátech a u 2,9 % náhrad na vlastních kořenech, shodně nebyla potřebná v obou skupinách u 44,1 % náhrad (graf 7).

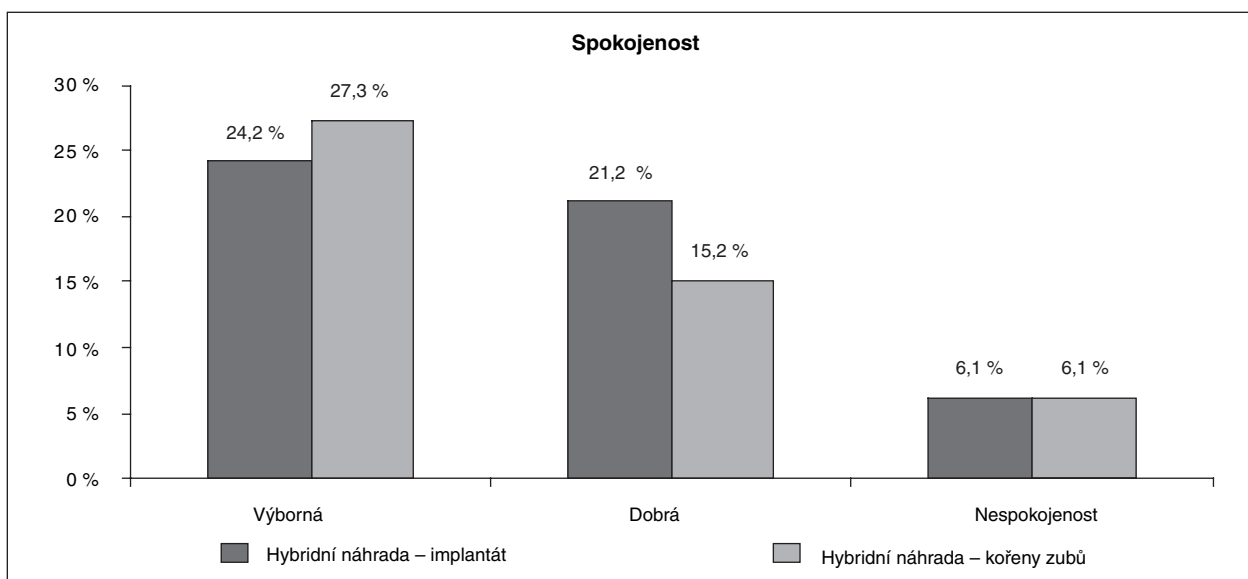
Více pacientů ošetřených hybridní náhradou



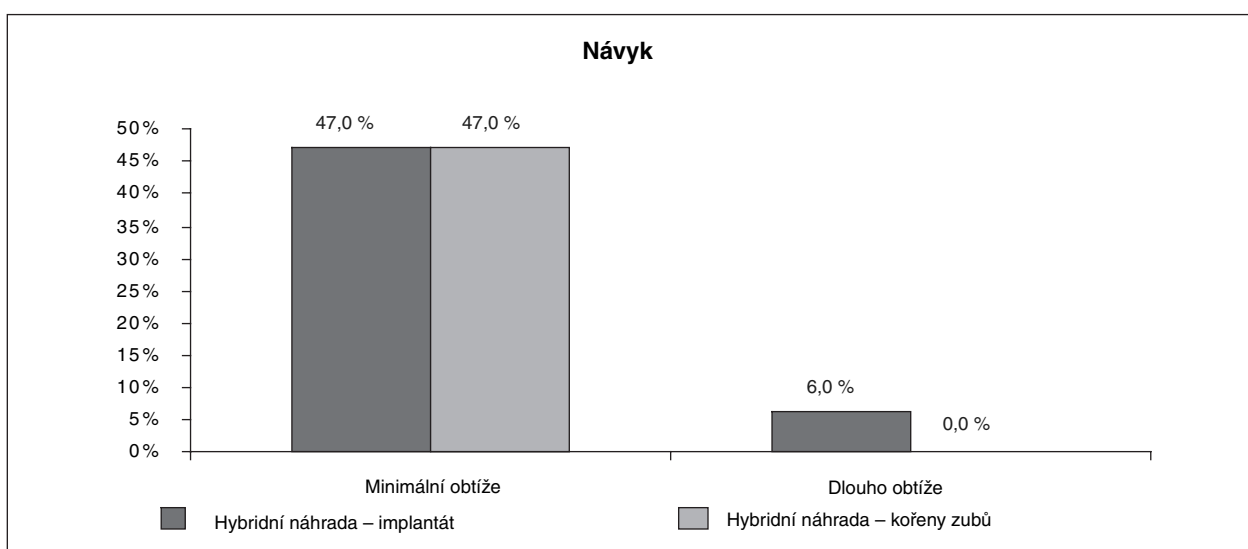
**Graf 6. Úprava hybridních náhrad.**



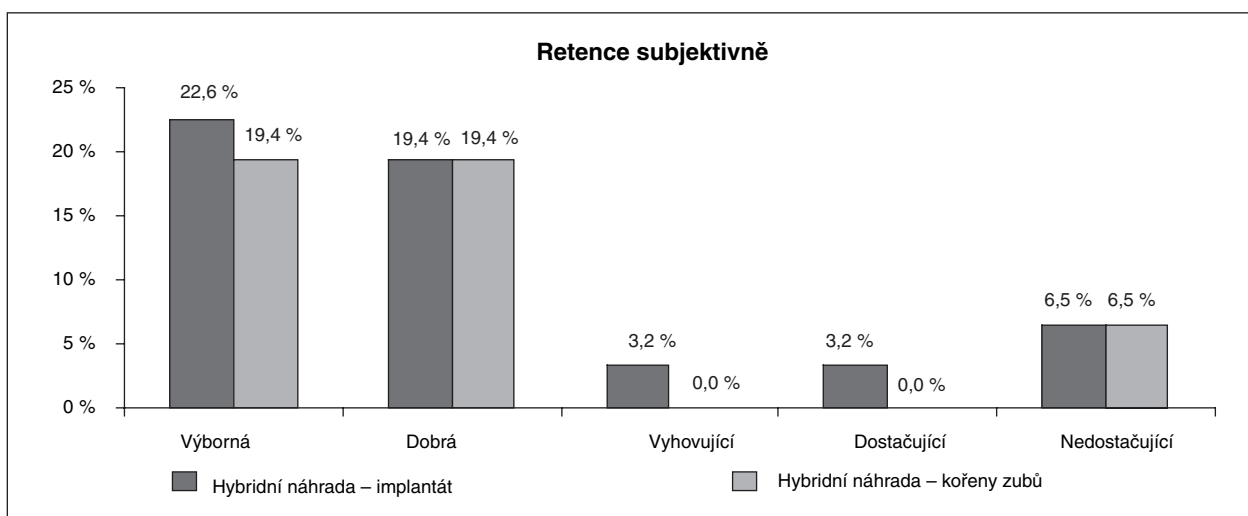
**Graf 7. Potřeba rebaze hybridních náhrad.**



**Graf 8. Subjektivní spokojenost s hybridní náhradou.**

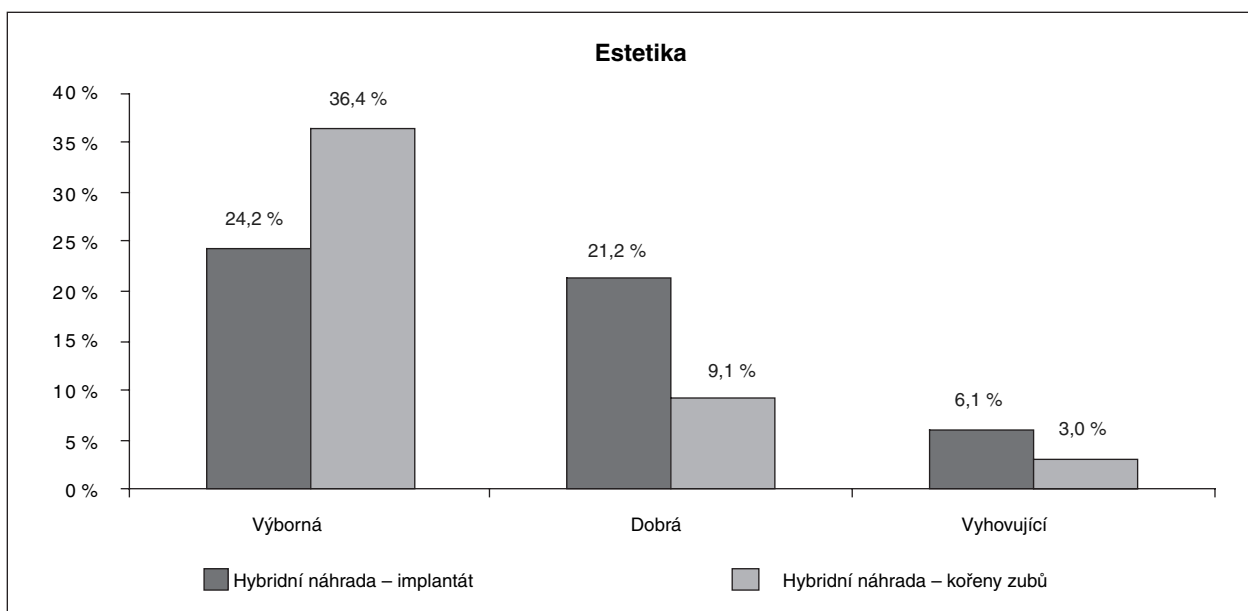


**Graf 9. Návyk na hybridní náhradu.**



**Graf 10. Subjektivní pocit retence hybridní náhrady.**





**Graf 11. Subjektivní pocit estetiky hybridní náhrady.**

na implantátech mělo dřívější zkušenost se snímatelnou náhradou, je to 41,2 % oproti 20,6 % s klasickým řešením. Pouze 11,8 % pacientů ošetřených za pomoci implantátů nemělo předchozí zkušenost s náhradou a 26,5 % ze skupiny s klasickým ošetřením.

V subjektivním hodnocení nebyly rozdíly výrazné. Při posuzování spokojenosti s náhradou ji jako výbornou označilo 24,2 % pacientů ze skupiny s implantáty versus 27,3 % pacientů s klasickou hybridní náhradou, za dobrou ji uvedlo 21,2 % versus 15,2 % (pořadí skupin je zachováno) a nespokojeno bylo shodně 6,1 % ošetřených z obou skupin (graf 8).

S návykem mělo shodně minimální obtíže, nebo se na ně nepamatuje 47 % pacientů z obou skupin, 6 % ze skupiny s implantáty si dlouho zvykalo na náhradu (graf 9).

Subjektivně hodnotilo retenci jako výbornou 22,6 % pacientů ze skupiny implantátů a 19,4 % ze skupiny s vlastními kořeny, jako dobrou ji shodně hodnotilo v obou skupinách 19,4 %, jako vyhovující a dostačující shodně 3,2 % ze skupiny s implantáty i 0 % ze skupiny s vlastními pilíři a za nedostačující obě skupiny shodně 6,5 % (graf 10).

Estetiku hodnotilo jako výbornou 24,2 % pacientů ve skupině s implantáty versus 36,4 % v druhé skupině, jako dobrou 21,2 % skupina s implantáty a 9,1 % s klasickým řešením a vyhovující 6,1 % z první skupiny a 3,0 % z druhé skupiny (graf 11).

Svému okolí by tento typ ošetření určitě doporučilo 36,4 % ze skupiny s implantáty versus 39,4 % z druhé skupiny, spíše ano shodně obě skupiny 9,1 %, spíše ne a určitě ne pak pouze pacienti zastoupeni ve skupině s implantáty, a to pokaždé v 3% poměru.

## DISKUSE A ZÁVĚRY

Stejně jako ostatní autoři [3, 16] jsme potvrdili fakt, že při porovnání dat, získaných z obou sledovaných skupin, jsme neprokázali statisticky významné rozdíly ve sledovaných veličinách. Je to pochopitelné u naší skupiny, kdy vlastní zuby, případně implantáty, dávají pacientovi pocit jistoty a stability při funkci. Je zjevné, že u snímatelných náhrad jako takových na prvním místě spokojenosti nestojí funkce nebo estetika, ale především subjektivní schopnost akceptovat náhradu jako cizí těleso [4]. Prokázali jsme rozdíly pouze v době užívání náhrad. To bylo ovlivněno skutečností, že v první skupině (klasická hybridní náhrada) bylo několik pacientů, kteří užívali náhradu již mnoho let. Zajímavé bylo také, že průměrný věk v obou skupinách je v podstatě identický, větší věkový rozptyl jsme zaznamenali opět v první skupině s klasickou hybridní náhradou. Je zjevné, že není problematické zavádět implantáty i u pacientů vyšších věkových kategorií a jejich schopnost je přijmout je téměř stoprocentní.

Rekonstrukce hybridní náhradou výrazně zvýší komfort pacienta z hlediska funkce [11, 12, 16]. Prokázali jsme, že výrazně častěji byly ošetřeny hybridní náhradou ženy, což pravděpodobně souvisí s atrofií alveolárního výběžku především dolní čelisti. Požadavek aplikovat implantáty ve spojení s hybridní náhradou se tedy soustřeďuje na dolní čelist.

V objektivních a subjektivních hodnoceních nebyl zjištěn zásadní rozdíl mezi náhradami v první nebo druhé skupině. Snad pouze v oblasti, zda by pacient doporučil tento typ sanace svému okolí, jsme zaznamenali negativní reakci

u pacientů z 2. skupiny (implantáty 3 % určitě ne a 3 % spíše ne) oproti první skupině, kde negativní hlasy nebyly zaznamenány. Domníváme se, že to může souviset s cenou ošetření a představou pacienta o rekonstrukci [1].

Výsledky našeho subjektivního pozorování potvrzují i Jonkman a spol. [4], kteří sledovali 3 skupiny (skupina s imediální celkovou náhradou, imediální hybridní náhradou a imediální hybridní náhradou se zásuvnými spoji) - mezi těmito skupinami autoři nezaznamenali významný rozdíl ve spojení s náhradou.

Závěrem lze tedy říci, že hybridní náhrada je velmi výhodnou metodou volby jak z hlediska funkce tak i estetiky, kdy v pětiletém intervalu můžeme očekávat jen minimum komplikací, a to i při zavedení implantátů.

#### *Poděkování*

*Studie vznikla za podpory projektu IM06014 MŠMT ČR*

## LITERATURA

1. **Pavlatos, J.:** The root-supported overdenture using the Locator overdenture attachment. *General Dentistry*, September-October 2002, s. 448-453.
2. **Aaron, H. Fenton, D.:** The decade of overdenture: 1970-1780. *The Journal of Prosthetic Dentistry*, 79, 1998, 1, s. 31-36.
3. **Ronald, L., Ettinger, J. R., Jokobsen, A.:** Comparison of patient satisfaction and dentist evaluation of overdenture therapy. *Community Dentistry and Oral Epidemiology*, 25, 1997, s. 223-227.
4. **Jonkman, R.E.G., Waas, M. A. Hof, M A., Kalk, W.:** An analysis of satisfaction with complete immediate (over)dentures. *Journal of Dentistry*, 25, 1997, s. 107-111.
5. **Becker, C. M., Kaiser, D. A.:** Overdenture abutments for fixed partial dentures. *The Journal of Prosthetic Dentistry*, 84, 2000, 3, s. 366-339.
6. **Waas, M. A. J., Kalk, W., Zetten, B. L., Os, J. H.:** Treatment results with immediate overdentures: An evaluation of 4.5 years, *The Journal of Prosthetic Dentistry*, 76, 1996, s. 153-157.
7. **Schmitt, A., Zarb, G. A.:** The notion of implant-supported overdentures. *The Journal of Prosthetic Dentistry*, 79, 1998, 1, s. 60-65.
8. **Morrow, R. M., Feldmann, E. E., Rudd, K. D., Trovillion, H. M.:** Tooth-supported complete denture, an approach to preventive prosthodontics. *J. Prosthet. Dent.*, 21, 1969, 51, s. 3-22.
9. **Lord, J. L., Teel, S.:** The overdenture. *Dent Clin. North Am.*, 13, 1969, s. 871-878.
10. **Steenberghe, D., Quirynen, M., Calberson, L., Demanet, M.:** A prospective evaluation of the fate of 697 consecutive intra-oral fixtures ad modum Branemark in the rehabilitation of edentulism. *J. Head Neck Pathol.*, 1987, 6, s.53-58.
11. **Mericske-Stern, R., Steinlin Schaffer, T., Marti, P., Greering, A. H.:** Peri-implant mucosal aspects of ITI implants supporting overdentures. A five-year longitudinal study. *Clin. Oral. Implants Res.*, 1994, 5, s. 9-18.
12. **Jemt, T., Chai, J., Harnett, J., Heath, M. R., Hutton, J. E., Johns, R. B. et al.:** A 5-year prospective multicenter follow-up report on overdentures supported by osseointegrated implants. *Int. J. Oral. Maxillofac. Implants*, 1996, 11, s. 291-298.
13. **Naert, I., Gizany, S., Vuylsteke, M., Steenberghe, D. A.:** 5-year prospective randomized clinical trial on the influence of splinted and unsplinted oral implants retaining a mandibula overdenture: prosthetic aspects and patient satisfaction. *J. Oral. Rehabil.*, 26, 1999, s. 195-202.
14. **Atwood, D. A., Coy, W. A.:** Clinical, cephalometric, and densitometric study of reduction of the residual alveolar ridges. *J. Prosthet. Dent.*, 26, 1971, s. 280-295.
15. **Tallgren, A.:** The continuing reduction of the residual alveolar ridges in complete denture wearers: a mixed-longitudinal study covering 25 years. *J. Prosthet. Dent.*, 1972, 7, s.120-132.
16. **Meijer, H. J., Raghoebar, G. M., Hof, M. A., Geertman, M. E., Oort, R. P.:** Implant-retained mandibula overdentures compared with complete dentures: a 5-years' follow-up study of clinical aspects and patient satisfaction. *Clin. Oral Implants Res.*, 10, 1999, s.: 238-244.

*MUDr. Prokop Radina  
Dětská stomatologická klinika 2. LF UK a FNM  
Praha  
V Úvalu 84  
150 06, Praha 5 – Motol  
e-mail: pradina@seznam.cz*