

Protetická fáze ošetření při náhradě chybějícího řezáku implantátem

Šimůnek P.¹, Foltán R.², Dostálová T.¹

¹Dětská stomatologická klinika 2. LF UK a FN Motol, Praha, přednostka prof. MUDr. T. Dostálová, DrSc., MBA

²Stomatologická klinika 1. LF UK a VFN, Praha, přednostka prof. MUDr. J. Mazánek, DrSc.

Souhrn

Náhrada chybějícího frontálního zubu implantátem přináší řadu úskalí, zejména u středního řezáku. Volbou vhodného chirurgického i protetického postupu lze ovlivnit výsledek, na samotném začátku léčby je ale potřeba zhodnotit pozitivní i negativní faktory. Dosažení ideálního výsledku protetického ošetření může zabránit řada anatomických limitů.

Klíčová slova: dentální implantáty – abutment – korunkové náhrady

Šimůnek P., Foltán R., Dostálová T.: Prosthetic Stage of Implant Treatment in Missing Incisor Cases

Summary: Replacement of missing anterior tooth by implant is often associated with difficulties, particularly in case of central incisor. The choice of surgical and prosthetic procedure may influence the final result but positive and negative factors have to be evaluated from the start. Several anatomical limitations may preclude the ideal outcome of prosthetic treatment.

Key words: dental implants – abutment – artificial crowns

Prakt. zub. Lék., roč. 55, 2007, č. 2, s. 25–29.

ÚVOD

Ztráta zubu následkem komplikací zubního kazu, parodontitidy či na podkladě úrazu postihuje jedince v každém věku. Chybění některého ze zubů ve frontálním úseku chrupu sebou přináší řadu negativních dopadů na pacienta, od poruchy funkce až po narušení obličejové estetiky.

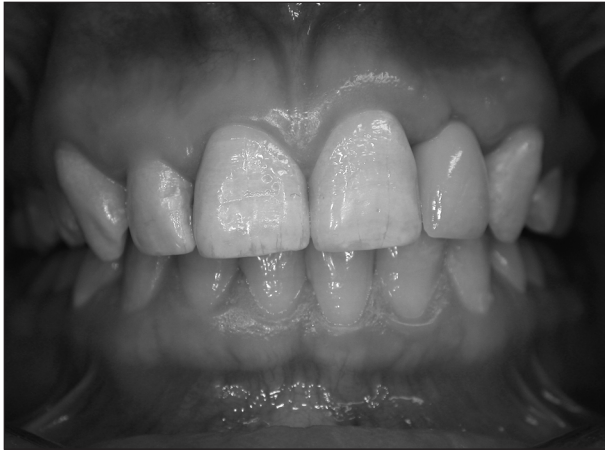Zub netvoří v lidském těle samostatnou jednotku, nýbrž je součástí celku spolu s tkáněmi, se kterými zdánlivě pouze sousedí, tedy s parodontem a alveolárním výběžkem. Z tohoto pohledu je možné klasifikovat defekty podle rozsahu, kdy je ztráta tkáně v okolí zubu minimální nebo žádná, až po značné defekty, které jsou proteticky obtížně řešitelné. Z výše uvedeného vyplývá, že zubní protéza v tomto případě nahrazuje nejen zubní korunku, ale i krček a kořen zubu, dásně a alveolární kost.

Náhrada chybějící klinické korunky pomocí implantátu

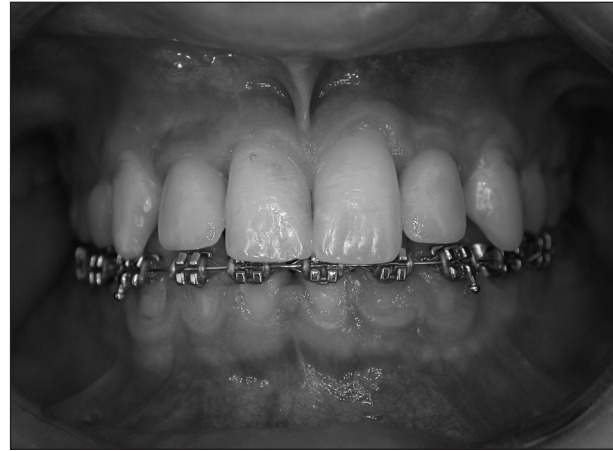Vytvoření estetické náhrady zubní korunky je úkolem pro zubního lékaře i technika. Umělá

korunka je k implantátu připevněna pomocí spojovacího prvku, tzv. abutmentu. Abutment je továrně vyráběný prefabrikát a jeho úpravou v laboratoři je vytvořen pahýl pro nasazení korunky. Vhodnou volbou materiálu a technik při vrstvení keramiky může být vytvořena i velmi estetická náhrada, pokud je dostatek prostoru a není významná překážka v okluzi ani při artikulacích pohybech.

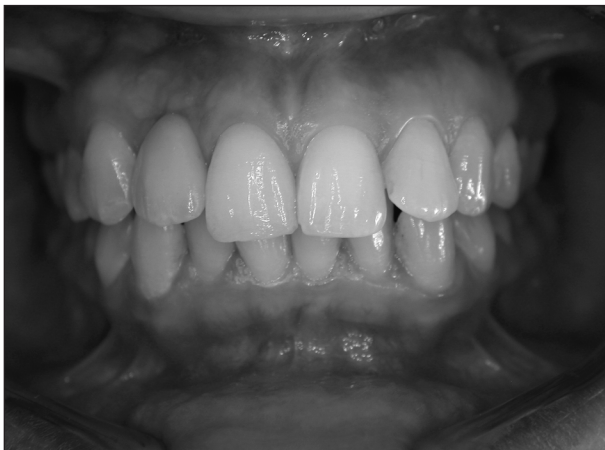O harmonickém začlenění korunkové náhrady do zubního oblouku však rozhoduje ošetřující lékař. Zde vstupuje do hry řada faktorů, které, pokud nejsou včas rozpoznány, mohou zmařit práci celého týmu. Součástí vyšetření by mělo být tedy systematické posouzení, do jaké míry jsou pozitivní i negativní faktory vyjádřeny. Patří sem symetrie obličeje, zubů, tvar linie horního a dolního rtu, průběh incizální a okluzní roviny, rozměry zubních korunek a jejich vztah, rovina gingivy a další. Druhým krokem by měla být jakási vizualizace ideálního výsledku léčby a stanovení anatomických limitů, které mohou jejímu dosažení zabránit (obr. 1, obr. 2, obr. 3a, obr. 3b).



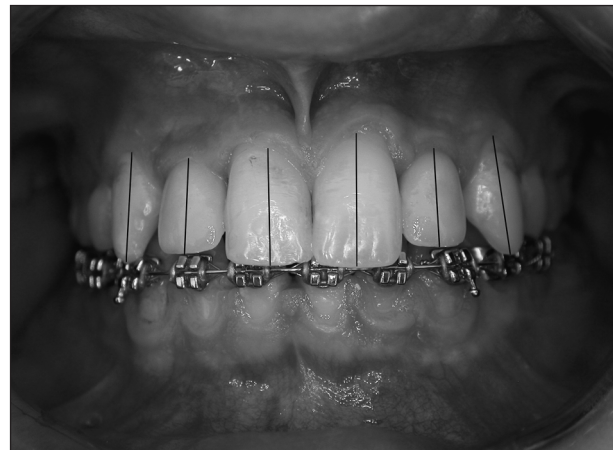Obr. 1. „Neestetický“ průběh incizální roviny a otevřené mezizubní prostory mezi 21, 22 a 23.



Obr. 3a. Absence progresivního meziálního sklonu.



Obr. 2. „Neestetický“ průběh roviny gingivy v rozsahu 13-23.

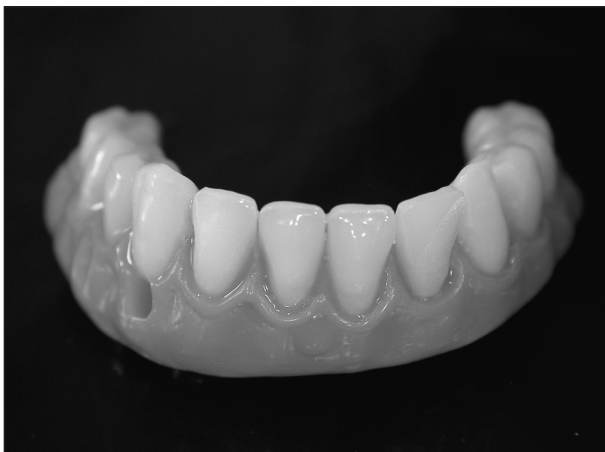

Obr. 3b. Osy zubních korunek se odklánějí od střední čáry, a to postupně více ve směru ke špičákům.

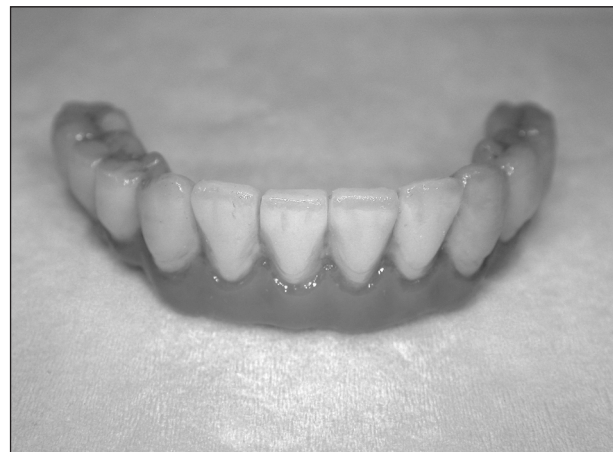Náhrada gingivy a přilehlých měkkých a tvrdých tkání

Náhrada chybějící části alveolárního výběžku je dosud problematická a je vždy kompromisem.

Růžovou imitaci gingivy tolerují pouze pacienti s kompletní náhradou zubního oblouku, i zde je ale problematickou partií přechod mezi růžovou částí náhrady a sliznicí alveolárního výběžku



Obr. 4. Kompletní fixní náhrada dolního zubního oblouku - materiál kov a plast.



Obr. 5. Kompletní fixní náhrada dolního zubního oblouku-metalokeramika.

(obr. 4, obr. 5). V případě ztráty jednoho zubu je takové řešení přijatelné pouze v takovém případě průběhu linie úsměvu, kdy pacient neodhaluje krčkovou část.

Z tohoto důvodu řada autorů doporučuje volit takové postupy, kterými lze zabránit kolapsu a atrofii tkání po extrakci, popř. traumatické ztrátě zubu. Tyto se týkají nejenom chirurgických fází, ale i protetických fází ošetření defektu.

Fáze protetického ošetření

V případě ztráty některého z frontálních zubů je zpravidla ihned zhotovena provizorní náhrada. Jako ideální řešení před vlastním protetickým ošetřením na implantát je řadou autorů doporučován adhezivní můstek, popř. snímatelná prskyřičná dlah, nesená vlastními zuby s umělým zubem v místě defektu. Snímatelné deskové náhrady se i přes některé své výhody v těchto případech příliš nedoporučují. Důvodem je nežádoucí slizniční přenos žvýkacího tlaku i do místa defektu, neestetické retenční prvky a v neposlední řadě i nutnost snímání náhrady.

Vlastní protetická fáze při klasickém postupu s odloženým zatížením začíná po připojení vhojovacího válečku. Ještě týž anebo následující den po jeho připojení by měly být provedeny otisky a nasazení provizorní korunky. Obvod, resp. kontura provizorní korunky, brání kolapsu okolní sliznice a jedná se ve své podstatě o řízenou regeneraci. Některé systémy mají vhojovací válečky tvarované tak, jak tomu odpovídá krčková partie zubu. Většina systémů ale nabízí pouze klasické válce, které svým tvarem kontuře zubu neodpovídají (obr. 6).



Obr. 6. Standardní vhojovací válečky.

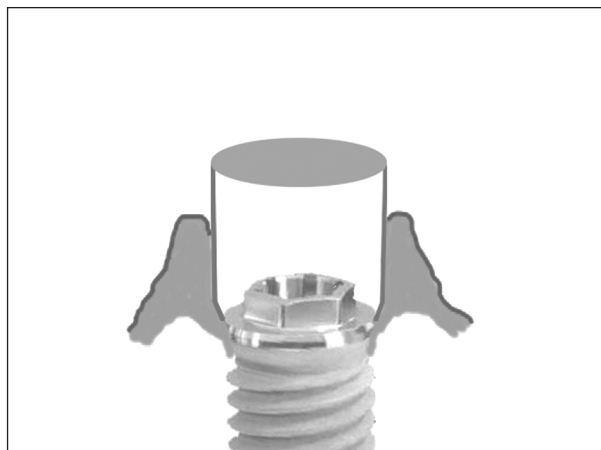
Pro zhotovení provizorní korunky se obvykle používají provizorní abutmenty, buď plastové nebo titanové. V případě, že budoucí definitivní korunka bude k implantátu fixována přímo, tedy šroubkem, je možno zvolit provizorní abutment s retencemi pro prskyřici. Tento prvek pak tvoří



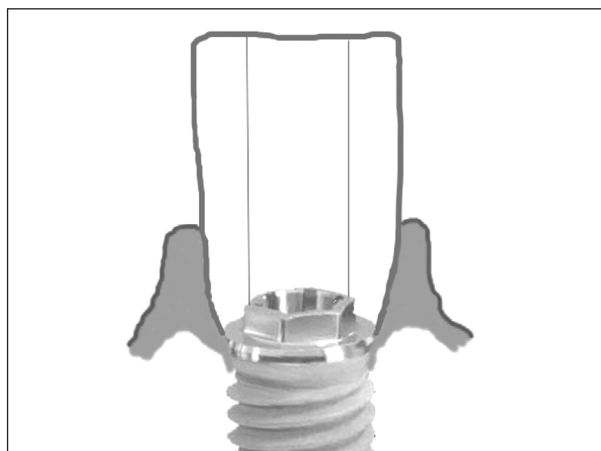
Obr. 7. Provizorní titanové abutmenty s retencí pro prskyřici.

v podstatě kovový kanálek uvnitř korunky, umožňující připojení šroubkem k implantátu (obr. 7).

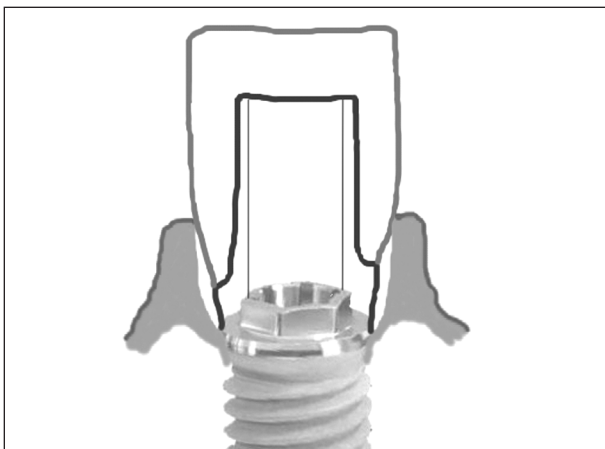
V případě, že budoucí definitivní korunka bude tmelena, je lépe provizorní abutment zbrousit do hladkého pahýlu a provizorní korunku fixovat



Obr. 8. Schéma-připojený vhojovací váleček.



Obr. 9. Schéma-šroubovaná provizorní korunka roztlačující sliznici.



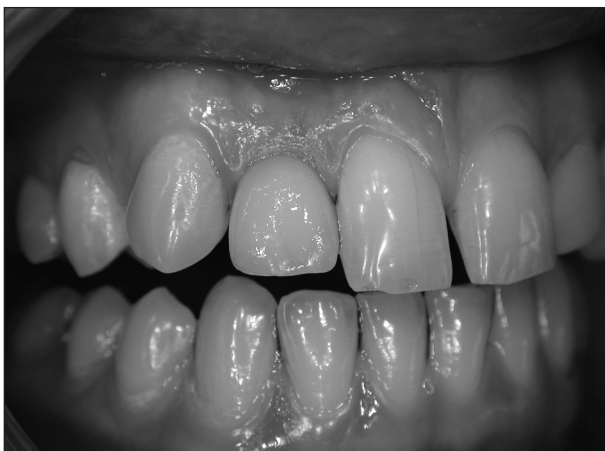Obr. 10. Schéma-cementovaná definitivní korunka přes šroubovaný abutment.

provizorním cementem. Pokud je totiž provizorní korunka fixována šroubkem přímo k implantátu a definitivní korunka tmelená přes abutment, může vzniknout pod okrajem sliznice v okolí krčku dutina (obr. 8–obr. 10).

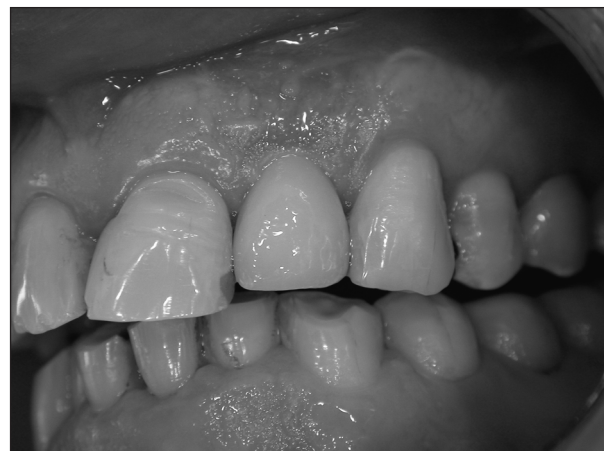Mezi výhody přímého napojení na implantát patří: absence neestetického šedavého zabarvení při nedostatku marginální sliznice, možnost snazšího rozšíření korunky v krčkové partii a dále časová úspora–odpadá fáze tmelení. Nevýhodou tohoto způsobu fixace je nutnost orálního sklonu osy implantátu, což bývá u náhrady řezávků zřídkaždy možné (obr.11, obr. 12).

Mezi výhody nepřímého napojení korunky, tedy natmelením na abutment, patří: univerzálnost použití tohoto postupu (lze i u výrazně skloněných implantátů) a souvislý hladký povrch korunky nepřerušovaný otvůrkem. Postup navíc odpovídá klasickému postupu tmelení korunkové náhrady na vlastní zub (obr.13, obr. 14).

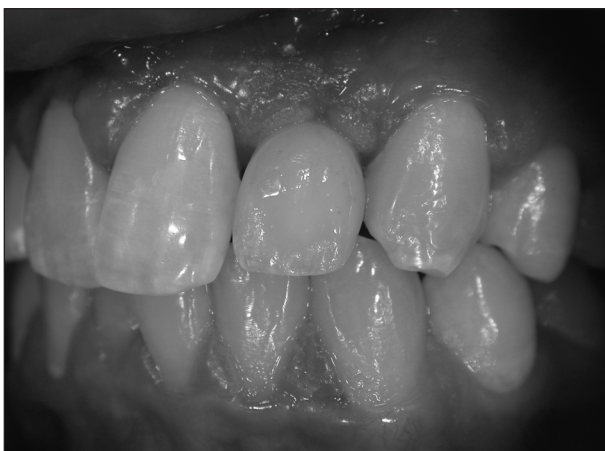Mezi nevýhody tohoto postupu patří možnost prosvítání neestetického kovového lemu abutmentu a dále kvůli způsobu fixace možnost ponechání zbytků cementu a iritace okolní tkáně. Možnost rozšíření krčkové části „umělého zuby“ je limitována rozměry abutmentu, i když u některých typů abutmentů je možno vhodným materiálem jeho konturu poněkud rozšířit (keramický nebo zlato-



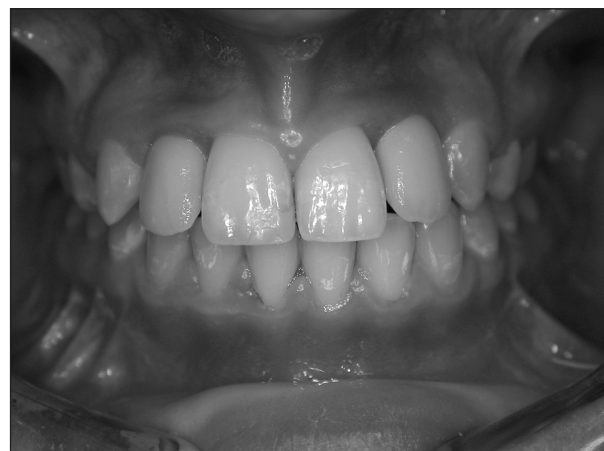Obr. 11. Metalokeramická korunka fixovaná šroubkem v místě 12.



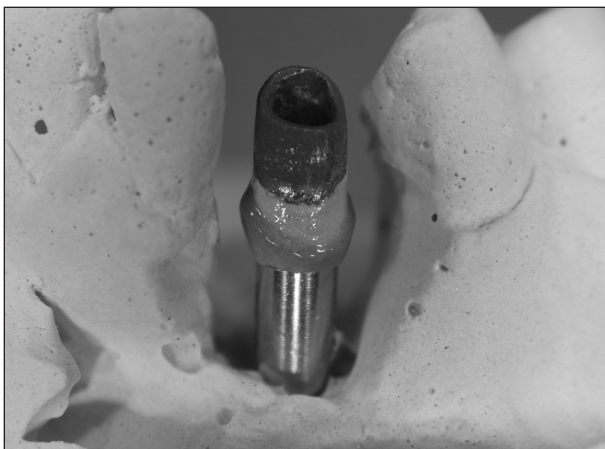
Obr. 13. Celokeramická korunka 22 natmelená na abutment.



Obr. 12. Celokeramická korunka fixovaná šroubkem v místě 22.



Obr. 14. Metalokeramické korunky 12 a 22 nacementované na abutmenty.



Obr. 15. Nepřípustné doplnění obvodu a schůdku abutmentu růžovou keramikou.

platinový abutment - doplnění obvodu vhodnou keramikou). Je třeba mít na paměti, že tato oblast nesmí být zatížena okrajem korunky, jinak hrozí prasknutí a odlomení materiálu (obr. 15).

ZÁVĚR

Protetické ošetření s implantátem je metodou volby, ne vždy jsou ale podmínky pro zavedení implantátu ve frontálním úseku příznivé. Častým nálezem je atrofie bezzubého alveolárního hřebene. Zúžení mezery mezi korunkami sousedních zubů, v krajním případě její kompletní uzavření, ale i nedostatek místa mezi kořeny sousedních zubů, to jsou stavy vyžadující ortodontickou úpravu. V případě zúžení prostoru vertikálně, kdy není místo pro umělou korunku na výšku, bývá nutná korekce i v protilehlé čelisti.

Léčebný plán bere v úvahu pacientovy individuální požadavky a přání, současně ale i očekávanou odpověď na chirurgické postupy, které jsou indikovány vzhledem k typu parodontálního fenotypu.

Ve snaze zjednodušit tento postup byla vytvořena klasifikace defektů alveolárního výběžku z pohledu estetické implantologie, která je vázána na následující nezbytné chirurgické zásahy s důrazem na dosažení co nejlepšího výsledku léčby.

Pacient se zájmem o náhradu ztraceného zubu/zubů implantátem, pokud je informován o všech současných možnostech, má možnost volby postupu od nejjednoduššího až po kompletní rekonstrukci úsměvu.

Ta může zahrnovat:

1. Ortodontickou léčbu.
2. Rekonstrukční a kosmetickou chirurgii parodontu.
3. Estetickou výplňovou a protetickou terapii.
4. Ortognátní chirurgii.

Může následovat:

5. Obnova lůžka pro implantát.
6. Vlastní implantace.
7. Zhotovení a odevzdání provizorní náhrady.
8. Zhotovení a odevzdání definitivní náhrady na implantát.

Práce vznikla za podpory grantu IGA 8104-3.

LITERATURA

1. **Sclar, A. G.:** Soft tissue and esthetic consideration in implant therapy. Quintessence Publishing Co, Inc., 2003, ISBN 0-86715-354-7.
2. **Proffit, W. R.:** Contemporary orthodontics. 3rd edition St.Louis: Mosby, 2000, ISBN 1-55664-553-8.

*MUDr. Petr Šimůnek
Dětská stomatologická klinika
2. LF UK a FNM
V Úvalu 84
150 06 Praha 5*

Povolený debet KB je mezi zdravotníky velmi oblíbený

Již rok nabízí Komerční banka povolený debet pro lékaře a lékárníky se sníženou úrokovou sazbou až na pouhých 8 %, díky kterému mohou lékaři získat až 3 miliony Kč. Povolený debet využívá již více než třetina klientů KB z řad zdravotníků.

Právě výhodná úroková sazba pro zdravotníky je na povoleném debetu snad to nejatraktivnější. Navíc samotný proces získání povoleného debetu je velmi jednoduchý a rychlý. Finanční prostředky až do 3 mil. Kč může lékař začít čerpat okamžitě po vyhodnocení aktuální finanční situace, a to se zvýhodněnou úrokovou sazbou pouhých 8 % p. a. Čerpání 100tisícového povoleného debetu tak vyjde jen na 667 korun měsíčně. Stávajícím klientům může Komerční banka nabídnout povolený debet do 100 tis. Kč i bez nutnosti posouzení finančních výkazů, v tomto případě je úroková sazba snížena na 10 % p. a. Navíc nemusí lékař ani v jednom případě předkládat faktury za poskytnutou zdravotní péči ani žádné doklady k hmotnému zajištění povoleného debetu, takže administrativa je skutečně minimální. Samozřejmostí je pak jeho bezplatné vyřízení.