

# Vnitřní granulom – současný stav problematiky (Souborný referát)

*Netolický J., Záhlavová E.*

Stomatologická klinika LF UK a FN, Plzeň,  
přednosta doc. MUDr. A. Zicha, CSc.

## Souhrn

Je všeobecně uznáváno, že vnitřní granulom (vnitřní resorpce, granuloma internum) vzniká na podkladě poruchy metabolismu dřene provázené degenerativními procesy, které vedou ke chronickému zánětu pulpy.

Autoři ve své práci popisují současný stav problematiky u zubů s vnitřním granulomem. V dlouhodobé klinické studii dokumentují výskyt 25 vnitřních granulomů. Hodnotí jejich možnou etiologii, popisují klinický průběh a zejména diskutují o současné možnosti ošetření.

U vhodných případů využívají opakovaného plnění kořenového kanálku čistými preparáty hydroxidu kalcia, zvažují vhodné techniky plnění kořenového kanálku a poukazují na vhodné materiály pro rekonstrukci poškozeného kořene.

**Klíčová slova:** vnitřní granulom – endodoncie – hydroxid kalcia

## Netolický J., Záhlavová E.: Internal Granuloma – Present State of the Problem

**Summary:** It has been generally acknowledged that internal granuloma (internal resorption, granuloma internum) originates on the basis of disorder of pulp metabolism, associated with degenerative processes, which follow to chronic inflammation of tooth pulp.

The authors describe the present state of the problem in teeth with internal granuloma. In a long-term clinical study they document the occurrence of 25 internal granulomas. Their possible etiology is evaluated, the clinical course is described and present possibilities of treatment are discussed in particular.

In suitable cases the authors employ repeated filling of the root canal with pure preparations of calcium hydroxide, consider suitable techniques for filling the root canal and draw attention to suitable materials for reconstruction of damaged root.

**Key words:** internal granuloma – root resorption – endodontia – calcium hydroxide

*Čes. Stomat., roč. 107, 2007, č. 1, s. 14–21.*

## ÚVOD

Je všeobecně uznáváno, že vnitřní granulom (vnitřní resorpce, granuloma internum) vzniká na podkladě poruchy metabolismu dřene, provázené degenerativními procesy, které vedou ke chronickému zánětu pulpy. Jeho nejčastější formou je v tomto případě nespecifická granulární tkáň. Zjištění prvotní příčiny vedoucí ke spuštění kaskády degenerativních změn je často velice problematické. Jako nejčastější příčina bývá uváděno akutní či chronické trauma, bakteriální infekce nebo iatrogení působení (ortodontická terapie, amputace vitální dřene, přímé překrytí dřene a.j.) [1, 6, 8, 9, 10, 20]. Případy, kdy zůstane příčina neznámá, zahrnujeme pod tzv. idiopatické vnitřní resorpce.

Pacienti jsou většinou bez objektivních potíží a vnitřní granulom je často náhodným nálezem při RTG vyšetření zubů z jiných důvodů. Ovšem je-li jednou diagnostikován, je vhodné začít s terapií ihned.

## MATERIÁL A METODIKA

Předložená studie zahrnuje celkem dvacet pět případů zubů s vnitřním granulomem u dvaceti pěti pacientů (11 žen a 14 mužů), kteří byli ošetřeni na Stomatologické klinice LF UK a FN v Plzni v rozmezí let 1985 – 2005. U pacientů byl zaznamenán postižený zub, lokalizace resorptivního procesu, možná etiologie a u indikovaných případů bylo provedeno histologické vyšetření.

**Tab. 1. Klinické sledování**

Zuby počet	Celkem	%	Pohlaví ženy/muži	Věk pacienta		
				nejmaldší	nejstarší	průměr
12 22	8	32	2/6	17	70	30,5
11 21	7	28	3/4	22	38	28
44 33	2	8	1/1	22	25	23,5
41 31	3	12	1/2	17	46	27
13	1	4	1/0			44
14	1	4	1/0			24
35	1	4	1/0			32
16	1	4	1/0			55
47	1	4	0/1			45
<b>Σ</b>	<b>25</b>	<b>100</b>	<b>11/14</b>			<b>34,6</b>

Jako standardní terapie bylo zvoleno endodontické ošetření s provizorním plněním kořenového kanálku čistými preparáty hydroxidu kalcia s následným definitivním plněním.

Bohužel ne ve všech případech se podařilo zdokumentovat celý průběh a konečný výsledek léčebného procesu, protože někteří pacienti přešli do privátních praxí; tím jsme s nimi ztratili kontakt.

## VÝSLEDKY

### Klinické sledování

V naprosté většině (tab. 1) byly vnitřní resorpce postiženy zuby frontálního úseku chrupu, a to v 84 %. Nejčastěji, celkem osmkrát, byly vnitřní resorpce postiženy horní postranní řezáky.

U mužů byl vnitřní granulom zjištěn čtrnáctkrát, u žen jedenáctkrát. Nejmladšímu z pacientů bylo sedmnáct let, nejstaršímu 55 let, průměrný věk všech pacientů byl 34,6 let.

Nejčastěji, celkem třináctkrát, byl vnitřní granulom lokalizován v gingivální třetině kořene, sedmkrát v polovině kořene a třikrát v apikální třetině. Dvakrát jsme našli vnitřní granulom přímo v korunkové části dřevné dutiny.

### Etiologie

V našem souboru (tab. 2) bylo akutní trauma nejčastější příčinou, která vedla ve svém důsledku ke vzniku resorpce, a to vždy na zubech ve frontálním úseku chrupu.

U druhé, nejpočetnější skupiny, jsme příčinu nezjistili. U těchto pacientů lze tedy vnitřní

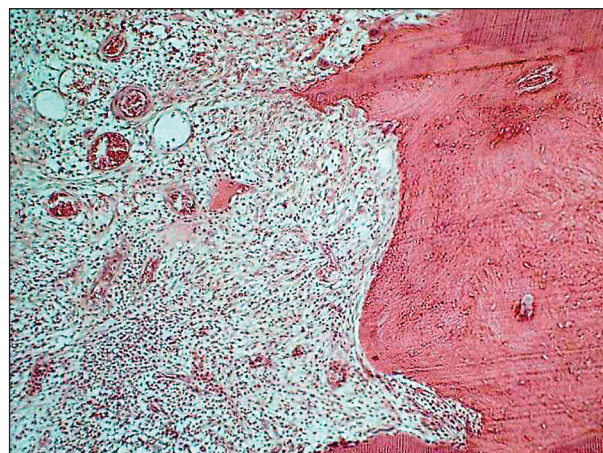resorpce nazvat „idiopatickou“. Jelikož ale opět šlo převážně o zuby ve frontálním úseku, je otázkou, zda by si případné trauma, pokud nebylo provázeno vážnějšími následky, pacienti po několika letech ještě uvědomovali.

### Histologie

Histologické vyšetření jsme provedli u dvou zubů, a to u dolních špičáků (22letého pacienta a 25leté pacientky). Korunky těchto zubů byly natolik oslabeny, že se odlomily. Po chirurgické extrakci byly zuby elektrolyticky odvápněny, zpracovány celoidinovou technikou a barveny HE.

Histologické nálezy byly v obou případech prakticky shodné:

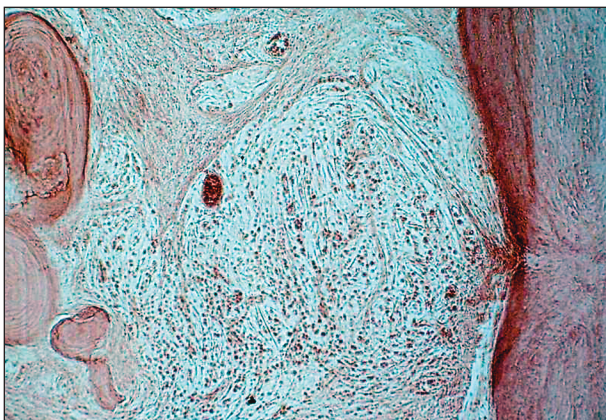
- první obrázek ukazuje chronický zánět zubní



**Obr. 1. Chronický zánět zubní dřevě, originální zvětšení 40x.**

**Tab. 2. Etiologie**

Zuby	Celkem	%	12 22	11 21	33 43	41 31	13	14	45	16	47
Akutní trauma	13	52	5	6		2					
Neznámá	7	28	2	1	1	1		1		1	
Chronické trauma	3	12	1		1						1
Ortodont. terapie	1	4					1				
Nedokonalá exstirpace	1	4							1		
Celkem	25	100	8	7	2	3	1	1	1	1	1



**Obr. 2. Chronický zánět zubní dřeně, originální zvětšení 40x.**

dřeně (obr. 1) ve formě chronické nespecifické granulační tkáně, kdy současně vidíme vpravo resorpci dentinu a zároveň i apozici dentinoidní tkáně,

- na druhém obrázku je patrná rovněž resorpce stěny kanálku nespecifickou granulační tkání s výraznou tvorbou vaziva a apozicí nově tvořené tvrdé tkáně (obr. 2).

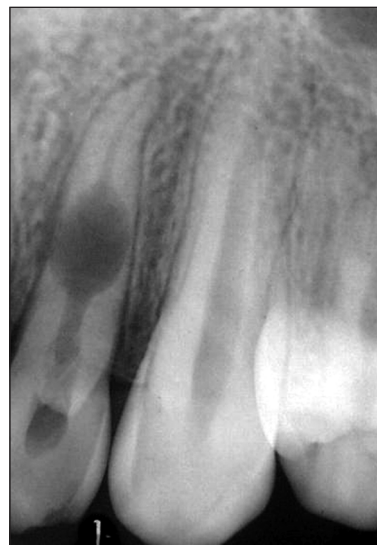### Diagnostika

Projevy vnitřního granulomu bývají velmi často asymptomatické a vnitřní granulom je pak zachycen zcela náhodně. Pouze u jednoho pacienta z našeho souboru došlo k akutní exacerbaci chronického zánětu a pacient přišel s příznaky akutní pulpitidy.

Při diagnóze [3, 11, 12, 13] hraje rozhodující úlohu rentgenový snímek. (obr. 3). Interpretace rentgenového snímku se nám při našem klinickém sledování však nezdála zdaleka tak jednoznačná, jak je většinou uváděno v zahraniční literatuře [4, 5]. Za nejspornější bod považujeme otázku stejné radiační denzity léze, neboť podle našich histologických sledování nedochází při vývoji vnitřního granulomu pouze k procesům resorptivním, ale rovněž k pochodům apozičním. Nediferencované mezenchymální buňky, které jsou v granulační tkáni, se přirozeně mohou metamorfovat jak v blasty tak v klasty [13, 15]. Na vzájemném vztahu těchto procesů poté závisí výsledná rychlost resorptivních změn.

Reakce na testy vitality je při klinickém vyšetření většinou sporná až neprůkazná. Při vyznačené pokleповé citlivosti je zvýšená pravděpodobnost perforace stěny kořene směrem do periodontia.

Aspekci je možno diagnostikovat granulom při jeho lokalizaci v korunkové části dřeňové dutiny, kde může vytvořit typický obraz tzv. „pink spot“ [5], ovšem známy jsou i případy falešné pozitivity, a to zejména u zevní resorpce v oblasti cementosklovinného přechodu.



**Obr. 3. RTG zubu 22 - vnitřní granulom lokalizovaný v polovině kořene.**

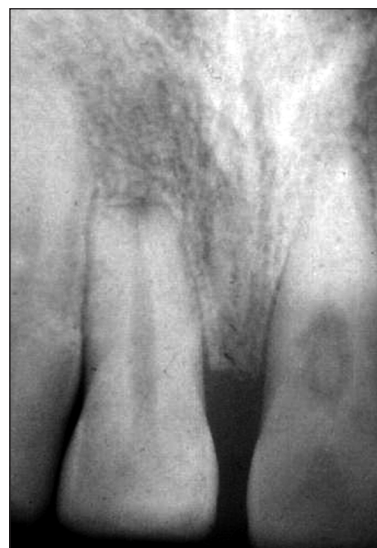Na následujících obrázcích bychom rádi upozornili na některé zajímavosti, se kterými jsme se při rentgenové diagnostice setkali.

- Levá horní jednička s vnitřní resorpcí a současnou apozicí tvrdé zubní tkáně (obr. 4). Zároveň si můžete všimnout zevní resorpce u pravého řezáku. Pacient uváděl v anamnéze trauma.

- Další obrázek zubu 21 ukazuje stav po proběhlém vnitřním granulomu (obr. 5), kdy dřeň znekrotizovala a podlehla gangréně, což bylo příčinou vzniku cystogranulomu.

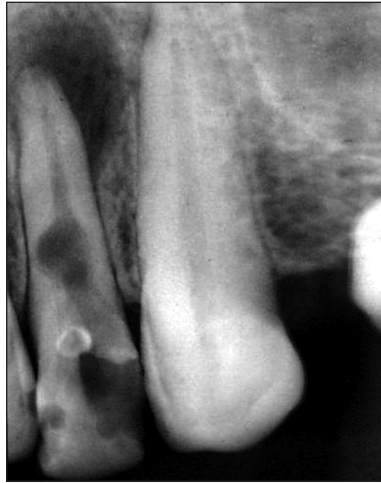- Dále je dokumentován zub 35 (obr. 6), kde po nedokonale provedené exstirpaci vitální dřeně vznikla netypická resorptivní léze.

- Poslední obrázek dokumentuje vnitřní resorpci v cavum pulpae zubu 47 u 45letého paci-

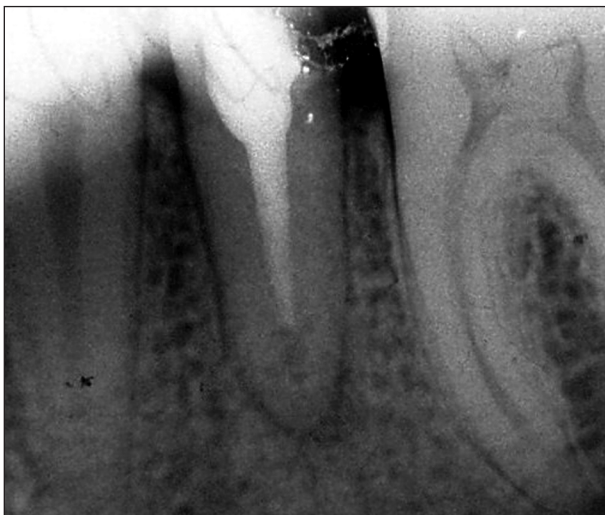

**Obr. 4. RTG zubu 21 - současná resorpce i apozice tvrdé zubní tkáně. Zároveň je patrná zevní resorpce apexu u zubu 11.**

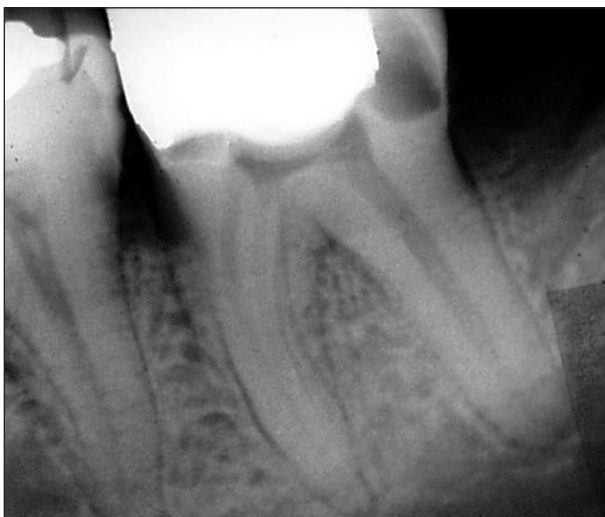



**Obr. 5. RTG zuby 12 - cystogranulom po proběhlé vnitřní resorpci a následné nekróze a gangréně zubní dřevě.**



**Obr. 6. RTG zuby 35 - nestejná radiální denzita u vnitřního granulomu v apikální třetině kořene.**

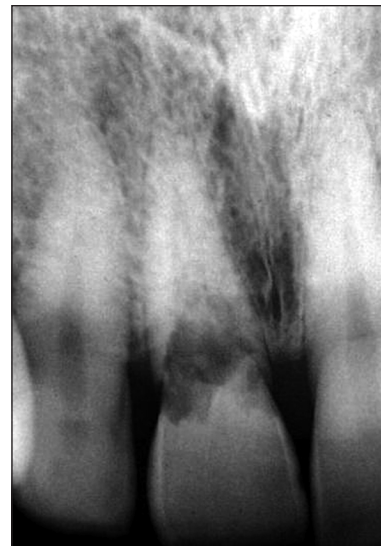

**Obr. 7. RTG zuby 47 - vnitřní granulom lokalizovaný v cavum pulpa.**

enta (obr. 7). Na rozdíl od zubního kazu jsou kontury ostré a hypermineralizované. Distální kořenový kanálek je zřejmě vzniklým resorptivním procesem poměrně široký. Tento případ je také jediný, u něhož došlo k akutní exacerbaci chronického zánětu a pacient přišel s příznaky akutní pulpitidy.

### Terapie

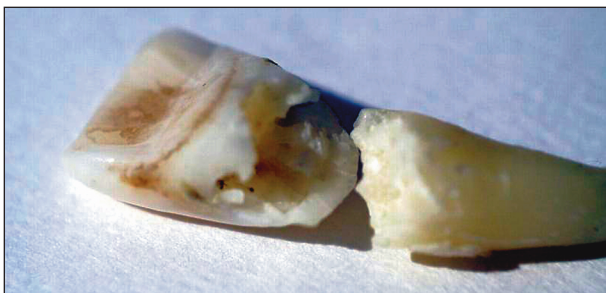Velmi zajímavým aspektem je u vnitřního granulomu vývoj patogeneze resorptivního procesu bez léčebného zásahu, který dokumentujeme na dvou případech [15]. V prvním se jedná o ženu, u které byla diagnostikována vnitřní resorpce spolu se zevní v oblasti gingivální třetiny kořene zuby 21 (obr. 8). V anamnéze uváděla úraz v dětství. Pacientka byla bez potíží, reakce na poklep byla negativní, reakce na chlad neprůkazná. Vzhledem k rozsahu resorpce a s přihlédnutím k přání pacientky bylo upuštěno od jakéhokoliv zásahu. Léčebný pokus by s největší pravděpodobností vedl k takovému oslabení klinické korunky, že by její fraktura byla nevyhnutelná a zub tak byl odsouzen k extrakci. Zub 21 byl pouze rentgenologicky kontrolován. Ke spontánní fraktuře došlo až po osmnácti letech, v korunkové části nebyly patrné žádné diskolorace (obr. 9).



**Obr. 8. RTG zuby 21 - vnitřní resorpce spolu se zevní v oblasti gingivální třetiny kořene v době stanovení diagnózy.**

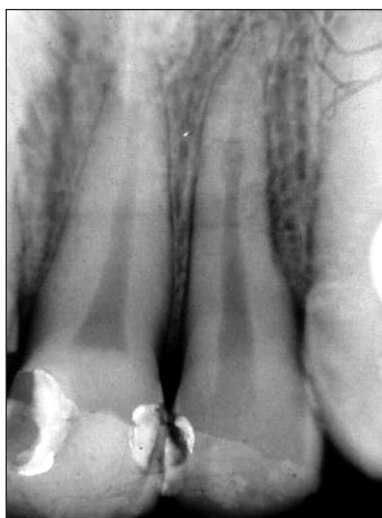Ve druhém případě se jedná o muže, u kterého jsme diagnostikovali pouřazovou frakturu v apikální třetině kořene zuby 12. Dlaha byla sejmuta za 6 týdnů, zub byl klinicky klidný s vitální reakcí na chlad. Na rentgenovém snímku po 2 měsících byla fraktura téměř vyhojena, ale na jejím místě byl patrný počínající vnitřní granulom (obr. 10). Pacient byl objednan na exstirpaci vitální dřevě.



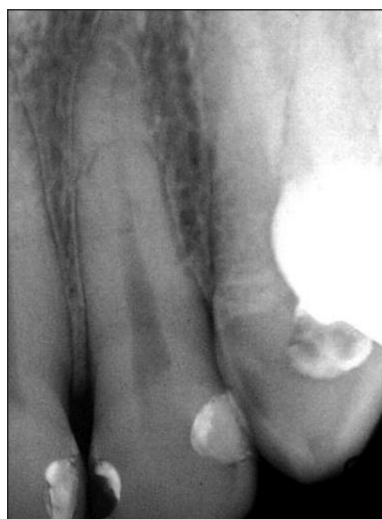

**Obr. 9. Extrahovaný radix a korunka zubu po 18 letech po stanovení diagnózy (spontánní fraktura).**

K tomuto výkonu se nedostavil a teprve po devíti letech se nám podařilo jej kontaktovat. Při RTG kontrole jsme resorptivní proces nenalezli (obr. 11), vitalita zubu byla pozitivní, poklep negativní a barva korunky shodná s ostatními zuby.



**Obr. 10. RTG zubu 12 – počínající vnitřní granulom v místě zhojené fraktury.**



**Obr. 11. RTG zubu 12 – vymizení resorptivního procesu (stav 9 let od diagnózy).**

Obecně ale platí, že nejdůležitější podmínkou pro úspěšné ošetření zubu s vnitřním granulomem je včasná a dokonalá exstirpace zánětlivě změněné vitální dřeně [14]. Sami jsme sice zaznamenali výše uvedený případ spontánního zastavení a vymizení resorpce, ale ve shodě s ostatními autory ho považujeme za vzácný [7, 15]. Je to však důkaz přítomnosti apozičních pochodů v průběhu vývoje vnitřního granulomu, i když v naprosté většině případů nakonec převládá resorpce, vedoucí po různé dlouhé době ke ztrátě zubu.

Technika provedení exstirpace vitální dřeně při ošetřování zubu s vnitřním granulomem je v podstatě stejná jako při exstirpaci z jiných důvodů. Dochází při ní ovšem k výraznějšímu krvácení, zvláště zůstávají-li v kořenovém kanálku zbytky granulační tkáně.

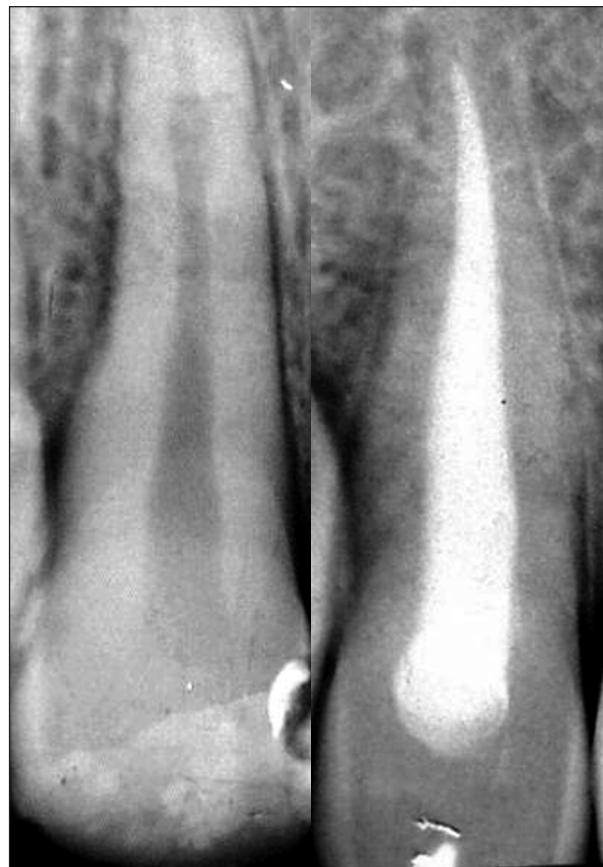K výplachu kořenového kanálku používáme nejčastěji 0,12% roztok chlorhexidinu.

K definitivnímu plnění kořenového kanálku používáme gutaperčové čepy ve spojení s nedráždivým sealerem.

Určité odlišnosti v terapii jsou dány velikostí granulomu.

#### **a) Malý granulom (obr. 12)**

Zde je nejdůležitější dobré opracování stěn kořenového kanálku a jeho dostatečné rozšíření,



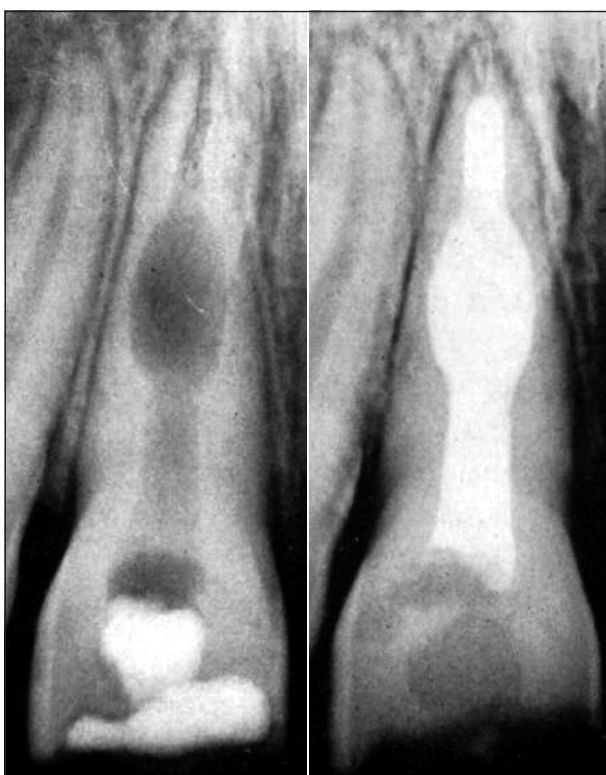**Obr. 12. Terapie malého granulomu.**

kteří vede k minimalizaci resorptivních lakun ve stěně kořenového kanálku. Zub je možné zaplnit ještě v téže návštěvě.

Při profuzním krvácení je výhodné zaplnit kořenový kanálek na dva týdny čistým hydroxidem kalcia, kdy využíváme především jeho nekrotizačních účinků na případné zbytky granulární tkáně a poté zub zaplnit definitivně, nejlépe laterální kondenzací gutaperči s vhodným sealem.

#### **b) Střední granulom bez perforace** (obr. 13)

Terapie je zde v podstatě podobná, pouze je nutno zdůraznit získání dobrého přístupu k lézi i za cenu určitého oslabení kořene. Exstirpace bývá někdy problematická, neboť nástroj často naráží na stěny léze. Kde to umístění granulomu dovolí, je výhodné použít malých dřevěných exkavátorů.



**Obr. 13. Terapie středního granulomu.**

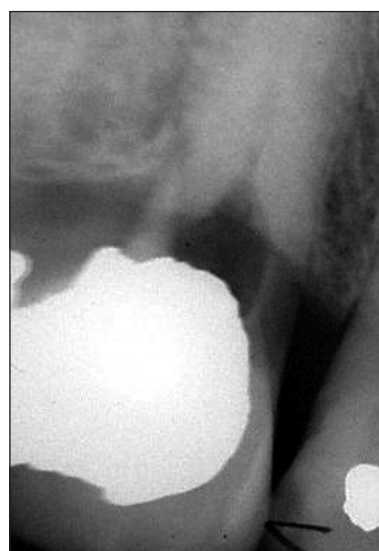Kořenový kanálek plníme opakovaně hydroxidem kalcia ve tří- až pětítýdenních intervalech, a to nejen z důvodu nekrotizace nepřístupných zbytků granulární tkáně, ale rovněž pro podporu remineralizačních pochodů v místě léze. Uzávěr trepanačního otvoru adhezivním výplňovým materiálem musí být dokonalý. Dojde-li po zaplnění hydroxidem kalcia k bolestivé reakci, je pravděpodobná perforace kořene, i když na rentgenovém snímku ještě není patrná.

Je-li po dvou až třech opakovaných plněních

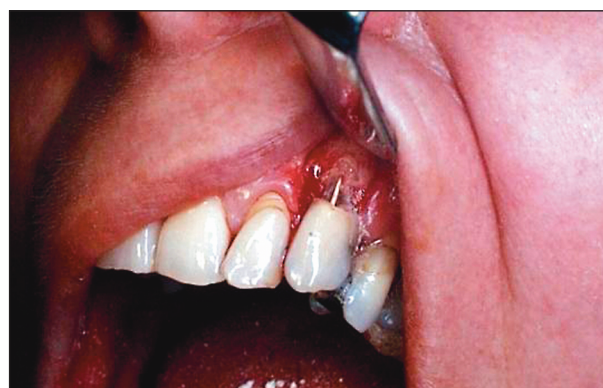zub klinicky klidný, je možno ho zaplnit definitivní kořenovou výplní. Při větším oslabení stěny kořene je bezpečnější použití sealeru pouze s centrálním čepem, nebo lze použít k obturaci resorptivního prostoru vertikální termokondenzací gutaperči [2].

#### **c) Perforující granulom**

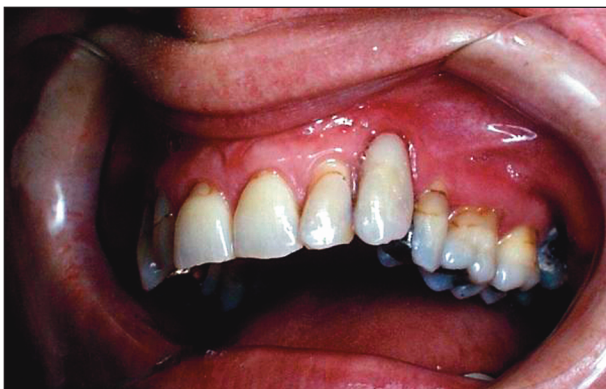Terapie je podobná, s aplikací hydroxidu kalcia však pokračujeme v šesti až osmitýdenních intervalech, dokud na rentgenovém snímku neprokážeme uzávěr perforace tvrdou tkání. Při každém novém plnění se snažíme odstranit materiál z kořenového kanálku převážně dostatečným výplachem tenkou kanylou bez přílišného mechanického opracování, abychom nepoškodili tvořící se bariéru.



**Obr. 14a. RTG zubu 23 - vnitřní granulom v oblasti gingivální třetiny kořene, vestibulární perforace není rentgenologicky patrná.**



**Obr. 14b. Zub 23 - perforující granulom s perforací uloženou vestibulárně, obliteraci kořenového kanálku při rekonstrukci defektu brání gutaperčový čep.**



**Obr. 14c. Zub 23 – stav po dostavbě resorptivního defektu skloionomerním materiálem a zevní plochy kořene kompomerním materiálem.**

#### **d) Perforující granulom s perforací uložkou vestibulárně**

Tyto léze mají oproti ostatním perforujícím lézím určitou výhodu, protože díky své lokalizaci umožňují značné urychlení léčebného procesu chirurgickou intervencí (obr. 14).

## **DISKUSE**

Při sledování problematiky vnitřního granulomu se objevilo několik námětů k zamyšlení. První se týká terminologie: zatímco v českých pramenech se běžně setkáváme se třemi pojmy, a to „vnitřní granulom“, „vnitřní resorpce“ a „granuloma internum“, v anglosaské literatuře se standardně používá pouze pojem „internal resorption“.

Další problémy mohou nastat v oblasti diagnostiky [12, 13, 16]. Kromě již zmíněné otázky stejné radiační hustoty léze jsou diagnosticky složité případy, kdy zachytíme resorptivní proces již ve fázi perforace stěny kořene do periodontia. Zde je někdy velmi obtížné posoudit, zda se primárně jedná o vnitřní nebo zevní resorpci [4, 5, 17, 18, 19]. K této problematice můžeme na základě pozorování doplnit, že jedná-li se o primárně zevní resorpci, dřev se jí dlouho brání tvorbou terciálního dentinu. Dojde-li posléze k perforaci do dřevové dutiny, nedochází většinou ke vzniku charakteristické oválné léze ve dřevové dutině, jako je tomu při resorpci vnitřní. Perforace v oblasti orální nebo vestibulární části kořene je na RTG snímku téměř nezjistitelná, což situaci ještě komplikuje. Velmi obtížná je také diagnóza u vnitřní resorpce s perforací v oblasti gingivální třetiny kořene. Zde je totiž i místo nejčastějšího vzniku resorpce zevní.

Při sledování etiologie nás zaujalo, že v našem souboru jsou nejčastěji postiženými zuby horní postraní řezáky (8x), a to v šesti případech v důsledku traumatu (akutního nebo chronického). Nabízí se otázka, zda k tomu nemůže vést

jejich anatomická stavba: apex zubu bývá často zahnut distálně a palatinálně, a tak při úrazu dojde snadněji k poškození nervově-cévního zásobení než u ostatních zubů frontálního úseku; k podpoře této teorie však zatím chybí větší počet zachycených případů.

K prevenci vzniku rozsáhlých vnitřních granulomů, a tudíž i patologických fraktur, lze doporučit dlouhodobé sledování vitality zubů po prodělaném traumatu.

V neposlední řadě stojí za úvahu použití pro plnění kořenových kanálků v průběhu remineralizační terapie kalciumhydroxidové pasty smíchané spolu s glycerinem v poměru 8:1 [2]. Otázka nevhodnější techniky pro definitivní plnění kořenových kanálků, zvláště při větším rozsahu resorptivního procesu, je předmětem našeho dalšího zájmu.

## **ZÁVĚR**

Vnitřní granulom vzniká působením nespecifické granulační tkáně na stěnu kořenového kanálku, kde lze najít procesy resorpce i apozice. Nejčastějším etiologickým momentem bývá úraz.

Diagnostika je často náhodná. V případě perforace do periodontia, zejména při lokalizaci léze v gingivální třetině kořene, je mnohdy diagnosticky obtížné rozlišit, zda se jedná o vnitřní či zevní resorpci.

Konzervativní terapie je možná; spočívá v dokonalé exstirpaci vitální dřevě s následným opakovaným provizorním plněním kořenového kanálku hydroxidem kalcia a následným kvalitním definitivním zaplněním kořenového kanálku [2, 14]. Využití světlem polymerujících skloionomerních cementů či nověji materiálu na bázi MTA při rekonstrukci resorptivních defektů kořene vidíme jako nadějně.

*Práce byla podpořena grantem IGA MZ ČR č. NR 8275-4.*

## **LITERATURA**

1. **Barclay, C.:** Root resorption: Internal root resorption. Dent. Update, 20, 1993, 7, s. 292-294.
2. **Caliskan, M. K., Turkun, M.:** Prognosis of permanent teeth with internal resorption: a clinical review. Endod. Dent. Traumatol., 13, 1997, 2, s. 75-81.
3. **Cohen, S., Burns, R. C.:** Pathways of the Pulp. Mosby, 2002, s. 628-633.
4. **Gartner, A. H., Mack, T., Somrlott, R. G., Walsh, L. C.:** Differential diagnosis of internal and external root resorption. Journal of Endodontics, 2, 1976, 11, s. 329-334.
5. **Gulabivala, K., Searson, L. J.:** Clinical diagnosis of internal resorption: an exception of the rule. Int. Endod. J., 28, 1995, 5, s. 255-260.



6. **Hargaves, K. M., Goodis, H. E.:** Seltzer and Bender's dental pulp. Quintessence Publishing Co, Inc, 2002, s. 438-445.
7. **Hartness, D. J.:** Fractured root with internal resorption repair and formation of callus. Journal of Endodontics, 11, 1975, s. 73-75.
8. **Hecová, H.:** Pozdní následky úrazů stálých zubů. LKS, 13, 2003, č. 2, s. 14-17.
9. **Hecová, H., Fiala, P., Vais, P., Merglová, V.:** Pouřazová resorpce stálých zubů. Prakt. zub. Lék, 54, 2006, č. 1, s. 3-8.
10. **Ingle J. I.:** Endodontics. Philadelphia: Lea & Febiger, 1972, s. 338-345
11. **Kouřilová, J., Šochmanová, L.:** Vnitřní granulom. Prakt. zub. Lék., 48, 2000, 6, s. 184-188.
12. **Kvapilová, J.:** Léčebné možnosti zubů s vnitřním granulomem. Prakt. zub. Lék., 19, 1971, č. 1, s. 65-72.
13. **Mayerová, D., Mašek, V.:** Některé zajímavé případy patologické resorpce tvrdých zubních tkání. Prakt. zubní Lék., 25, 1977, č. 3, s. 65-72.
14. **Netolický, J., Záhlavová, E.:** Vnitřní granulom a současné možnosti jeho ošetření. Progressent, 7, 2001, č. 1, s. 6-9.
15. **Netolický, J., Záhlavová, E.:** Vnitřní granulom – dva netradiční případy. Prakt. zub. Lék., 52, 2004, 3, s. 93-98.
16. **Novák, L., Záhlavová, E.:** Patologické resorpce tvrdých zubních tkání - příčiny, diagnostika, terapie. Prakt. zub. Lék., 37, 1989, č. 8, s. 251-256.
17. **Peřinka, L., Bartůšková, Š.:** Resorpce zubu v oblasti krčku. Quintessenz, 8, 1999, č. 6, s. 12-16.
18. **Peřinka, L.:** Základy klinické endodoncie. Praha, Quintessenz, 2003. s. 288 s.
19. **Stejskalová, J. a kol.:** Konzervační zubní lékařství. Praha, Galén a UK Praha, 2003, 235 s.
20. **Weine, F. S.:** Endodontic therapy. Mosby, 1996, s. 160-162.

*MUDr. Jan Netolický  
Stomatologická klinika LF UK a FN  
Alej Svobody 80  
304 60 Plzeň  
e-mail: netolicky@fnplzen.cz*

---

## RECENZE

---

### **Cacaci C., Neugebauer J., Schlegel A., Seidel F.: Orale Implantologie**

Georg Thieme Verlag, Stuttgart-New York, 2006, 152 stran, 59 obrázků v textu.

Známé německé vydavatelství uvedlo ve druhé polovině roku 2006 na knižní trh další svazek edice „Checklisten der Zahnmedizin“. Stejně jako v předchozích případech se jedná o knížku příručního formátu, určenou především pro praktickou potřebu odborných zubních lékařů.

Na 152 stranách textu rozděleného do třinácti kapitol najde čtenář ve zhuštěné formě základní informace z oblasti dentální implantologie. Úvodní část obsahuje obecné informace o principech osseo-integrace, jednotlivých typech implantátů a povrchové úpravě fixtur. Následují pasáže věnované indikacím a kontraindikacím v implantologii. Nechybí ani přehled „rizikových faktorů“, které mohou výsledek implantace znehodnotit. Na tento oddíl plynule navazují statě zaměřené na předoperační vyšetření a poučení pacienta. Autoři správně zdůrazňují nezbytnost seznámit nemocného se všemi alternativními terapeutickými možnostmi. V textu věnovaném předoperačnímu plánování jsou stručně popsány všechny v současné době využívané metody a programy.

Pracovními postupům a rizikům při zavádění implantátů je věnována sedmá a osmá část příručky. Názorná schémata, doplněná stručným vysvětlujícím textem, jsou z didaktického hlediska ideální. Zhodnoceny jsou také výhody a nevýhody osteodistrakčních metod. S ohledem na rozsah příručky je poměrně značná část textu věnována augmentačním metodám v dentální implantologii. Přehledně je popsána technika odběru i implantace autologní kostní tkáně, indikace, význam a úskalí sinus liftu, výhody i nevýhody alogenních materiálů a membránových technik.

V závěrečných kapitolách knihy najde čtenář informace o zásadách protetického ošetření po úspěšném vhojení implantátu. Zmíněny jsou zvláštnosti otiskovacích technik, pracovní postupy při náhradách jednotlivých zubů, zhotovení fixních můstků i hybridních snímacích náhrad. Nechybí ani pasáže věnované komplikacím v dentální implantologii a následné péči o pacienty. Poslední část knížky informuje o využití implantátů jako kotevních prvků v ortodoncii.

Hlavní předností příručky je stručnost a přehlednost. Knížku je možno vřele doporučit všem praktickým zubním lékařům i studentům zubního lékařství.

*Prof. MUDr. Jindřich Pazdera, CSc.  
Klinika ústní, čelistní a obličejové chirurgie LF UP, Olomouc*