

Příčiny vzniku a současné možnosti ošetření alveolitid

(Souborný referát)

Chytilová K.

Klinika ústní, čelistní a obličejové chirurgie LF UP a FN, Olomouc,
přednosta prof. MUDr. J. Pazdera, CSc.

Souhrn

V článku je popsán fyziologický průběh hojení extrakční rány, klinický obraz a diagnostika zánětu zubního lůžka. Autorka dále informuje o příčinách, současných možnostech léčby a profylaxi zánětlivých komplikací hojení extrakční rány.

Klíčová slova: alveolitis – příčiny – léčba – profylaxe

Chytilová K.:

The Causes of Origin and Present Possibility for Treatment of Alveolitis (A Review)

Summary: The paper describes physiological course of the extraction wound healing, clinical picture and diagnostics of the alveolar bony socket inflammation. The authors also reports on the causes, present possibilities of therapy and prophylaxis of inflammatory complications in healing of the extraction wound.

Key words: alveolitis – causes – therapy – prophylaxis

Čes. Stomat., 107, 2007, č. 1, s. 22–26.

FYZIOLOGICKÉ HOJENÍ EXTRAKČNÍ RÁNY

V procesu hojení extrakční rány mají zásadní význam krevní koagulum a slina. Již v průběhu prvního dne po extrakci zubu dochází k edému slizničního okraje, který je tak přitisknut k periorostu [20]. Formované koagulum uvnitř alveolárního lůžka mění svou barvu z počáteční červené na hnědočervenou. Po několika dnech, z důvodu infiltrace povrchové vrstvy koagula leukocyty, má obsah prázdného lůžka šedou barvu. Třetí den po extrakci je alveol vyplněn krevním koagulem s různými typy krevních buněk obsažených v plazmě. Vnitřní vrstva okrajového epitelu se spojí hned po extrakci s nejhlubší vrstvou krevního koagula a dochází k proliferaci této germinativní vrstvy, která byla před extrakcí fixována jako dentogingivální spojení. Po jednom týdnu je epiteliální kryt provizorně uzavřen a v koagulu se objevuje jemná síť fibrinových vláken.

Na následném rozpadu koagula se podílejí polymorfonukleární leukocyty a lymfocyty. Proces začíná na periférii a spodině alveolu a pokračuje centrálně. Metabolismus resorbce koagula probíhá podobně jako osteoklastická resorpce. Na spodině alveolu je apikální část vyplněna jemný-

mi fibrinovými mřížkami ve stadiu zrodu, které křížují hypervaskulární prostory. Po dvou týdnech dochází k oploštění záhybu primární povrchové vrstvy sliznice a následující stadium je charakterizováno zřetelnou regresí krevního koagula, které je nahrazováno granulační tkání s vysokou koncentrací fibroblastů, kolagenu a cév. Tato granulační tkáň se již začíná na spodině alveolu diferencovat v kost. Po třech týdnech dochází jizevnatým tahem k elevaci a uzavření záhybu a uvnitř lůžka je patrná aktivní remodelace kosti směřující cervikálně a intenzivní produkce vysoce vaskularizované trabekulární kosti. Okraje alveolární kosti a novotvořené kosti jsou patrné ještě do šestého týdne. Ani po třech měsících nedochází k úplnému uzavření alveolárního vchodu epitelem, ale provizorní kost uvnitř alveolu přizpůsobuje svou strukturu okolí.

PORUCHY HOJENÍ EXTRAKČNÍ RÁNY

Proces hojení extrační rány neprobíhá vždy hladce. Nejčastější poextrakční komplikace - zánět zubního lůžka (alveolitis) se po jednoduchých extrakcích zubů vyskytuje přibližně

v 2–5,5 % případů, zatímco po chirurgické extrakci dolních třetích molárů je její výskyt až 20–30% [1].

Pojem „alveolární ostitis“ definoval již Crawford v roce 1897 v časopisu Dental Cosmos [1]. Ve stejném periodiku se ve dvacátých letech minulého století objevují pojmy jako dry socket, alveolitis nebo periostitis. Edwards (1963) tento stav také označuje jako „suché lůžko“ (dry socket). V sedmdesátých letech hovoří Birke a Fürtig (1970) a Staegemann (1976) o „poextrakčním syndromu“. Protože etiologie a patogeneze alveolitid není přesně definována, je i odborná terminologie poměrně pestrá: alveolitis sicca, alveolitis sicca dolorosa, poextrakční syndrom, dry socket, ostéite localisée, avascular socket, dolor post extractionem, alveolar osteitis, poextraction osteomyelitic syndrome, fibrinolytická alveolitis. Z klinického hlediska není pojem „dry socket“ zcela správný, protože pomíjí význam infekce v etiologii alveolitidy.

KLINICKÝ OBRAZ A DIAGNOSTIKA ALVEOLITID

Z klinického hlediska dělíme alveolitidy na dvě klinické jednotky, alveolitis sicca a alveolitis purulenta [31].

Alveolitis sicca vzniká dvojitým mechanismem: buď se lůžko po extrakci vůbec nezaplní krví, nebo se koagulum vytvoří, ale záhy se rozpadne a slinami vyplaví. Bohatě inervovaná stěna zubního lůžka, citlivá na mechanické a chemické podněty, zůstává obnažena a v extrakční ráně se hromadí zbytky potravy. Suchá alveolitida se klinicky projeví prudkými bolestmi, které vyzařují do ucha nebo do spánku a nastupují zpravidla za 24 – 48 hodin po extrakci zubu. V noci se obtíže stupňují a nedovolují nemocnému usnout, přes den jsou spíše mírnější. Teplota není buď vůbec nebo jen mírně zvýšená, regionální mízní uzliny nemusejí být zvětšené.

Alveolitis purulenta (hnisavý zánět lůžka) se od suché alveolitidy liší zánětlivou exudací z extrakční rány. Lůžko je vyplněné rozpadlými, páchnoucími zbytky zhnisaného koagula. Subjektivní potíže nemocného jsou obdobné jako u suché alveolitidy. Klinický obraz je charakterizován silnou bolestí v ráně a zápachem z úst. Mukoperiost v okolí lůžka je zduřelý, zarudlý, na tlak silně bolestivý. Stěna alveolu je částečně nebo úplně obnažena, její povrch, který je pokrytý šedavě žlutavou vrstvou detritu a nekrotické tkáně, je velmi citlivý na mechanické i termické podněty. Regionální mízní uzliny jsou zvětšené a bolestivé a teplota může dosahovat až 38 °C. Hnisavý zánět lůžka se vyskytuje opět častěji v čelisti dolní než horní.

Zánětlivá komplikace hojení extrakční rány na sebe zpravidla upozorní:

- Občasnou nebo trvalou bolestí (alveolalgia) neuralgiformního charakteru, která se objeví v průběhu 24 až 48 hodin po extrakci, lokalizovanou do oblasti lůžka. Typická je iradiace bolesti z dolní čelisti do ucha, spánku, z horní čelisti do spánku nebo oka a bolest je výraznější v noci
- Absencí normálního krevního koagula v extrakční ráně. Lůžko může být prázdné nebo vyplněné zbytky rozpadajícího se koagula.
- Halitózu (foetor ex ore).
- Omezeným rozsah otvírání úst [30].

PŘÍČINY ALVEOLITID

Ischemicko-traumatické příčiny jsou podmíněné prodlouženým nebo nešetrně prováděným výkonem v injekční anestezii s využitím vasokonstriční přísady. V průběhu chirurgického výkonu extrakční rána přestává krvácet a koagulum se tak vůbec nevytvoří. Zánět nemusí být vždy omezen pouze na stěny lůžka, může být postižena i kost, pokud byla zhmožděna nebo rozdrčena extrakčními kleštěmi, např. při sklouznutí a opětovném transalveolárním (transoseálním) nasazení kleští.

K rozpadu již vytvořeného koagula může dojít také účinkem **patogenních mikroorganismů**, přítomných v ráně po extrakcích gangrenózních zubů (infikovaná granulační tkáň ponechaná v periapikálním prostoru, zbytky cystogranulomu, cyst, perikoronálního vaku, infikované zalomené kořeny zubů, chronická parodontitis). Výsledkem rozpadu koagula je podobně jako v předchozím případě prázdné lůžko. Zvýšená pravděpodobnost této komplikace je i u osob s problematickou ústní hygienou. V zubním lůžku při hnisavých alveolitidách je přítomna anaerobní i aerobní flóra [32]. Z aerobních mikrobů převažují viridující streptokoky a Neisseria pharyngis, ostatní mikrobiální kmeny se vyskytují jen sporadicky. Anaerobní mikrobiální obraz je daleko pestřejší a početnější než aerobní. Nejvíce jsou zastoupeny peptostreptokoky, fusobakterie, bakteroidy a veilonelly.

Častější rozpad krevního koagula s následnou alveolitidou po extrakcích dolních třetích molárů se přisuzuje tomu, že jde o koagulum zvlášť objemné, které se snadněji rozpadne. Význam má bezpochyby také struktura skeletu dolní čelisti, charakteristická silnou kompaktnou a spongiózou s hustou trabekulární sítí, prodloužený, obtížný mechanismus extrakce a bezpochyby také lokalizace extrakční rány v oblasti se zvýšenou pravděpodobností retence zbytků potravy.

RIZIKOVÉ FAKTORY VZNIKU ALVEOLITID

Rozpad a infekce koagula (alveolitis purulenta) v extrakční ráně hrozí v případech, kdy byl extrahován gangrenózní zub (granulom, periodontální nebo perikoronární infekce) nebo byl v ráně ponechán fragment kořene, případně volný úlomek kosti (např. interradiální septum). Ohroženi jsou i pacienti s problematickou orální hygienou, nemocní trpící akutní nebo chronickou gingivitidou a silní kuřáci.

Zvýšenou pravděpodobnost manifestace **suché alveolity** (alveolitis sicca) lze předpokládat při prolongovaném, dlouhotrvajícím chirurgickém výkonu s použitím většího množství lokálního anestetika s vasokonstriční přísadou (vede k prolongované ischemii tkání a alveolu, týká se zejména komplikovaných extrakcí třetích dolních molárů) a v případech, kdy bylo intenzivní poextrakční krvácení stavěno neresorbovatelnou tamponádou rány. Zvýšená incidence alveolitid může souviset i s postradiačními změnami v oblasti extrakce, nebo systémovými onemocněními skeletu (např. morbus Paget, osteopetrosis). Prokázána je také souvislost suchých alveolitid s užíváním perorálních kontraceptiv [10, 12, 29, 33]. Všechna kombinovaná kontraceptiva mají lehký prokoagulační efekt. Je to primárně výsledek účinku estrogenů, které zvyšují produkci koagulačních faktorů, především faktoru VII, X, a fibrinogenu [34]. Proto by extrakce měla být provedena mezi 7.-10. dnem užívání orálních kontraceptiv, kdy je hormonální hladina stabilizována a prokoagulační efekt minimální.

MOŽNOSTI TERAPIE ALVEOLITID

Terapie alveolitid spočívá především v místním ošetření extrakční rány s cílem odstranit infikovaný obsah lůžka, zbavit nemocného bolesti a podpořit přirozené procesy hojení. Účinné látky k tomu používané by měly působit analgeticky, antisepticky a antiflogisticky, měly by podporovat tvorbu granulační tkáně a epitelizaci. Systémová aplikace léků má spíše doplňkový význam.

Místní ošetření extrakční rány

Historický význam má využití tamponády lůžka mulovým drénem syceným 50% roztokem jódové tinktury [3, 18, 28] nebo jodoformovým mulem, případně radikálnější kyretáž alveolu k obnovení krvácení s následnou tamponádou mulem napuštěným vazelinou nebo práškovým novocainem. Dalším, dnes již neužívaným způsobem ošetření, byl výplach alveolu vlažným fyzi-

logickým roztokem s následnou aplikací směsi práškového novocainu s orthoformem.

V současné době je v našich podmínkách stále ještě nejrozšířenějším způsobem ošetření místní aplikace mulového drénu smočeného ve vhodném dezinfekčním prostředku, například roztoku Chlumského (alkohol dezinfikuje, fenol navíc svým leptacím účinkem tlumí bolest a podporuje tvorbu granulační tkáně, kafr působí jako deodorant) nebo mulová drenáž s jódovým olejem (analgetický účinek), s benzocainem, s peruánským balzámem a podobně. Hlavní nevýhodou drenáže je nezbytnost každodenní aplikace nového mulového drénu s dezinfekčním roztokem, a tím časová náročnost pro pacienta i lékaře.

Justová a Pazdera [16, 17] při ošetření alveolitid s úspěchem využili dentálních čípků TAS. Čípky obsahující trimecain, kyselinu acetylsalicylovou a sacharózu měly analgetický, antibakteriální a protizánětlivý účinek. Výhodou resorbovatelných čípků byla možnost aplikace v závislosti na subjektivních potížích pacienta, nebylo proto nutné každodenní ošetření.

Další možností je aplikace chlorofylu k podpoření granulačních pochodů nebo lokální aplikace zinkoxideugenolové pasty (Repin), která lůžko mechanicky chrání a současně dezinfikuje. Mezi další prostředky, využívané k místnímu ošetření rány, patřily např. proteolytické enzymy (trypsin), použití kousků amnia, Vita Apinol (lyofilizovaná mateří kašička v mastovém základu), propolis, případně kombinované masti a pasty různého složení, např. Mayerova pasta (benetazon, mesocain, peruánský balzám, thymol, nitrofurantoin a oleum caryophyllorum a báze pasty je tvořena metylcelulózou, koloidem kyseliny křemičité, glycerinem, Septonexem a vodou).

K místnímu ošetření extrakční rány lze využít také továrně vyráběné přípravky (speciality). Antibiotika určená k lokální aplikaci (Nebacetin stili, linkomycin, gentamycinové perly, Framyko-in) se většinou neosvědčila pro riziko senzibilizace pacienta, časově omezené působení a absenci analgetického účinku. Další možností jsou antiflogistika (Ketazon, Locacorten-Vioform), analgetika (např. Alvogyl obsahující lidocain a eugenol s antiseptickým, analgetickým a hemostatickým účinkem) nebo přípravky na bázi kyseliny acetylsalicylové (Apernyl, příp. Grisaldon). Mezi kombinované preparáty patří Bioplast (směs fibrinu izolovaného z lidské krve a neantigenního boviního fibrinu s oxytetracyklinem, čerstvou krví a trombinem).

Systémová medikamentózní terapie

Je založená na analgetickém a protizánětlivém účinku farmak má při léčení alveolitid spíše adjuvantní význam. V současnosti jsou oblíbena zejména nesteroidní antiflogistika s analgetick-

kým účinkem (ibuprofenem, ketazon, nimesulid), coxiby (Celebrex) [11, 22] nebo paracetamol.

Systémové podání antibiotik [2, 21] je indikováno pouze v souvislosti se šířením zánětu do okolních prostorů, spojeným s celkovou alterací nemocného. V současnosti jde většinou o peniciliny s inhibitory beta-laktamáz (např. Augmentin, Amoksiklav, Unasyn) nebo cefalosporiny vyšších generací (např. Zinnat). Vhodnou alternativou u alergických pacientů mohou být linkosamidy. Vyloženě pomocný význam má podávání vitamínů B1 nebo B12 per os nebo i.m.

Fyzikální terapie

Může být vhodným doplňkem místního ošetření i systémové léčby. Většinou spočívá v aplikaci tepla, které vyvolává hyperemii a působí analgeticky. Využívá se zdrojů infračerveného záření, krátkovlnné diatermie nebo biostimulačního účinku helium-neonového laseru, případně diadynamických proudů typu CP.

MOŽNOSTI PROFYLAXE ALVEOLITID

V rámci profylaktických opatření se snažíme především o **identifikaci rizikových faktorů** vzniku alveolitidy. Důležitá je proto pečlivá anamnéza před plánovaným chirurgickým výkonem. V této fázi je třeba také stanovit úroveň orální hygieny (PLI) a snažit se redukovat tento index na minimum. Lze také využít dezinfekční roztoky s obsahem 0,12% chlorhexidinu, který, jak prokázaly některé klinické studie, snižuje pravděpodobnost výskytu alveolitid [6, 8, 13].

Vlastní chirurgický výkon musí být proveden rychle, s maximální šetrností a s minimální traumatizací tkání. Pokud lze předpokládat komplikovanou extrakci, měl by být pacient odeslán k provedení výkonu na specializované pracoviště.

Nelze doporučit ani extrakci dolních třetích molárů „za tepla“ (akutní dentitio difficilis, nebo ulcerózní gingivitida) [24, 25]. Takto provedená extrakce může být bolestivá, technicky náročná (čelistní kontraktura) a pravděpodobnost poruchy komplikovaného hojení rány je zvýšena. Profylaktické podání antibiotik je vhodné před zvlášť obtížnou extrakcí impaktovaných dolních třetích molárů, u imunosuprimovaných nebo dialyzovaných pacientů, nemocných s HIV, onemocněním srdečních chlopní, s kardiomyopatií nebo endokarditidou v anamnéze, s umělou srdeční chlopní, nebo umělou kloubní náhradou.

Při extrakci zubů v ozářeném terénu dáváme přednost anestetikům bez vasokonstrikční přísady a výkon rovněž provádíme v antibiotické cloně.

U žen je vhodné provést extrakci mezi 23. a 28.

dnem cyklu a neextrahovat v období menstruace. S nástupem menstruace se může zvyšovat fibrinolýza krevního koagula v operační ráně a stoupá riziko sekundární infekce a pooperačního krvácení.

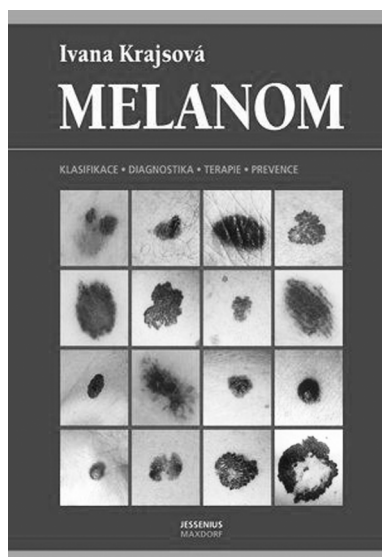
Velmi důležité je také poučení pacienta v souvislosti s chirurgickým výkonem (nejlépe písemnou formou). Kuřákům je třeba doporučit, aby před a po extrakci nekouřili. Pacienty instruujeme, aby se vyvarovali vyplachování úst v průběhu 24 hodin po extrakci, a používali měkký, neopotřebovaný zubní kartáček. Upozorníme na možná rizika komplikací a při jejich manifestaci nabídneme odborné ošetření.

LITERATURA

1. **Antalovská, Z.:** Zhodnocení léčebných metod u alveolitis sicca dolorosa. *Prakt. zub. Lék.*, 33, 1985, 5, s. 135–140.
2. **Antalovská, Z., Bartáková, V.:** K preventivní aplikaci antibiotik u komplikovaných extrakci dolních třetích molárů. *Prakt. zub. Lék.*, 34, 1986, 6, s. 161–164.
3. **Austin, T. L.:** Post-operative care of dental patients. *Dental Cosmos*, 64, 1922, 1, s. 1187–1189.
4. **Betts, N. J., Makowski, G., Shen, Y. H., Hersh, E. V.:** Evaluation of topical viscous 2% lidocaine jelly as an adjunct during the management of alveolar osteitis. *Journal of Oral & Maxillofacial Surgery*, 53, 1995, 10, s. 1140–1144.
5. **Blum, I. R.:** Contemporary views on dry socket (alveolar osteitis): a clinical appraisal of standardization, aetiopathogenesis and management: critical review [see comment]. *International Journal of Oral & Maxillofacial Surgery*, 31, 2002, 3, s. 309–317.
6. **Caso, A., Hung, L. K., Berne, O. R.:** Prevention of alveolar osteitis with chlorhexidine: a meta-analytic review. *Oral Surgery Oral Medicine, Oral Pathology Oral Radiology & Endodontics*, 99, 2005, 2, s. 155–159.
7. **Cohen, M. E., Simecek, J. W.:** Effect of gender-related factors on the incidence of localized alveolar osteitis. *Oral Surgery Oral Medicine Oral Pathology Oral Radiology & Endodontics*, 79, 1995, 4, s. 416–422.
8. **Delilbasi, C., Saracoglu, U., Keskin, A.:** Effect of 0,12% chlorhexidine gluconate and amoxicillin plus clavulanic acid on the prevention of alveolar osteitis following mandibular third molar extractions. *Oral Surgery Oral Medicine, Oral Pathology Oral Radiology & Endodontics*, 94, 2002, 3, s. 301–304.
9. **Dušková, J., Dorazilová, V., Broukal, Z.:** Srovnávací studie adherence orálních a krevních izolátů *S. sanguis* a *S. milleri* na explantované chlopnové endotelie a epitelové buňky ústní sliznice. *Čes. Stomat.*, 95, 1995, 6, s. 203–206.
10. **Garcia, A. G., Grana, P. M., Sampedro, F. G., Diago, M. P., Rey, J. M.:** Does oral contraceptive use affect the incidence of complications after extraction of a mandibular third molar? *British Dental Journal*, 194, 2003, 8, s. 453–455.
11. **Garibaldi, J. A., Greenlaw, J., Choi, J., Fotovatjah, M.:** Treatment of post-operative pain. *Journal of the California Dental Association*, 23, 1995, 4, s. 71–72, 74.
12. **Glueck, C. J., McMahon, R. E., Bouquet, J. E., Triplett, D.:** Exogenous estrogen may exacerbate thrombophilia, impair bone healing and contribute to development of chronic facial pain. *Cranio*, 16, 1988, 3, s. 143–153.
13. **Hermech, C. B., Histon, T. J., Biesbrock, A. R., Baker,**

- R. A., Cain-Hamlin, J., McClanahan, S. F., Gerlach, R. W.:** Perioperative use of 0,12% chlorhexidine gluconate for the prevention of alveolar osteitis: efficacy and risk factor analysis. *Oral Surgery Oral Medicine Oral Pathology Oral Radiology & Endodontics*, 85, 1998, 4, s. 381-387.
14. **Hooly, J. R., Golden, D. P.:** The effect of polyactic acid granules on the incidence of alveolar osteitis after mandibula third molar surgery. A prospective randomized study. *Oral Surgery Oral Medicine Oral Pathology Oral Radiology & Endodontics*, 80, 1995, 3, s. 279-283.
15. **Housten, J. P., Mc Collum, J., Pietz, D., Schneck, D.:** Alveolar osteitis: a review of its etiology, prevention, and treatment modalities. *General Dentistry*, 50, 2002, 5, s. 457-463.
16. **Justová, E., Pazdera, J.:** K problematice místního ošetření alveolitid, II. Ověření antimikrobiálního účinku sacharózy, kyseliny acetylsalicylové a trimekainu v klinické praxi. *Čes. Stomat.*, 94, 1994, 5, s. 211-215.
17. **Kurašová, Y., Pazdera, J., Justová, E., Hájek, V.:** K problematice místního ošetření alveolitid, I. Citlivost ústní mikroflóry na sacharózu, kyselinu acetylosalicylovou a trimekain. *Čes. Stomat.*, 94, 1994, 3, s. 115-122.
18. **Lyons, J. Ch.:** The etiology, pathological significance and the treatment of impacted and unerupted teeth. *Dental Cosmos*, 63, 1921, s. 1216-1222.
19. **Machoň, V., Machálka, M.:** Možnosti ošetření operační rány po vybavení dolních zubů moudrosti. *Čes. Stomat.*, 102, 2002, 3, s. 118-121.
20. **Mayer, W.:** Zahnärztliche operationslehre, München-Berlin, 1963.
21. **Monaco, G., Staffolani, C., Gatto, M. R., Checci, L.:** Antibiotic therapy in impacted third molar surgery. *European Journal of Oral Sciences*, 107, 1999, 6, s. 437-441.
22. **Motka, V., Hanáková, D., Zbořil, V.:** Preventivní analgetická farmakoterapie při dentoalveolárních výkonech – ano či ne?, *Čes. Stomat.*, 102, 2002, 4, s. 131-136.
23. **Muhonen, A., Venta, I., Ylipaavalniemi, P.:** Factors predisposing to postoperative complications related to wisdom tooth surgery among university students. *Journal of American College Health*, 46, 1997, 1, s. 39-42.
24. **Pávek, V., Režný, Z.:** Komplikace extrakcí provedených za tepla a v klidu. *Prakt. zub. Lék.*, 23, 1975, 6, s. 108-113.
25. **Pávek, V., Režný, Z.:** Srovnání extrakcí za tepla a v klidu z hlediska vzniku alveolitid. *Prakt. zub. Lék.*, 22, 1974, 6, s. 162-168.
26. **Pávek, V.:** Výskyt poextrakčních komplikací. *Čs.stomatologie*, 84, 1984, 14, s. 88-91.
27. **Pávek, V.:** Výskyt poextrakčních komplikací v závislosti na menstruačním cyklu. *Čs.stomatologie*, 78, 1978, 6, s. 390-396.
28. **Pensak, J.:** Trouble in extraction: Their prevention and treatment. *Dental Cosmos*, 63, 1921, s. 45-48.
29. **Shulman, L. P.:** Oral contraceptives. *Obstet. Gynec. Clin. N. Amer.*, 27, 2000, 4, s. 695-703.
30. **Šafářová, M.:** Komplikace a poruchy hojení extrakčních ran (Souborný referát). *Čes. Stomat.*, 105, 2005, 6, s. 154-158.
31. **Toman, J.:** Ústní a čelistní chirurgie. Praha, Avicenum, 1972.
32. **Vaisová, L., Staňková, H., Jedličková, A., Štěpánková, V.:** Mikrobiální spektrum ústní dutiny při zánětu zubního lůžka. *Č. stomatologie*, 89, 1989, 5, s. 334-335.
33. **Zeman, J.:** Stav parodontu u žen užívajících novější preparáty hormonální antikoncepce. *Čs. Stomatologie*, 91, 1991, 5-6, s. 226-231.
34. **Zeman, S.:** Kombinovaná hormonální perorální antikoncepce (COC) s velmi nízkým a extrémně nízkým dávkováním etinylestradiolu 15-20 mikrogramů v tabletě u mladistvých (kompilativní tématická studie k nástavbové atestaci z oboru dětská gynekologie), Praha-Motol, prosinec 2001.

*MUDr. Karin Chytilová
Klinika ústní, čelistní
a obličejové chirurgie LF UP
I. P. Pavlova 6
775 20 Olomouc*



MELANOM

Ivana Krajsová

Melanom je nádor, který v absolutních číslech patří stále mezi vzácnější, snad proto je většina lékařů seznámena s jeho problematikou jen velmi povrchně. Základním předpokladem úspěšné léčby melanomu je přitom jeho včasná diagnóza a odstranění. Cílem knihy je pečlivé a podrobné seznámení lékařské veřejnosti se základními rysy nádoru a informace o současných nejnovějších diagnostických i léčebných přístupech, které vyžadují týmovou spolupráci dermatologa, chirurga a onkologa. Bohatá obrazová dokumentace má pomoci při základní klinické diagnostice.

Vydalo nakladatelství Maxdorf 2006, 336 str., Edice Jessenius, formát B5, váz., cena: 995 Kč, ISBN: 80-7345-096-8.

Objednávku můžete poslat na adresu: Nakladatelské a tiskové středisko ČLS JEP, Sokolská 31, 120 26 Praha 2, fax: 224 266 226, e-mail: nts@cls.cz