

Přímé aplikace vláknových kompozitů Náhrada chybějícího frontálního zubu

Roubalíková L., Vaněk J., Jančář J.¹

Stomatologická klinika LF MU a FN u sv. Anny, Brno,
přednosta prof. MUDr. J. Vaněk, CSc.

¹Ústav chemie materiálů VUT, Praha,
ředitel prof. RNDr. J. Jančář, CSc.

Souhrn

Úvod: Použití preimpregnovaných vláknových kompozitů (dentapregů) se v posledních deseti letech významně rozšířilo. Tyto speciální kompozitní materiály mohou být použity ke zhotovování dlah, ortodontických retainérů, přímo zhotovených náhrad jednoho zubu i jako výztuhy fixních náhrad provizorních i trvalých.

Cíl práce: Cílem našeho příspěvku bylo ověřit hypotézu, zda přímo zhotovené fixní náhrady s použitím vláknových kompozitů mohou představovat spolehlivé řešení pro provizorní ošetření chrupu.

Materiál a metody: Konstrukce náhrady byla zhotovena z komerčně dostupného vláknového kompozitu DentapregTM Bridge, (ADM, ČR) ke krytí konstrukce a modelace mezičlenu bylo použito materiálů Opticor flow a Opticor (Spofadental, ČR). Po zhotovení byly každý měsíc kontrolovány tyto ukazatele: retence můstků, hygienické poměry příslušné oblasti a estetika.

Výsledky: Bylo zhotoveno celkem 22 můstků nahrazujících jeden horní řezák. Jeden můstek byl ztracen v průběhu jednoho měsíce. Mírná diskolorace byla pozorována u 3 můstků, ztráta malého množství krycího kompozitu byla zaznamenána u 4 můstků. V 11 případech byla pozorována akumulace zubního plaku.

Závěr: Přímé zhotovené adhezivní můstky mohou být použity s výhodou jako provizorní řešení po dobu několika měsíců.

Klíčová slova: dentapreg - vláknové kompozity - FRC - adhezivní můstky - provizorní náhrady

Roubalíková L., Vaněk J., Jančář J.: Direct Applications of Fiber. Composites Substitution of Missing Frontal Teeth

Summary:

Introduction: The use of resin pre-impregnated fiber reinforced composite (dentapreg) materials in dentistry has been growing rapidly over the last 10 years in applications such as splinting, orthodontic retention as well as single tooth fixed partial dentures (FPD) and reinforcement of temporary as well as definitive bridges.

Aim: The aim of this contribution was to evaluate whether adhesive bridges prepared using dentapreg frameworks can provide a functional, temporary prosthetic solution.

Material and methods: The frameworks were formed using commercial grade pre-impregnated FRC strip (DentapregTM Bridge) adhesively bonded to the two abutments using acid etching technique. The pontic was sculptured using Opticor flow and Opticor C&B composite (SpofaDental, Czech Republic). Each month, recalls were made and the bridges were evaluated with respect to their retention, oral hygiene and aesthetics.

Results: Total of 22 bridges replacing a single upper incisor were prepared. One bridge became loose one month after placement. Slight discoloration of the build-up composite was observed in three bridges. In four cases, minor defects in the cover composite layer near the attachment site were detected. A small amount of dental plaque was found in eleven bridges. Other findings were satisfactory and no failure of any of the FRC frameworks was observed.

Conclusions: Adhesive bridges using the FRC frameworks can advantageously be used as temporary fixed prostheses.

Key words: dentapreg - fibre reinforced composite - adhesive bridge - temporary fixed prosthesis

Prakt. zub. Lék., roč. 55, 2007, č. 1, s. 10–15.

ÚVOD

Stomatologická praxe zná již několik desetiletí pojem „kompozitní materiály“. Jsou to výplňové nebo fazetovací materiály s pastovitou konzistencí. Tyto materiály jsou „zkomponovány“ ze dvou složek: dimetakrylátové pryskyřice a práškového anorganického plniva s různou velikostí částic.

Funkcí dimetakrylátové pryskyřice v kompozitu je zejména adheze k zubům, tvarovatelnost a následná možnost vytvrzení do požadovaného tvaru; anorganická plniva mj. zvyšují tuhost, pevnost v tlaku, snižují polymerační smrštění, zlepšují leštitelnost a opacitu výplní. Kombinací jednotlivých komponent tak v kompozitech dosahuje soubor vlastností, které jednotlivé složky nejsou schopné poskytnout. To je základní princip všech kompozitních materiálů.

Výplňové a fazetovací kompozity jsou z hlediska materiálového inženýrství typickými představiteli částicových kompozitních materiálů. Materiály této třídy mají mechanické vlastnosti (pevnost atd.) ve všech směrech stejné (materiály jsou izotropní), značně omezené jsou však hodnoty tuhosti, ohybové pevnosti a jsou křehké. Tyto materiály nelze použít tam, kde je třeba přenášet velká namáhání, zejména tahová a smyková (ohyb).

Základní charakteristikou vláknových kompozitů (a opakem kompozitů částicových) je jejich anizotropie – tedy, že mechanické vlastnosti nejsou ve všech směrech stejné, nýbrž závisí na orientaci ztužujících vláken. To je důležité zejména pro namáhání tahové a namáhání v ohybu, kdy jsou vnější části ohýbané struktury rovněž vystaveny tahu (s tlakem si dostatečně poradí i částicové kompozity). Ve stomatologii se vláknové kompozity označované jako FRC (Fiber Reinforced Composites) využívají zhruba od 90. let 20. století. Mají zpravidla tvar různě silných a dlouhých pásků, lanek nebo roušek. Plnivo takového kompozitu představují různá vlákna, z nichž nejvýznamnější jsou skleněná vlákna. Ta mohou být vyrobena ze standardních (E) skel nebo speciálních (S) skel. S sklo má na rozdíl od běžného typu skla - tzv. E-skla snížený obsah alkálií a z toho vyplývá jeho zvýšená chemická odolnost ve vlhkém prostředí ústní dutiny. Podstatnou výhodou je také vysoký modul pružnosti, který je o cca 25 % vyšší než u běžného typu skla. Představitelé výrobků s tímto typem vláken jsou např. Dentapreg™ (ADM, ČR) a Splint-It (Pentron, USA).

V naší práci jsme použili materiál Dentapreg™ (ADM, ČR). Dentapreg je páska, která slouží jako výztuha, dá se snadno tvarovat, má dobré estetické vlastnosti, adhezi a velkou nosnost, která umožňuje i zdánlivě velmi malému průřezu přenést velká zatížení. Je vyroben ze speciálních skleněných vláken

impregnovaných světlem tvrditelnou pryskyřicí. Plnivo tohoto vláknového kompozitu může být jednosměrně orientováno (typ U) nebo splétáno ve více směrech (typ M). Pásky se dále mohou lišit množstvím vláken. Rozlišujeme tak typ S (50 % plniva) a typ F (60 % plniva). Další charakteristikou pásku je průřez. Ten může být plochý (typ F) nebo kruhový (typ R). Dentapreg se dodává ve třech řadách:

Dentapreg™ Splint – pásky pro dlahování – typ „S“,

Dentapreg™ Retainer – pásky pro ortodontické aplikace – typ „S“,

Dentapreg™ Bridge – pásky pro lepené můstky – typ „P“.

Pracovali jsme s typem Dentapreg Bridge PFU.

MATERIÁL A METODY

Pracovali jsme s typem Dentapreg Bridge™ PFU v kombinaci s částicovým kompozitem Opticor Flow a Opticor (Spofadental, ČR). Pracovní postup sestával z následujících kroků:

1. Očištění zubu depurační pastou.
2. Výběr barvy.
3. Zajištění suchého pracovního pole.
4. Zjištění potřebné délky výztuhy voskovým vláknem.
5. Odstřížení pásku.
6. Adhezivní příprava skloviny popř. dentinu totální leptací technikou a aplikací adhezivního systému.
7. Aplikace flow materiálu a připraveného pásku, vytvrzení světlem.
8. Vrstvení výplňového o kompozitního materiálu a jeho polymerace po vrstvách.
9. Opracování a leštění.

Náhrady byly kontrolovány každý měsíc po zhotovení po dobu nejméně 6 měsíců, nejdéle 3 let. Byla hodnocena retence náhrady, celistvost krycího kompozitu, akumulace plaku a estetika podle následujících kritérií:

Retence náhrady:

A - in situ beze změn

B - in situ, drobné změny v barvě nebo celistvosti kompozitního krytu

C – náhrada je částečně nebo úplně ztracena

D - náhrada je zlomena

Hygienické poměry

A – nepřítomnost plaku

B – přítomnost malého množství plaku patrného pouze při vyšetření sondou

C – přítomnost plaku viditelná pouhým okem

Estetika

A - plně vyhovuje

B - vyhovuje s výhradami

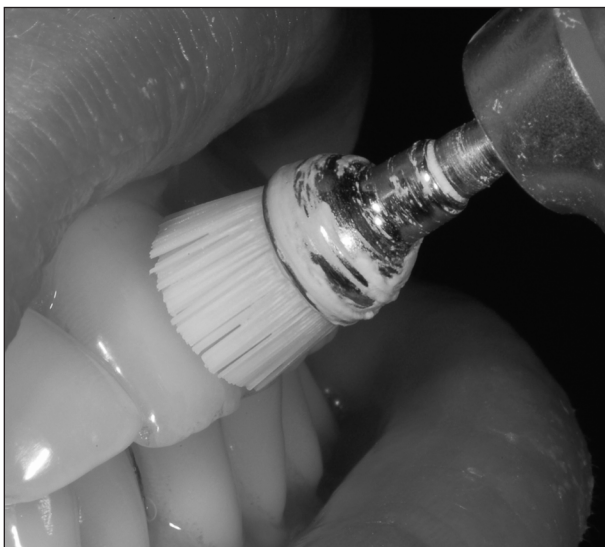
C - nevyhovuje

VÝSLEDKY

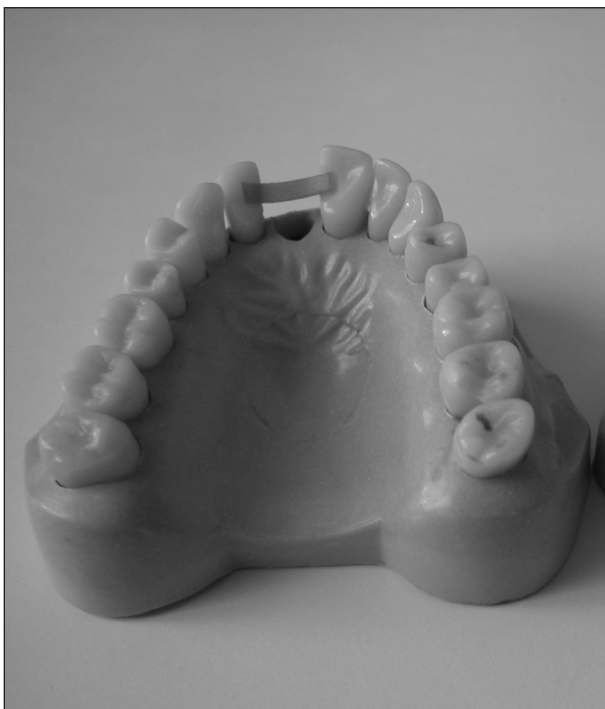Bylo zhotoveno celkem 22 náhrad. Situaci po 6 měsících ukazuje tabulka 1. Pracovní postup a klinický případ ukazují obrázky 1–18

Tab. 1. Výsledky po šesti měsících


| | A | B | C | D | Celkové skóre |
|---------------|-----------|-----------|----------|----------|---------------|
| Retence | 14 | 7 | 1 | 0 | 22 |
| Hygiena | 8 | 12 | 2 | - | 22 |
| Estetika | 11 | 11 | 0 | - | 22 |
| Celkem | 51 | 34 | 3 | 0 | 88 |



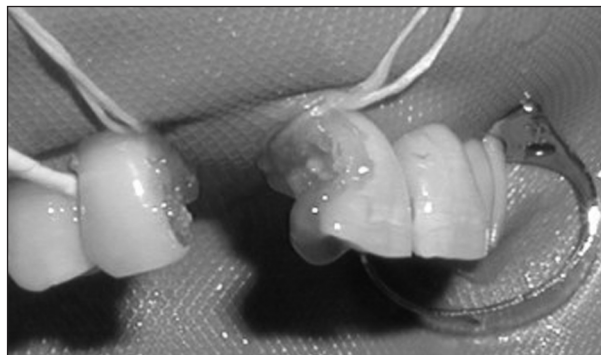
Obr. 1. Očištění zubu.



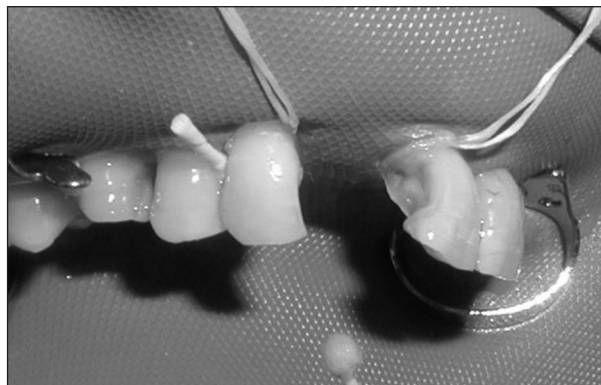
Obr. 2. Určení délky vláknové výztuhy voskovým vláknem (modelová situace).



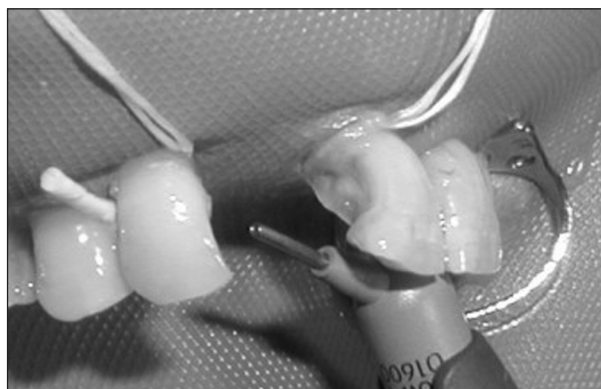
Obr. 3. Odstřížení potřebné délky výztuhy.



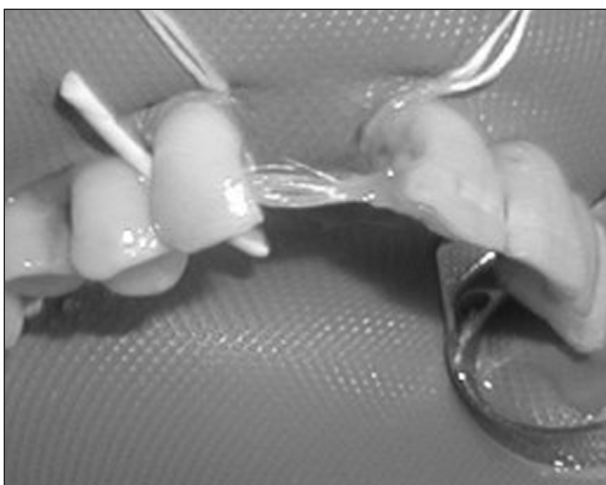
Obr. 4. Leptání (byly preparovány kavity).



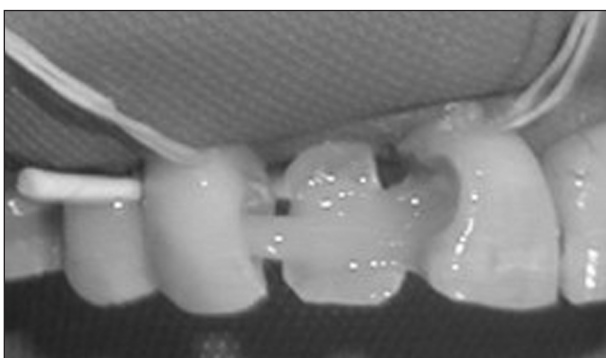Obr. 5. Aplikace vazebného systému.



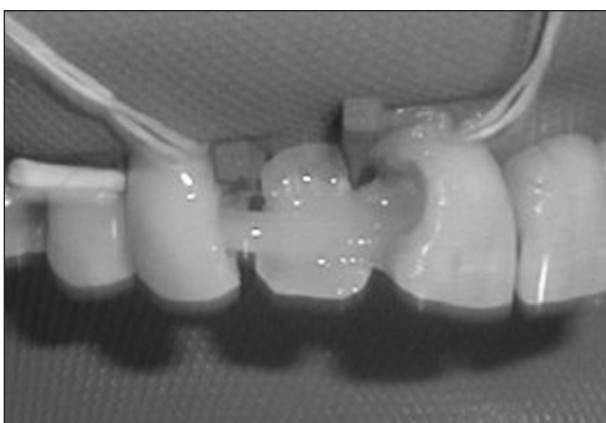
Obr. 6. Aplikace flow materiálu.



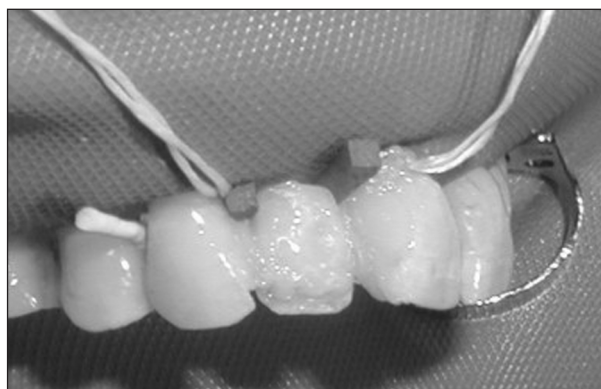Obr. 7. Vlákenná výztuha in situ.



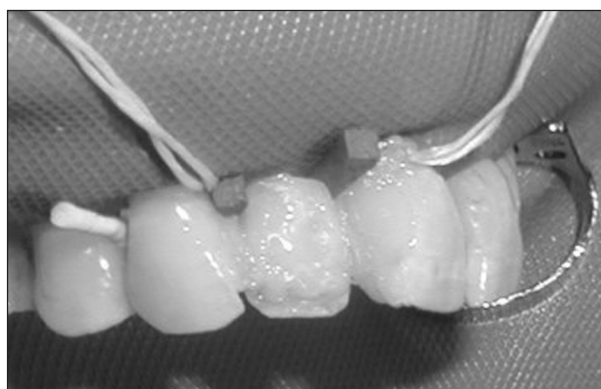
Obr. 8. Vlákenná výztuha s palatinální plochou budoucí rekonstrukce připojenou flow materiálem.



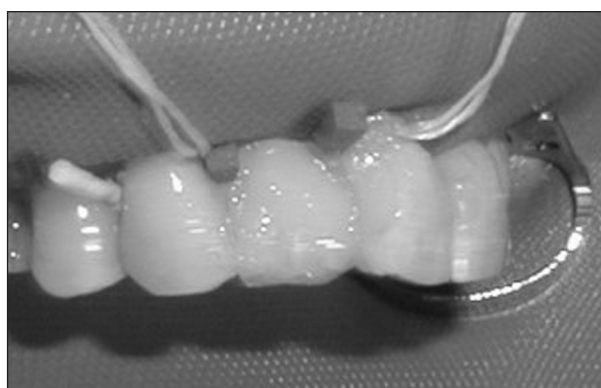
Obr. 9. Zabezpečení mezizubních prostorů klínky.



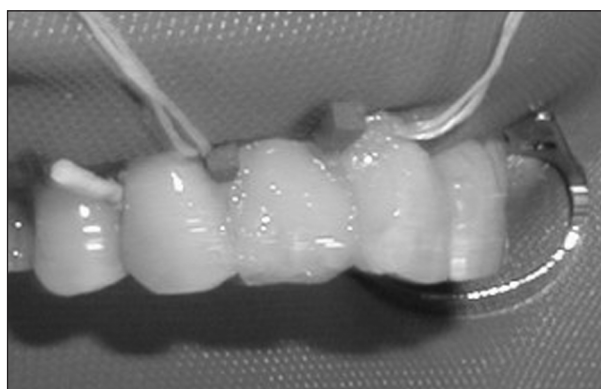
Obr. 10. Vrstvení kompozitu.



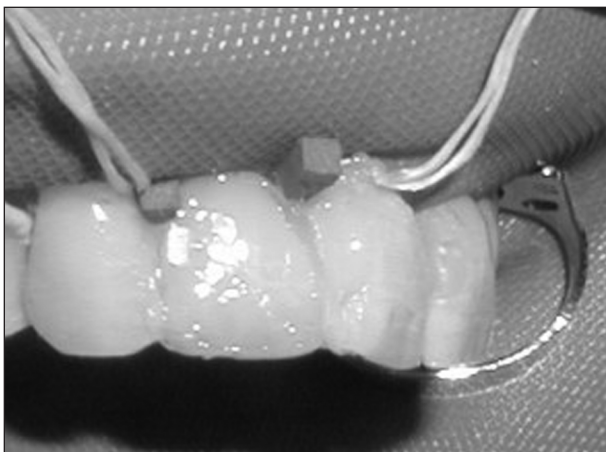
Obr. 11. Vrstvení kompozitu



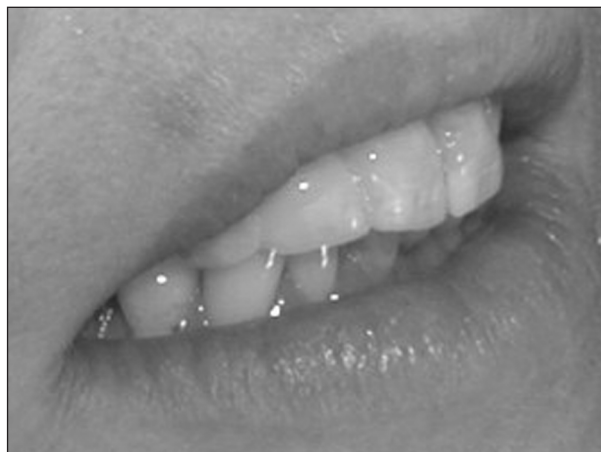Obr. 12. Vrstvení kompozitu.



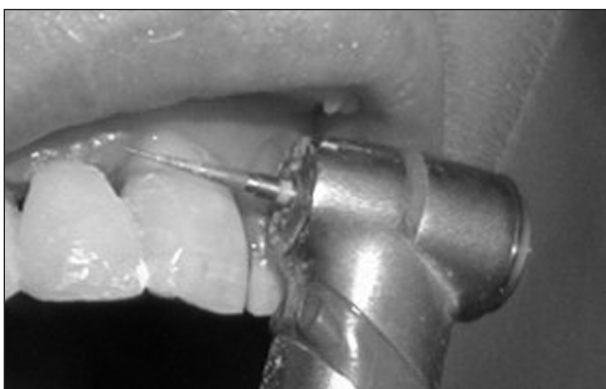Obr. 13. Vrstvení kompozitu.



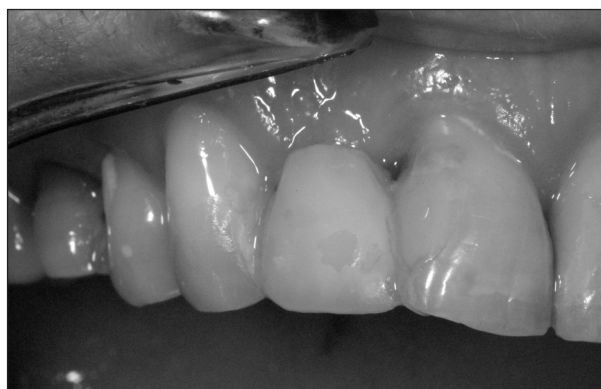Obr. 14. Vrstvení kompozitu.



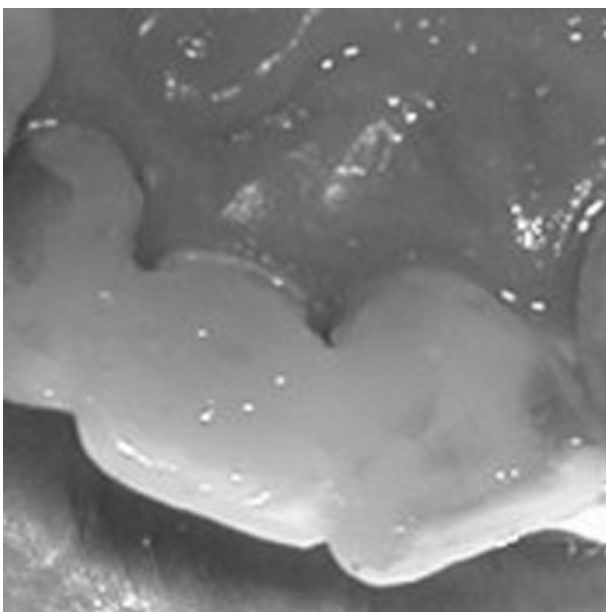
Obr. 17. Hotová rekonstrukce.



Obr. 15. Opracování rekonstrukce.



Obr. 18. Stav po 6 měsících.



Obr. 16. Pohled z palatinální strany.

DISKUSE

Klinickým sledováním vláknových kompozitů se zabývalo více autorů. Altieri a spol. [1, 2] se zaměřili na postranní úsek chrupu. 50 % náhrad mělo životnost delší než 2 roky. Uvedenou problematikou se zabýval rovněž Vallitu [20, 22]. Podle tohoto autora byla průměrná trvanlivost takové náhrady 14 měsíců, podle Kaplan Meierova testu byla pravděpodobnost zachování těchto náhrad po dvou letech 93%. Použitím vláknových kompozitů v implantologii se zabýval Eckstrand [3], který vláknové kompozity použil u 25 pacientů ošetřených implantáty. Používal materiál s uhlíkovými vlákny a náhradu aplikoval přímo na implantáty po jejich zavedení. Po 44 měsících bylo ještě 19 můstků in situ, avšak některé z nich vyžadovaly opravu. Uvedení autoři se soustředili zejména na trvanlivost náhrady a jejich adhezi, menší pozornost věnovali hygienickým poměrům a estetice. V námi sledovaném souboru jsme nepozorovali selhání adhezivního spojení mezi konstrukcí z vláknového kompozitu a krycím částicovým kompozitem. Pouze v jednom případě zcela selhalo spojení mezi pilířovým zubem a konstrukcí můstku, a to u jednoho ze dvou pilířů. Tato skutečnost je v souladu s nálezy Jančáře

a Goldberga [4-8, 10 – 14], kteří prokázali, že trvanlivost takové náhrady závisí hlavně na kvalitě adheze k pilířovým zubům.

Většina pacientů našeho souboru měla dobré artikulační poměry. V případě obtížnější situace (hluboký skus, nedostatek místa v okluzi) je zapotřebí preparovat kavity v sousedních zubech. To se dělo v našem souboru celkem v 5 případech. Mezičlen může být modelován z volné ruky nebo může být použit umělý zub určený do protézy nebo individuálně zhotovený. V našem případě jsme pracovali z volné ruky, přičemž palatinální plochu umělého tubu jsme předem vytvrdili a vyleštli.

ZÁVĚR

Vláknové kompozity jsou materiálem vhodným pro přímou aplikaci v případě provizorních náhrad jednoho zubu. Další sledování a zlepšování pracovního postupu je žádoucí.

LITERATURA

1. **Altieri, J. V., Burstone, C. J., Goldberg, A. J., Patel, A. P.:** Longitudinal clinical evaluation of fibre reinforced composite fixed partial dentures: A pilot study. *J. Prosth. Dent.* 71, 1994, s. 17-21.
2. **Altieri, J. V., Goldberg, A. J., Burstone, C. J., Patel, A.:** Fibre reinforced composites, prospective clinical evaluation of single tooth replacements. *AADR Annual Meeting and Exhibition*, March 11 – 15, 1992, Boston, Massachusetts.
3. **Ekstrand, K.:** Experiences of the use of carbon/grafit fibres in implant supported bridges. *The First Symposium on Fibre Reinforced Plastic in Dentistry – Symposium Book of the European Prosthodontic Association*, University of Turku, 1998.
4. **Goldberg, A. J., Burstone, C. J., Hadjiinikotau, I., Jancar, J.:** Screening of matrices and fibers for reinforced thermoplastic intended for dental applications, *J. Biomed. Mater. Res.*, 28, 1994, s. 167-168.
5. **Goldberg, A. J., Freilich, M. A.:** Materials design and clinical experience with fibre composites in dentistry. *The First Symposium on Fibre Reinforced Plastic in Dentistry – Symposium Book of the European Prosthodontic Association*, 1998.
6. **Goldberg, A. J., Burstone, C. J.:** The use of continuous fibre reinforced composite in dentistry. *Dental Materials*, 1992, 8, s. 197-200.
7. **Goldberg, A. J., Burstone, C. J.:** Fibre reinforced composites in dentistry. *J. Dent. Res.*, 70, 1991, s. 345-346.
8. **Goldberg, A. J., Burstone, C. J., Hadjiinikolau, I.:** Hydrolytic stability of continuous fibre reinforced thermoplastics. *J. Dent. Res.*, 71, 1992, s. 313-314.
9. **Isaac, D. H.:** Engineering aspects of fibre reinforced composites. *The First Symposium on Fibre Reinforced Plastic in Dentistry*, University of Turku, Symposium Book of the European Prosthodontic Association, 1998.
10. **Jancar, J., Dibenedetto, A. T., Goldberg, A. J.:** Thermoplastic fibre reinforced composites for dentistry, Part I. *J. Mater. Sci. Mater. In Medicine*, 1994, 4, s. 214-215.
11. **Jancar, J., Dibenedetto, A. T., Goldberg, A. J.:** Thermoplastic fibre reinforced composite for dentistry, Part II. *J. Mater. Sci. Mater. In Medicine*, 1994, 4, s. 215-216.
12. **Jančář, J.:** Dentapreg - nová třída materiálů pro stomatologii. *Progresdent*, 1998, 1, s. 12-16.
13. **Jančář, J., Teplý, A.:** Polymorfní nekovové armování pevných zubních náhrad. *Progresdent*, 1998, 1, s. 38-42.
14. **Jančář, J.:** Dentapregy - nové směry ve vývoji vlákniny vyztužených zubních materiálů pro dlahy, retence a nosné konstrukce adhezivních můstků. *Progresdent*, 2001, 4, s. 36-40.
15. **Patel, A.:** A study on the changes in mechanical properties and structure of fibre reinforced composite wires as a result of the thermoforming. *M.D.S. Thesis*, University of Connecticut Health Center, Farmington, CT, 1989.
16. **Patel, A., Burstone, C. J., Goldberg, A. J.:** Clinical study of fibre reinforced thermoplastic as orthodontic retainers. *IADR General Session and Exhibition*, July 1-4, 1992, Glasgow, Scotland.
17. **Patel, A., Goldberg, A. J., Burstone, C. J.:** Effect of matrix and fibre content on the flexural properties of continuous fibre reinforced thermoplastics. *17 Annual Meeting of the Society for Biomaterials*, May 1-5, Scottsdale, Arizona.
18. **Unterbrink, G.:** Vectris fibre composites system for fixed prosthodontics. *The First Symposium on Fibre Reinforced Plastic in Dentistry – Symposium Book of the European Prosthodontic Association*, University of Turku, 1998.
19. **Vallittu, P. K.:** Experience of the use of glass fibres with multiphase acrylic resin systems. *The First Symposium on Fibre Reinforced Plastic in Dentistry - Symposium Book of the European Prosthodontic Association*, University of Turku, 1998.
20. **Vallittu, P. K.:** Glass fibre reinforced dental bridge used instead of a gold bridge, Case report. *Nordmanin Kirjapaino*, Frossa, 1999.
21. **Vallittu, P. K.:** Flexural properties of acrylic resin polymers reinforced with unidirectional and woven glass fibres. *J. Prosthet. Dent.*, 81, 1999, s. 318-326.
22. **Vallittu, P. K.:** Resin bonded, glass fibre reinforced composite fixed partial dentures: A clinical study. *J. Prosthet. Dent.*, 81, 2000, s. 413-417.

Práce vychází z projektu MŠMT Stomatologické výzkumné centrum IM0528.

*Doc. MUDr. Lenka Roubalíková, Ph.D.
Stomatologická klinika LF MU a FN u sv. Anny
Vinařská 6
603 00 Brno*