

# Co je to silikonová matrice?

*Roubalíková L.*

Stomatologická klinika LF MU a FN u sv. Anny, Brno,  
přednosta prof. MUDr. J. Vaněk, CSc.

## Souhrn

Na sérii obrázků autorka podává vysvětlení účelu a způsobu použití silikonové matrice při rekonstrukci podstatné části zubní korunky.

**Klíčová slova:** silikonová matrice - stratifikace kompozitů

## Roubalíková L.: What is the Silicon Matrix?

**Summary:** In a series of pictures the author presents explanation of the purpose and mode of usage of silicon matrix reconstruction of a substantial part of tooth crown.

**Key words:** silicon matrix - stratification of composites

*Prakt. zub. Léč. , 55, 2007, č. 1, s. 16–18.*

Při přímých rekonstrukcích zubní korunky kompozity jsou důležitá dvě hlediska: Tvarová modelace rekonstrukce a správné vrstvení materiálu s ohledem na jeho dobré vytvrzení a estetický efekt. Pro tvar má zásadní význam lokalizace palatinální plochy a incizální hrany. K tomu slouží tzv. silikonová matrice. Pracujeme následujícím způsobem:

1. Pořídíme alginátový otisk výchozí situace, zhotovíme sádrový model.
2. Na modelu vytvoříme voskový přetvar budoucí rekonstrukce (wax up).
3. Tuto situaci otiskneme do silikonového tmele z volné ruky.
4. Otisk skalpelem rozřízneme přesně v místě incizálních hran.
5. Palatinální část otisku adaptujeme v dutině ústní tak, aby přesně nasedala na palatinální plochy. Pracujeme –li s kofferdamem, pak adaptujeme matrici po jeho nasazení.

6. Po adhezivní přípravě zubních tkání (leptání, oplachu, sušení a aplikaci adhezivního systému) nanese malé množství vybraného sklovinného odstínu kompozitu na silikonovou matrici – a rozestřeme štětečkem.

7. Matrici pak přitiskneme k zubu a pomocí štětečku kompozit přiadaptujeme a vytvrdíme.

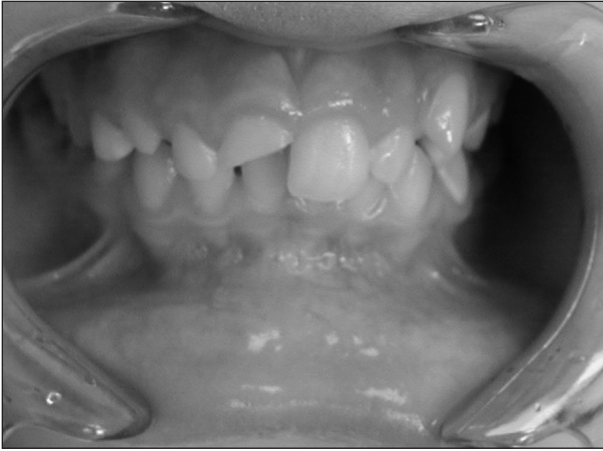8. Sejmeme matrici a palatinální plato je hotové. Podle potřeby je můžeme jemným obrusem upravit.

9. Aproximální prostory zajistíme pásky a klínky.

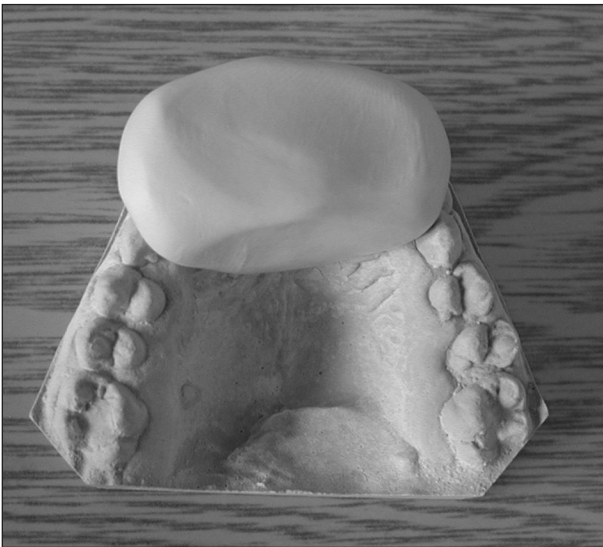10. Běžným způsobem stratifikujeme kompozit.

Pracovní postup lze modifikovat také tak, že tvarově zub dostavíme přímo v ústech, pak otiskneme silikonovým tmelem a postupujeme analogicky. Dostavbu v ústech zhotovujeme obvykle z kompozitu (obvykle zbytku, na barvě nezáleží a v této fázi neleptáme). Takový postup se někdy nazývá composite up.

## OBRAZOVÁ PŘÍLOHA



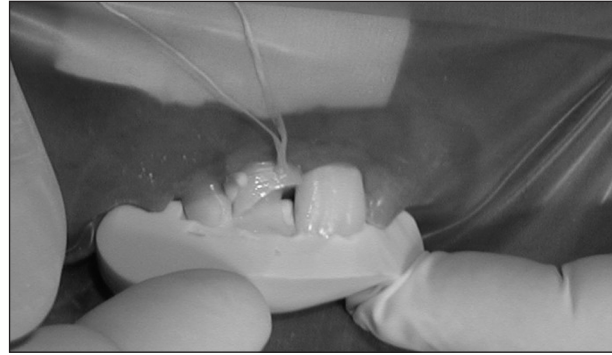Obr. 1. Výchozí stav (fraktura zubu, zub je endodonticky ošetřen).



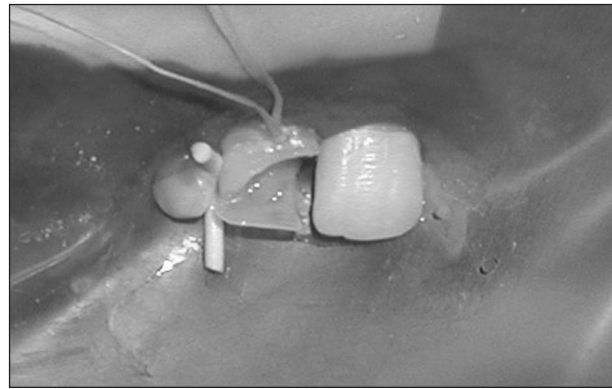
Obr. 2. Otisk voskového přetvaru rekonstrukce do silikonového tmelu na sádrovém modelu.



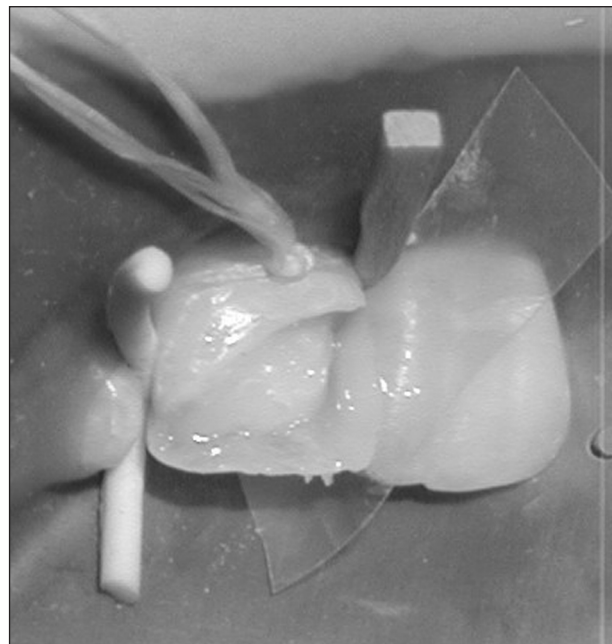
Obr. 3. Rozříznutý otisk a model s voskovým předtvarem.



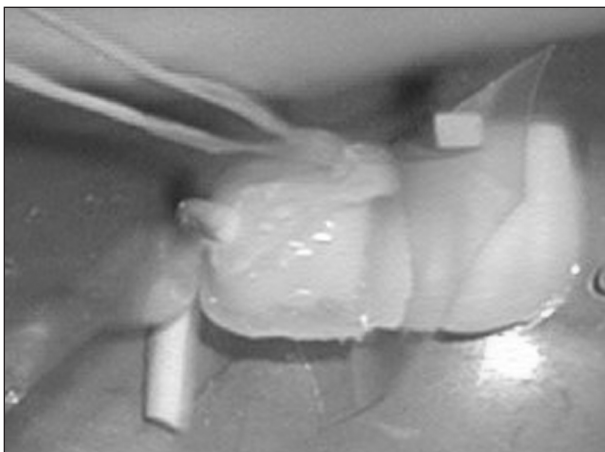
Obr. 4. Silikonová matrice s první vrstvou kompozitu in situ.



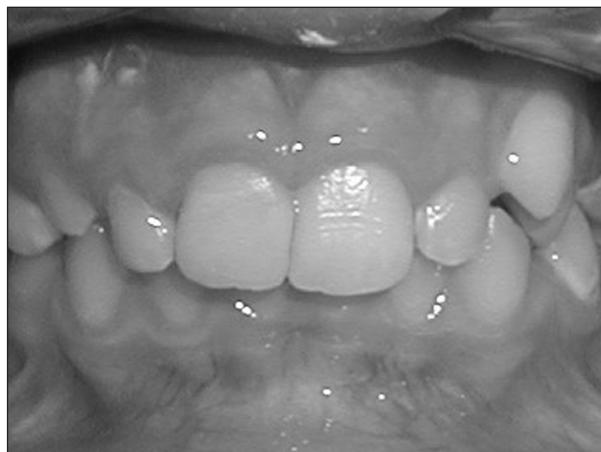Obr. 5. Palatinální část rekonstrukce.



Obr. 6. Aproximální prostor zajištěn páskou a klínkem, modelace proximální stěny, stratifikace kompozitu.



Obr. 7. Pokračující stratifikace kompozitu.



Obr. 8. Hotová rekonstrukce.

*Doc. MUDr. Lenka Roubalíková, Ph.D.  
Stomatologická klinika LF MU a FN u sv. Anny  
Vinařská 6  
603 00 Brno*

## ZPRÁVA

### Kongres World Clinical Laser Institute ve Vídni

Ve dnech 28. a 29. října 2006 jsem se zúčastnila kongresu WCLI (World Clinical Laser Institute) ve Vídni. Kongres byl zaměřen na aplikaci laserů ve stomatologii. Diskutovanými oblastmi byly parodontologie, orální chirurgie, endodoncie, preparace tvrdých zubních tkání, estetická stomatologie, prevence, pedostomatologie, implantologie, laser bonding, novinky ve výzkumu a nízkoenergetická laserová stimulace – foto biomodulace.

Hlavními přednášejícími byli prof. Andreas Moritz (univerzita Vídeň, Rakousko), Dr. Frank Schwarz (univerzita Düsseldorf, Německo), Dr. Elena Moll (praxe Florencie, Itálie), Dr. Joseph Arnabat (univerzita Barcelona, Španělsko), Dr. Mark Colonna a Dr. Robert Miller (oba Del Ray Beach, Florida, USA) a Dr. Jong-Jin Suh (Korea). Kromě toho odeznělo 25 přednášek od odborníků z Evropy i Asie. Většina přednášek měla výbornou úroveň obsahovou i formální. Přednášky prof. Moritze a Dr. Colonna přinesly nové poznatky týkající se preparace tvrdých zubních tkání, endodoncie a mukogingivální chirurgie. Byly jasně vymezeny potřebné energie, časy, význam postavení a pohybu hrotů vzhledem k efektu v zubních tkáních. Byla diskutována otázka adhezivní přípravy skloviny a dentinu a kombinace s klasickou leptací technikou, což má bezprostřední vztah k problematice našeho

výzkumu o adhezi kompozitů částicových i vláknových. Důležitá byla také orientace v jednotlivých koncovkách a jejich správném nasazení. Preparace kořenových kanálků má svá úskalí i kladné stránky. Hlubkový dosah antimikrobiálního působení ER:YSGG laseru umožňuje konzervativní preparaci kořenových kanálků. Tato oblast je velmi blízká další problematice zkoumané v naší působnosti – plnohodnotné alternativě k chemickým dezinficencím v kořenovém kanálku. Také stimulační účinky laseru nejsou zanedbatelné. I lasery z infračervené oblasti spektra mohou urychlit hojení a napomoci regeneraci tkání po parodontologických operacích (laser assisted tissue regeneration). Uplatní se zde efekt laseru na povrchovou aktivitu kořenového cementu, jakož i antimikrobiální efekt. Z výkonů orální chirurgie byly prezentovány především různé techniky sinus lift.

Příjemná atmosféra kongresu byla umocněna rovněž místem konání – kongresovým centrem v Hofburgu v samém centru Vídne.

*Děkuji prof. MUDr. Jiřímu Vaňkovi, CSc., prodekanovi pro obor zubní lékařství LF MU a přednostovi Stomatologické kliniky LF MU a FN u sv. Anny v Brně, za možnost účasti na tomto kongresu.*

*Doc. MUDr. Lenka Roubalíková, Ph.D.*