

Artralgie čelistního kloubu

(Kazuistické sdělení)

Fikáčková H.^{1,2}, Dostálová T.³, Vošická R.³, Peterová V.⁴, Navrátil L.^{1,5},
Lesák J.⁶

¹Ústav biofyziky a informatiky, 1. FL UK, Praha

²Fakulta tělesné výchovy a sportu,

katedra anatomie a biomechaniky, UK, Praha

³Stomatologická klinika 1. LF UK a VFN, Praha

⁴MR oddělení, Radiodiagnostická klinika, 1. LF UK, Praha

⁵Katedra radiologie a toxikologie, Zdravotně sociální fakulta,
Jihočeská Univerzita, České Budějovice

⁶Ústav teoretické a aplikované mechaniky,
Akademie věd České republiky, Praha

Souhrn

Poruchy čelistního kloubu (TMP) jsou souhrnným označením pro onemocnění spojená s poruchou čelistního kloubu a žvýkacích svalů. Při léčbě TMP je upřednostňována komplexní konzervativní léčba podporující přirozené regenerační schopnosti organismu před ireverzibilní léčbou založenou na modelu ideální biomechaniky čelistního kloubu. Konzervativní léčba spočívá v poučení pacienta o příčinách a projevech TMP, farmakoterapii, fyzikální terapii, léčbě pomocí nákusné dlahy a fyzioterapii. Volba konkrétního způsobu konzervativní léčby by měla směřovat k odstranění příčiny vzniku TMP.

Cílem našeho sdělení je popis léčby pacienta s artralgií TMK spojenou s dislokací kloubního disku.

Na základě klinického vyšetření doplněného o vyšetření magnetickou rezonancí a infračervenou termografií byla indikována komplexní léčba složená z nácivku správného stereotypu otevírání úst, neinvazivní laseroterapie (GaAlAs laser, 4x15 J/cm², 10 terapeutických sezení), zhotovení stabilizační nákusné dlahy a protetického ošetření. Kontrolní vyšetření po ukončení léčby prokázalo výrazné snížení subjektivních obtíží pacienta, vymizení teplotních rozdílů spojovaných se zánětlivým procesem v oblasti čelistního kloubu a repozici dislokovaného kloubního disku při nasazení stabilizační dlahy.

Klíčová slova: bolest čelistního kloubu – neinvazivní laseroterapie – protetika – magnetická rezonance – infračervená termografie

Fikáčková H., Dostálová T., Vošická R., Peterová V., Navrátil L., Lesák J.:
Arthralgia of the Temporomandibular Joint (Case report)

Summary: Temporomandibular joint disorders (TMD) is a collective term for dysfunctions associated with the temporomandibular joint and masticatory muscles. In the therapy of TMD the complex conservative treatment facilitates natural regeneration capabilities of the organism is preferred to irreversible therapy based on ideal biomechanics of the temporomandibular joint (TMJ).

This report describes the complex treatment of TMJ arthralgia by low level laser therapy (GaAlAs diode laser, energy of density 15 J/cm²), physiotherapy, stabilization splint and prosthetic treatment. Treatment results were objectively confirmed by infrared thermography and magnetic resonance examination.

Key words: temporomandibular joint pain – laser pain – laser therapy – prosthetics – magnetic resonance – infrared thermography

Prakt. zub. Lék., roč. 54, 2006, č. 1, s. 9-15.

ÚVOD

Klinická a diagnostická kritéria pro poruchy čelistního kloubu definují artralgií čelistního kloubu jako bolestivost kloubního pouzdra a jeho

synoviální výstelky [3]. Typickým klinickým nálezem u pacientů s artralgií je laterální a posteriorní palpační citlivost čelistního kloubu (TMK), bolest v oblasti TMK v klidu, při maximálním otevření úst a při lateropulzích.

DISLOKACE KLOUBNÍHO DISKU

Ve zdravém temporomandibulárním kloubu má kloubní disk v sagitální rovině bikonkávní tvar a jeho okraj je při maximální interkuspidaci i během otevření úst nad kondylem mandibuly [3, 4] (obr. 1). Stav, kdy se disk nenachází v popsaném postavení, se nazývá dislokací kloubního disku [3, 9, 10]. Nejčastěji se jedná o dislokaci disku směrem dopředu. U této dislokace je zadní okraj disku před kondylem mandibuly, který neartikuluje s kloubním diskem, ale naléhá na retrodiskální tkáň (obr. 2). Dislokace kloubního disku dělíme na s repozicí a bez repozice [3].

U dislokace disku s repozicí je kloubní disk uložen před kondylem mandibuly při zavřených ústech, avšak během otevírání úst se dostává do fyziologického postavení pod zadní okraj kloubního disku, který pak netvoří překážku omezující rozsah pohyblivosti dolní čelisti. Při zavírání úst sklouzává kondylus opět za kloubní disk. Přeskočení zadního okraje disku kondylem mandibuly je spojeno s recipročními zvukovými fenomény (lupnutí, cvaknutí v čelistním kloubu). Pro tyto fenomény je charakteristické, že k nim dochází při otevírání a zavírání úst, vždy v jiné interincizální vzdálenosti, a že vymizí při otevírání úst v protruzi.

Stav, při kterém morfologické změny intrartikulárních tkání znemožňují návrat disku do fyziologického postavení pod kondylus mandibuly, nazýváme dislokace disku bez repozice. Trvalá dislokace kloubního disku se může klinicky projevit omezením pohyblivosti dolní čelisti a současným vymizením zvukových fenoménů [3, 9].

ETIOLOGIE PORUCH ČELISTNÍHO KLOUBU

Od roku 1934, kdy Costen publikoval svoji hypotézu vzniku TMP, byla vytvořena řada dalších teorií, které se snaží objasnit příčinu této poruchy. Podle současné *psychofyziologické* teorie vzniku jsou TMP považovány za multifaktoriální onemocnění, ve kterém hrají důležitou roli překročení individuální adaptační schopnosti čelistního kloubu na akutní nebo chronické přetížení a psychologický profil pacienta [2, 3, 20]. U pacientů s chronickou bolestí způsobenou TMP bývá častěji diagnostikován zvýšený stupeň depresivity a úzkosti a celkově špatná adaptační schopnost na každodenní stres.

Přímá souvislost mezi poruchou okluze a vznikem TMP nebyla dosud jednoznačně prokázána [2, 14, 20]. Vzhledem k adaptační schopnosti TMK nedochází u velké části pacientů s malokluzí ke vzniku TMP. Na druhou stranu,

ztráta opěrné zóny v distálním úseku chrupu může vést k přetížení kloubu a u predisponovaných jedinců ke vzniku TMP [10]. ***Porucha okluze není považována za primární příčinu TMP, ale za faktor, který zhoršuje průběh již vzniklého onemocnění [2, 20].***

DIAGNOSTIKA PORUCH ČELISTNÍHO KLOUBU

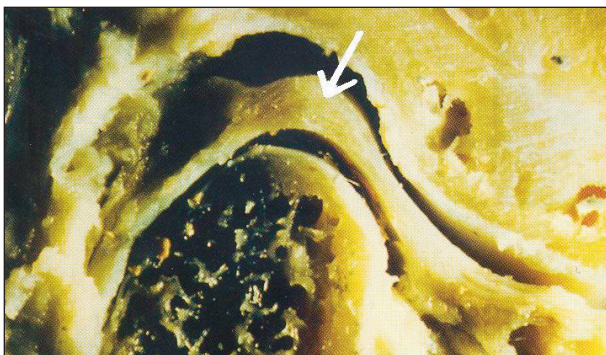Přes diagnostické možnosti zobrazovacích metod jako je rentgenové vyšetření, počítačová tomografie, artroskopie a magnetická rezonance, zůstává základem pro stanovení diagnózy TMP podrobná anamnéza a klinické vyšetření [2, 14].

Magnetická rezonance (MR) je považována za standardní metodu diagnostiky poruch čelistního kloubu způsobených dislokací kloubního disku. MR zobrazuje měkké tkáně kloubu a jeho okolí a podává přesnou informaci o morfologii a umístění kloubního disku. Práce srovnávající přesnost diagnózy MR a peroperačního nálezu uvádí 95% shodu v určení polohy a tvaru kloubního disku a 93% přesnost v popisu histologických změn v TMK [16,17]. Avšak identifikace poruchy polohy kloubního disku vždy neodpovídá závažnosti obtíží udávaných pacientem [8]. Katzberg a kol. [11] popisují nález dislokace kloubního disku u 33 % MR vyšetřených asymptomatických dobrovolníků. Nesrovnalost mezi klinickým nálezem a pacientovým popisem obtíží může být vysvětlena funkčním charakterem TMP a odlišným vnímáním bolesti u jednotlivých pacientů.

Jednou z možností jak zobrazit funkční změny v pohybovém aparátu se zdá být využití infračervené termografie. ***Infračervená termografie*** je neinvazivní diagnostická metoda, která umožňuje znázornit tepelné změny na povrchu vyšetřované oblasti. Podle zahraniční literatury je infračervená termografie vhodnou metodou k diagnostice patologických stavů spojených s poruchou funkce sympatického nervového systému, cévního systému, s poškozením svalových struktur a s lokálními zánětlivými procesy [7, 19]. Studie od autorského kolektivu Gratt a spol. udávají senzitivitu infračervené termografie v diagnostice jednostranné artralgie TMK 87%–92% [7]. Kritériem, který určuje přítomnost artralgie TMK, je rozdíl teplot mezi pravou a levou stranou v oblasti nad tragem větší než 0,3 °C [6, 7].

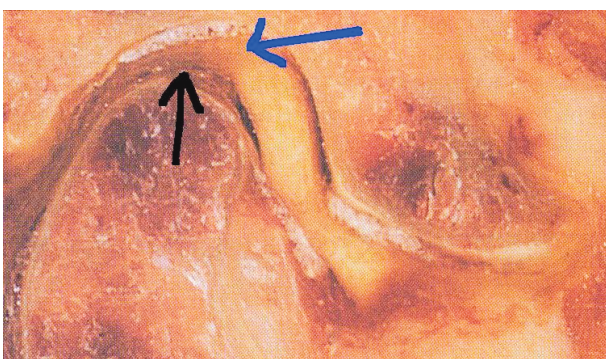
LÉČBA PORUCH ČELISTNÍHO KLOUBU

Na základě Costenovy hypotézy o příčinách vzniku TMP bylo doporučováno ošetření založené

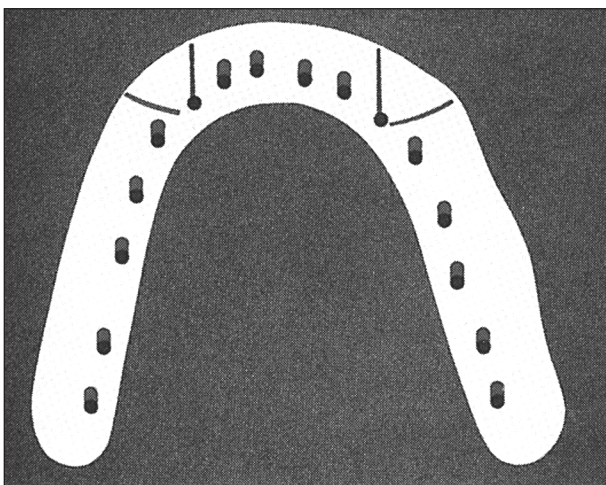


Obr. 1. Fyziologická poloha kloubního disku v čelistním kloubu. Bílá šipka ukazuje na zadní zesílení kloubního disku, které je nad kondylem mandibuly v pozici „12“.

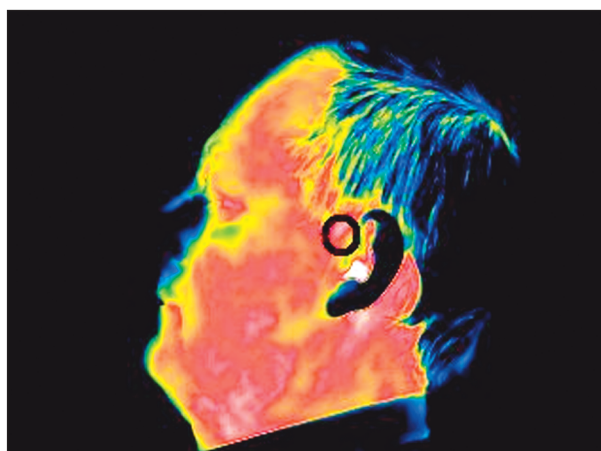
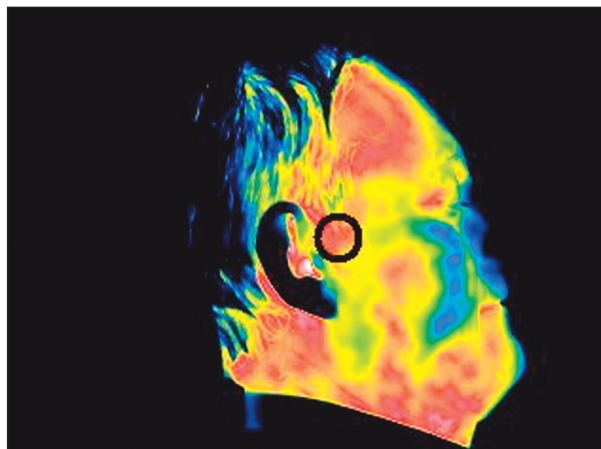
(Převzato z knihy Temporomandibular Joint Dysfunction: A Practitioner's Guide od A. Isberg.)



Obr. 2. Anteriorně dislokovaný kloubní disk. Černá šipka: retrodiskální tkáň, modrá šipka: anteriorně dislokovaný kloubní disk. (Převzato z knihy Temporomandibular Joint Dysfunction: A Practitioner's Guide od A. Isberg.)



Obr. 3. Stabilizační nákusná dlaha. Znázornění bodů kontaktu po artikulaci nákusné dlaha. (Převzato z knihy Behandlung temporomandibulärer funktionstörungen in der Praxis od G.E. Carlsson, T. Magnusson).



Obr. 4. Termografické vyšetření před laseroterapií. Teplotní rozdíl mezi pravým a levým TMK byl 0,5 °C (teplejší vlevo). Černě ohraničená oblast zobrazuje místo sledování teplotních změn.

Obr. 4a: pravá strana. AR01 : max 34,5 °C

Obr. 4b: levá strana. AR01 : max 35,0 °C

na modelu ideální biomechaniky TMK [2, 14]. Nové poznatky o etiologii TMP vedly ke změně terapeutických postupů. Dnes je upřednostňována komplexní konzervativní léčba podporující přirozené regenerační schopnosti organismu před ireverzibilní chirurgickou nebo protetikou léčbou [2, 14, 20]. Klinické studie prokázaly, že účinnost konzervativního ošetření je vyšší, kombinuje-li se více různých léčebných metod [14]. Předpokladem úspěšné terapie TMP je aktivní spolupráce pacienta, který by měl být poučen o příčinách svých obtíží a možnostech jejich řešení. Příznaky TMP často odezní po odstranění vlivů, které se podílí na vzniku TMP a které může pacient svým chováním sám ovlivnit. Pacient by se měl vyvarovat činností, které způsobují opakovanou traumatizaci TMK (otevírání úst do maxima, žvýkání žvýkačky, nesprávný stereotyp otevírání úst).

Fyzikální terapii používáme v léčbě TMP pro její analgetický, myorelaxační, protizánětlivý

a stimulační účinek. Nejčastěji používanými fyzikálními metodami jsou aplikace tepla či chladu na bolestivá místa, elektroléčba, transkutánní elektrická nervová stimulace, neinvazivní laseroterapie nebo ultrazvuk [1, 2, 13, 20]. Výhodou laseroterapie před jinými metodami fyzikální terapie je snadná aplikace, malá časová náročnost na jednotlivá terapeutická sezení a minimum kontraindikací. Názory na množství aplikované hustoty energie vhodné k léčbě TMP se liší. Zemen a spol. [20] doporučují aplikovat hustotu energie 2–3 J/cm², Smékal a Mašková [15] 2–4 J/cm², Tuner [18] 10 J/cm², Navrátil a spol. [13], 6–8 J na každý ozařovaný bod, Kobayashi a Kubota [12] 20–40 J/cm², Bradley a spol. [1] 100 J/cm².

Ke snížení bolestivosti v oblasti TMK a žvýkacích svalů se používají různé typy nákusných dlah. Nejčastěji používanou dlahou u pacientů s TMP je stabilizační nákusná dlaha [2, 4, 5, 20]. Přesný mechanismus léčebného účinku stabilizační dlahy nebyl dosud vysvětlen, ale předpokládá se, že spočívá ve stabilizaci okluze, odlehčení TMK, odstranění artikulačních překážek, snížení aktivity žvýkacích svalů a placebo efektu [2, 4, 5, 20]. Stabilizační dlaha se většinou zhotovuje na horní čelist tak, aby kryla všechny zuby a její povrch byl hladký. U správně vyartikulované stabilizační dlahy mají v retrudované poloze všechny zuby protilehlé čelisti bodový kontakt s dlahou, přední nákusná plocha umožňuje špičkové vedení při lateropulzích a řezákové vedení při propulzi [2] (obr. 3). Ke zmírnění bolesti TMK a relaxaci žvýkacích svalů se doporučuje nosit stabilizační dlahu přes noc po dobu alespoň tři týdnů [4].

Funkční poruchy čelistního kloubu nejsou ve většině případů indikací k chirurgické nebo protetické léčbě [2, 14, 20]. Chirurgické ošetření volíme u pacientů, kteří dlouhodobě nereagují na konzervativní léčbu, u kterých bolesti nebo omezení funkce dolní čelisti vedou k výraznému zhoršení kvality života a u kterých byla prokázána intraartikulární příčina obtíží, kterou lze chirurgicky odstranit [2, 14, 20]. Protetická léčba TMP je indikována u pacientů, u kterých k porušení kloubních struktur došlo v důsledku nestabilní okluze [2].

KAZUISTIKA

Muž, 59 let, celkově zdrav

Anamnéza:

Na doporučení praktického zubního lékaře byl pacient přijat k ošetření na protetickém oddělení Stomatologické kliniky 1. LF a VFN. Jeho hlavními obtížemi byly časté zvukové fenomény a dlouhodobá bolestivost v oblasti levého TMK, pravděpodobně způsobená poruchou okluze v II. a III.

kvadrantu. Pacient neudával bruxismus ani jiné parafunkce.

Iniciální léčba:

Pacientovi bylo doporučeno neotevírat ústa do maxima, vyvarovat se kousání tvrdé stravy a nežvýkat žvýkačku. Jelikož tříměsíční klidový režim nepřinesl výrazné snížení bolestivosti ani frekvence zvukových fenoménů v levém TMK (L-TMK), byla zahájena protetická sanace nesprávného mezičelistního vztahu. Byla provedena analýza studijních modelů v artikulátoru s přenosem obličejovým obloukem. Pro stabilizaci správného mezičelistního postavení vlevo bylo doporučeno zhotovení dvou kovokeramických můstků v rozsahu 24, 25–27 a 35–37.

V první fázi léčby byl pacientovi sejmuto původní můstek 24, 25–27 z materiálu slitina ušlechtilých kovů – plast s nevybalancovanou okluzí a odevzdán nový provizorní můstek ve stejném rozsahu. Během protetické sanace byla pacientovi zhotovena měkká nákusná dlaha na dolní čelist, kterou pacient nosil během dne i v noci. Přestože v době nošení nákusné dlahy pacient udával vymizení zvukových fenoménů a nižší intenzitu spontánní bolesti v oblasti L-TMK, po ukončení léčby měkkou nákusnou dlahou se pacientovi obtíže (četnost zvukových fenoménů a s nimi spojená bolestivost) vrátily do stejného stavu jako byly před léčbou. Z tohoto důvodu bylo odloženo definitivní protetické ošetření a pacient byl objednan na podrobné kontrolní vyšetření (klinické, magnetická rezonance, termografie).

Kontrolní vyšetření :

Sbj.: Bolestivé zvukové fenomény v L-TMK. Bolest v L-TMK při maximálním otevření úst, dokousnutí a žvýkání potravy.

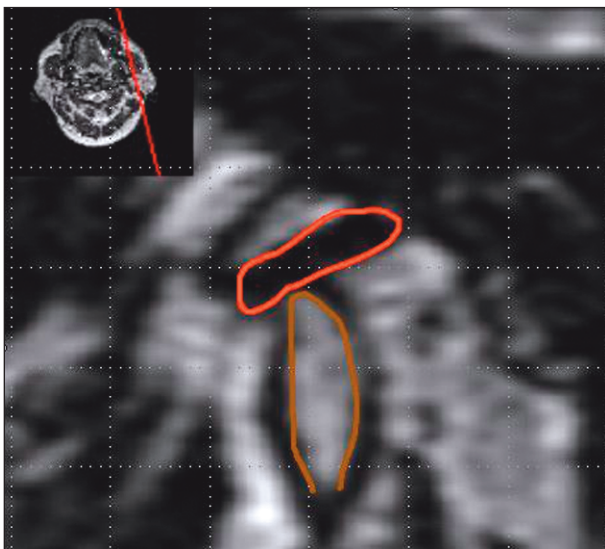
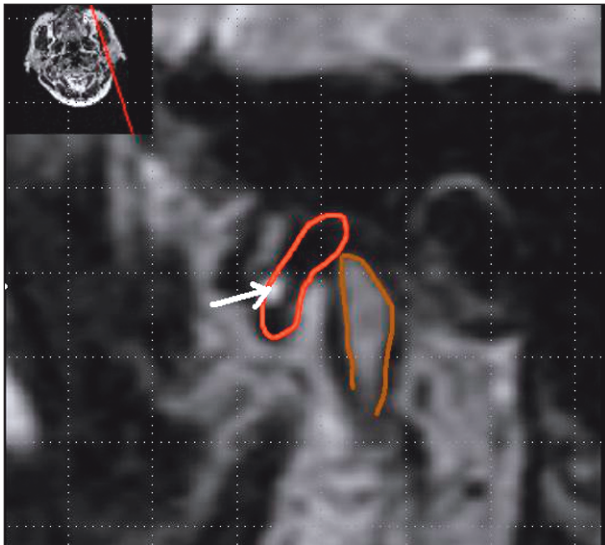
Obj.: Palpační citlivost L-TMK posteriorně (přes zevní zvukovod) a laterálně bez palpační citlivosti žvýkacích svalů. Bolest v L-TMK při lateropulzi vpravo a při maximálním otevření úst. Reciproční zvukový fenomén v L-TMK. Při otvírání úst docházelo k deviaci dolní čelisti doprava. Uchýlení dolní čelisti od střední linie bylo spojeno se zvukovým fenoménem v L-TMK. Maximální otevření úst bez bolesti bylo 42 mm, maximální otevření úst s bolestí 45 mm.

Termografické vyšetření: Rozdíl teploty mezi pravou a levou oblastí, spojovanou s teplotními změnami při poruchách čelistního kloubu byl 0,5 °C (obr. 4 a,b).

Magnetická rezonance: Dislokace kloubního disku s repozicí v L-TMK, hydrops v L-TMK (obr. 5 a,b).

Diagnóza:

Artralgie L-TMK způsobená dislokací kloubního disku s repozicí v levém temporomandibulárním kloubu.



Obr 5. Výsledek MR vyšetření – T1 vážený obraz FFE modu:

Zobrazení repozice kloubního během otevírání úst (obr. 5a, b). Hnědou barvou je zvýrazněn kondylus mandibuly, červenou kloubní disk.

Obr. 5a: Zavřená ústa: anteriorně dislokovaný kloubní disk, bílá šipka ukazuje na tekutinu v kloubním pouzdrú.

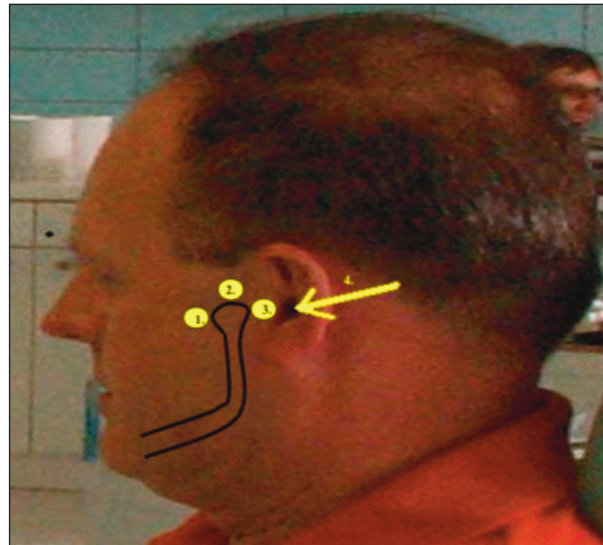
Obr. 5b: Otevřená ústa: Během otevírání úst se kloubní disk dostal do správného postavení vzhledem ke kondylu mandibuly.

Konzervativní léčba:

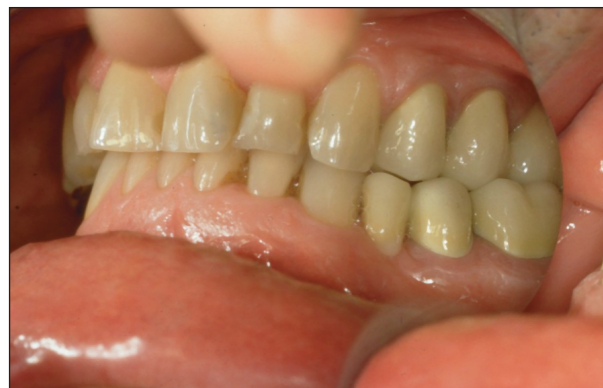1. Návčik symetrického otevírání úst (otevírání v ose).

2. Laseroterapie: – GaAlAs diodový laser o výkonu 400 mW, emitující záření o vlnové délce 830 nm, – kontaktní způsob aplikace při mírně pootevřených ústech za, před a nad hlavičku kloubního výběžku a ozáření TMK přes zevní zvukovod (obr. 6). Aplikovaná hustota energie během jednoho terapeutického sezení: 4x15 J/cm².

3. Stabilizační nákusná dlaha.



Obr. 6. Místa aplikace neinvazivního laseru. Oblast 1: Před kondylus mandibuly, oblast 2: nad kondylus mandibuly, oblast 3: za kondylus mandibuly, 4: osvit kloubního pouzdra přes zevní zvukovod.



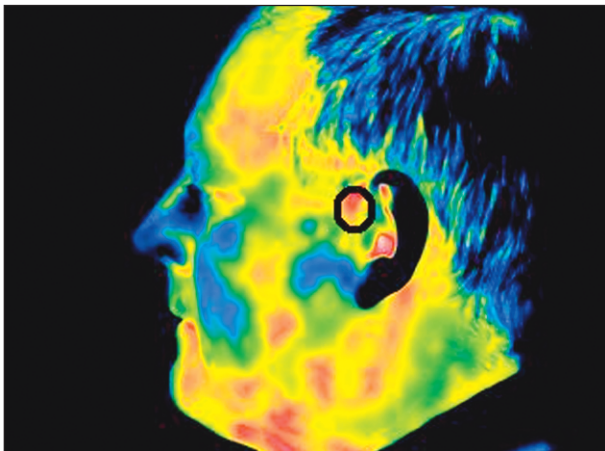
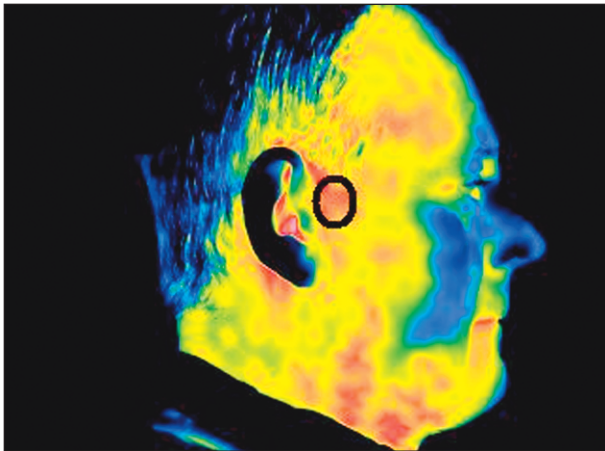
Obr. 7. Protetická sanace. Kovokeramické můstky: Ramanium, Noritake.

4. Dokončení protetické sanace (tab. 1).

Po 6 týdnech cvičení symetrického *otevírání úst* uvedl pacient snížení četnosti zvukových fenoménů v L-TMK. Pro přetrvávající spontánní bolest v oblasti L-TMK bylo cvičení doplněno o léčbu *neinvazivní laseroterapií* (tab. 1). Po dvou aplikacích laseru došlo ke zmírnění spontánní bolestivosti. Po ukončení laseroterapie (celkem 10 aplikací) uvedl pacient 70% snížení bolestivosti a četnosti zvukových fenoménů. Zvukový fenomén byl nej-

Tab. 1. Metodika laseroterapie

Laser	GaAlAs
vlnová délka	830 nm
maximální výkon	400 mW
hustota energie	15 J/cm ²
délka aplikace	11 s
frekvence	kontinuální
počet aplikací	10



Obr. 8. Termografické vyšetření po laseroterapii. Bez výrazné teplotní asymetrie ve sledované oblasti TMK. Černě ohraničená oblast zobrazuje místo sledování teplotních změn.

Obr. 8a: pravá strana AR01 : max 35,4°C

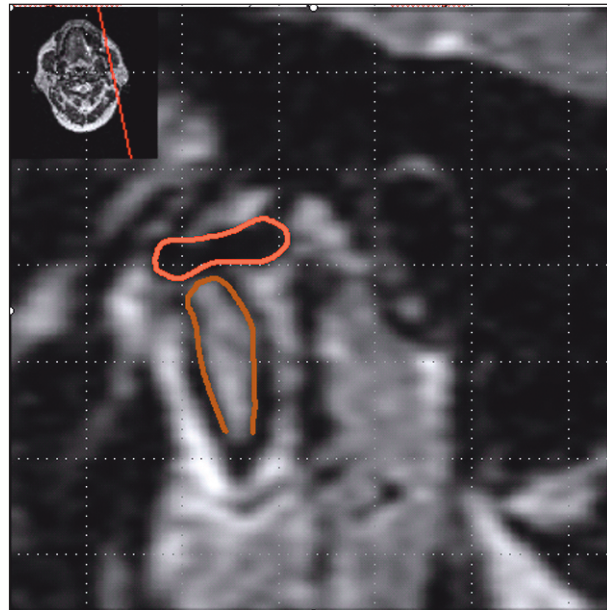
Obr. 8b: levá strana AR01 : max 35,5°C

častěji spojen s prvním otevřením úst. Opakované otevírání úst bylo již bez zvukových fenoménů.

K doléčení přetrvávající bolestivosti při skusu na tvrdé sousto a při maximálním otevření úst byla pacientovi zhotovena *stabilizační dlahy* z tvrdé pryskyřice na horní čelist. *Protetická sanace* byla dokončena nacementováním kovokeramických můstků 24, 25–27 a 35–37 (kobaltová slitina: Remanium-Dentaurum®, keramický, materiál: Noritake-Noritake®) (obr. 7) měsíc po ukončení terapie, kdy pacient při opakovaném kontrolním vyšetření neudával opětovně zhoršení svých obtíží.

Hodnocení léčby:

Subj.: Při hodnocení bolesti podle 100mm vizuální analogové škály (VAS), kde 0 označuje stav bez bolesti a 100 označuje stav nesnesitelné silné bolesti, zaznamenal pacient před laseroterapií hodnotu 20 a po ukončení 1. cyklu laseroterapie hodnotu 5. Během klinického vyšetření neudával pacient palpační citlivost čelistního kloubu ani žvýkacích svalů.



Obr. 9. Výsledek magnetická rezonance při zavřených ústech. Hnědou barvou je zvýrazněn kondylus mandibuly, červenou kloubní disk. Při nasazení stabilizační (tvrdé) nákusné dlahy došlo k repozici kloubního disku do fyziologické polohy.

Termografické vyšetření: Prokázalo vyrovnání teplot ve sledovaných oblastech. Zjištěný rozdíl teplot mezi pravou a levou stranou po laseroterapii byl 0,1°C (obr. 8 a, b).

Magnetická rezonance: Kontrolní MR vyšetření neprokázalo změnu v poloze kloubního disku pokud byl pacient vyšetřován v klidu a bez nákusné dlahy. Avšak v případě, že si pacient před vyšetřením nasadil stabilizační dlahy, MR prokázala repozici kloubního disku do fyziologického postavení při zavřených ústech (obr. 9).

DISKUSE

Příčinou vzniku artralgie TMK byla v tomto klinickém případě pravděpodobně opakovaná traumatizace TMK vyvolaná nesprávným stereotypem otevírání úst, chronickým přetěžováním TMK v důsledku nestabilní okluze a dislokací kloubního disku spojenou s drážděním retrodiskální tkáň. Odlehčení TMK pomocí měkké nákusné dlahy a provizorního protetického ošetření přispělo ke snížení bolestivosti TMK, ale na frekvenci zvukových fenoménů nemělo dlouhodobý vliv. Dlouhodobé snížení frekvence zvukových fenoménů je v tomto klinickém případě prokazatelně spojeno se zlepšením stereotypu otevírání úst. Dočasné vymizení zvukových fenoménů během nošení měkké nákusné dlahy lze považovat za nepřímé potvrzení domněnky, že se na vzniku TMP u tohoto pacienta podílelo porušení

mezičelistních vztahů. Tato domněnka byla potvrzena při kontrolním vyšetření MR, které prokázalo návrat dislokovaného kloubního disku do fyziologického postavení po nasazení tvrdé nákusné stabilizační dlahy.

Analgetický a protizánětlivý účinek laseroterapie lze demonstrovat výrazným snížením bolestivosti L-TMK po druhé aplikaci laseru. Již pět aplikací terapeutického laseru o hustotě energie 15 J/cm² na čtyři výše popsaná místa vedlo ke snížení bolestivosti podle VAS z 20 mm na 5 mm. Léčebný především protizánětlivý účinek laseru byl potvrzen i výsledkem termografického vyšetření. Před léčbou byla teplota v okolí TMK na levé straně vyšší o 0,5 °C. Po léčbě terapeutickým laserem bylo rozložení teplot v okolí pravého a levého TMK symetrické.

ZÁVĚR

Poruchy čelistního kloubu jsou multifaktoriálním onemocněním spojeným s poruchou čelistního kloubu a žvýkacích svalů. Při léčbě TMP je upřednostňována konzervativní léčba před léčbou chirurgickou nebo protetickou. Multifaktoriální charakter vzniku TMP je pravděpodobně důvodem, proč léčba, při které je kombinováno více způsobů konzervativní terapie, je účinnější než monoterapie. Volba konkrétního způsobu konzervativní léčby závisí na předpokládané etiologii TMP a zkušenostech ošetřujícího lékaře. V prezentované kazuistice se při léčbě TMP osvědčila kombinace nácvičku správného stereotypu otevírání úst s protizánětlivým, analgetickým a stimulačním účinkem terapeutického laseru, aplikovaného na přesně definovaná místa v oblasti TMK. Definitivní protetická sanace byla indikována ke stabilizování okluze až po odstranění funkční poruchy TMK.

Poděkování:

Tento článek vznikl za finanční podpory Výzkumného projektu Ministerstva školství, mládeže a sportu České republiky, No. FJ MSM 111100005 a IGA MZ ČR 8112-3.

Rádi bychom poděkovali RNDr. Jitce Hořejšové ze společnosti BTL Beutylne Technology Laser za zapůjčení diodového laseru GaAlAs.

LITERATURA

1. **Bradley, P., Groth, E., Gursoy, B. et al.:** The maxillofacial region: recent research and clinical practice in low intensity level laser therapy. *Lasers in medicine and dentistry*. Simunovic Z. (editor), DTP studio Vitagrad, 2000, s. 385–400.
2. **Carlsson, G. E., Magnusson, T.:** Management of tem-

- poromandibular disorders in the general dental practice. Carlsson GE, Magnusson T. (editor), Quintessence Publishing Co, Inc, 1999, s. 108–129.
3. **Dworkin, S. F., LeResche, L.:** Research diagnostic criteria for temporomandibular disorders: review, criteria, examinations and specifications, criteria. *J. Cranio-mand. Disord. Facial. Oral. Pain*, 1992, 6, s. 301–355.
 4. **Davies, S. J., Gray, R. J. M.:** The pattern of splint usage in the management of two common temporomandibular disorders. Part II: stabilization splint in the treatment of pain dysfunction syndrome. *British Dent. Journal*, 183, 1997, s. 247–251.
 5. **EwaCarin Ekberg:** Treatment of temporomandibular disorders of arthrogenous origin. *Swed Dent Journal*, 1998, Supplement 131.
 6. **Fikačková, H., Meszárošová, M., Jirman, R., Navrátilová, B., Erösová, Z.:** Závěrečná grantová zpráva výzkumného úkolu GA UK1/2001/C/1.LF, 2004.
 7. **Gratt, B. M.:** Clinical application of static area telethermography in dentistry. Bergen, Norway 1998, 255 s.
 8. **Haley, D. P., Schiffman, E. L., Lindgren, B. R., Anderson, Q., Andreassen, K.:** The relationship between clinical and MRI findings in patients with unilateral temporomandibular joint pain. *J. Am. Dent. Assoc.*, 132, 2001, s. 476–481.
 9. **Isberg, A.:** Temporomandibular joint dysfunction: A practitioner's guide. Isis Medical Media Ltd., 2001, 204 s.
 10. **Katzberg, R. W., Bessette, R. W., Tallents, R. H. et al.:** Normal and abnormal temporomandibular joint: MR imaging with surface coil. *Radiology*, 158, 1986, s. 183–189.
 11. **Katzberg, R. W., Westesson, P. L., Tallens, R. H., Drake, C. M.:** Anatomic disorders of the temporomandibular joint disc in asymptomatic subjects. *J. Oral. Maxillofac. Surg.*, 54, 1996, s. 147–153.
 12. **Kobayashi, M., Kubota, J.:** Treatment of TMJ pain with diode laser therapy. *Laser Therapy*, 11, 1999, 1, s. 11–18.
 13. **Navrátil, L. a spol.:** Moderní fototerapie a laseroterapie. MANUS, Praha, 2000, 227 s.
 14. **McNeill, Ch.:** Temporomandibular disorders: Guidelines for classification, assessment, and management Chicago. McNeill Ch. (editor) Quintessence, 1990, s. 11–73.
 15. **Smékal, M., Mašková, M.:** Možnosti využití laserů ve stomatologii (Souborný referát), *Čes.Stomat.*, 91, 1991, 1, s. 57–64.
 16. **Takaku, S.:** A comparison between magnetic resonance imaging and pathologic findings in patients with disk displacement. *J. Oral. Maxillofac. Surg.*, 56, 1998, s. 171–176.
 17. **Takaku, S.:** Correlation of magnetic resonance imaging and surgical findings in patients with temporomandibular joint disorders. *J. Oral. Maxillofac. Surg.*, 53, 1995, s. 1283–1288.
 18. **Tunér, J., Hode, L.:** Laser therapy. Clinical practice and scientific background. Tunér J., Hode L. (editor) Prima Books, Sweden AB, 2002, 570 s.
 19. Special report. Joint Council of State Neurosurgical Societies of American Association of Neurological Surgeons and the Congress of Neurological surgeons. Available at <http://www.thermascan.com>.
 20. **Zemen, J.:** Konzervativní léčba temporomandibulárních poruch. Galén, 1999, 213 s.

MUDr. Hana Fikačková

Ústav biofyziky a informatiky 1. LF UK

Salmovská 2

120 00 Praha 2