

# Diagnostické možnosti u retinovaných zubů s horizontální polohou v blízkosti středního patrového švu

Černochová P.

Stomatologická klinika LF MU a FN u sv. Anny, Brno,  
přednosta prof. MUDr. J. Vaněk, CSc.

## Souhrn

Ve výjimečných případech mohou mít retinované zuby v horní čelisti horizontální polohu a mohou se nacházet v blízkosti středního patrového švu. Takovou polohu můžeme zaznamenat u retinovaných horních stálých špičáků a u přespočetných zubů. Na ortopantomogramu (OPG) se takto umístěné zuby zobrazují zkresleně. Jediným vhodným klasickým rentgenovým snímkem, který zobrazuje tvrdé patro, je okluzní snímek. Nejdokonalejší metodou pro zobrazení retinovaných zubů je výpočetní tomografie (CT). Autorka na třech případech ukazuje, jak zkreslený obraz poskytuje OPG ve srovnání s okluzním snímkem a CT vyšetřením.

**Klíčová slova:** retinovaný zub – horní stálý špičák – přespočetný zub – ortopantomogram – okluzní rentgenový snímek – výpočetní tomografie

Černochová P.:

## Diagnostic Possibilities in Impacted Teeth with Horizontal Position Near to Middle Palate Suture

**Summary:** In exceptional cases the impacted teeth in the upper jaw may occupy position and may be in the neighborhood of the middle palate suture. Such position may be recorded in impacted upper permanent canine teeth and in redundant supernumerary. The orthopantomogram (OPG) shows such teeth in a distorted way. The occlusal radiograph is the only classical X-ray picture, which shows hard palate. Computing tomography (CT) is the most perfect method for imaging of impacted teeth. The author exemplifies in three cases, how distorted picture is provided by OPG in comparison with the occlusal radiograph and CT examination.

**Key words:** impacted tooth – upper permanent canine tooth – superfluous tooth – orthopantomogram – occlusal radiograph – computing tomography

*Prakt. zub. Lék., roč. 53, 2005, č. 5, s. 87–91.*

## ÚVOD

Retence je stav, kdy se zub neprořezal do ústní dutiny po uplynutí období, které je pro jeho prořezání fyziologické. Potenciálně retinovaný zub je takový, který nemá dokončený vývoj kořene, tzn. že by se ještě mohl prořezat. Jeho spontánní prořezání je však málo pravděpodobné z různých důvodů. Například mu v erupci brání nějaká překážka (odontom, přespočetný zub apod.) nebo nedostatek místa v zubním oblouku. Spontánní prořezání nelze také předpokládat u zubů s ektopickou polohou nebo s ektopickým směrem prořezávání. V horní čelisti může být retencí postižen kterýkoliv zub nebo přespočetné zuby. V blízkosti středního patrového švu, resp. v patrovém výběžku horní čelisti, se setkáváme většinou s retinovanými přespočetnými zuby. Ve výjimečných případech jsou ke středu patra orientovány ostatní retinované zuby.

Retenci zuby diagnostikujeme na základě nálezů klinických a radiologických vyšetření. Klinické metody ukáží nepřítomnost určitého zuby v zubním oblouku. V některých případech zaznamenáme hmatné vyklenutí na neobvyklém místě čelisti. Poté, co klinicky usuzujeme na poruchu prořezávání zuby, volíme vhodný způsob radiologického vyšetření.

Jako rentgenový (RTG) snímek první volby bývá nejčastěji zhotovován ortopantomogram (OPG) [1]. Na tomto přehledném snímku obou čelistí přesně určíme počet prořezaných a neprořezaných zubů. U neprořezaných zubů hodnotíme jejich polohu a směr prořezávání. Velkými nevýhodami OPG jsou nejednotné zvětšení a geometrické zkreslení obrazu [2]. Ty jsou dány vlastním principem snímkování tohoto typu rentgenogramu, kdy kolem hlavy pacienta rotuje kazeta s RTG filmem a na opačné straně rentgenka. Jednotlivé zuby se v závislosti na zakřivení zubního

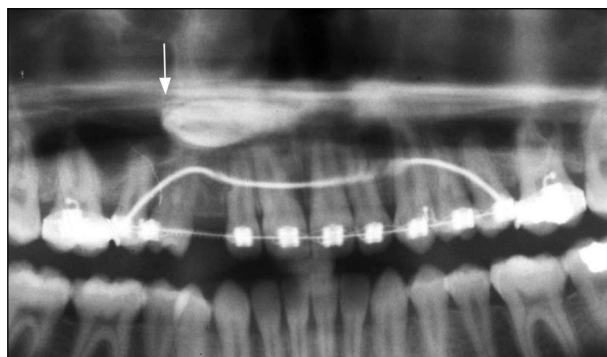
oblouku nacházejí v různých vzdálenostech od RTG filmu. Míra zkreslení závisí také na vzdálenosti zobrazovaného zubu od ohniskové roviny. Z těchto důvodů se horizontálně uložené retinované zuby v blízkosti středního patrového švu zobrazují jako zkreslený stín, jehož tvar neodpovídá danému zubu. Pro zobrazení těchto zubů potřebujeme provést další radiologické vyšetření. Intraorální apikální RTG snímek většinou nezobrazí celý retinovaný zub umístěný na patře. Je to způsobeno jeho malou velikostí a projekčními pravidly, podle kterých se provádí. Z intraorálních RTG snímků je pro zobrazení retinovaných zubů v blízkosti středního patrového švu vhodný okluzní snímek. Při snímkování přidržuje pacient RTG film ve skusu. Tubus RTG přístroje je nastaven tak, že se téměř dotýká hřbetu nosu ve střední čáře obličje a že centrální paprsek dopadá na RTG film pod úhlem 70–75° [3].

Výpočetní tomografie (CT) se považuje za metodu nadřazenou klasickým radiologickým metodám v zobrazování kostních a zubních struktur. Směr axiálních CT řezů při vyšetření horní čelisti je paralelní s průběhem patra. Software spirálních výpočetních tomografů umožňuje vytvářet ze základních dat jednotlivých axiálních řezů trojrozměrné rekonstruované obrazy v libovolně zvolených rovinách. K nejznámějším typům rekonstrukcí patří multiplanární rekonstrukce (MPR), shaded surface display a volume rendering [4].

Cílem tohoto sdělení je ukázat na několika případech diagnostické možnosti zobrazení horizontálně umístěných retinovaných zubů v blízkosti středního patrového švu.

### Případ 1.

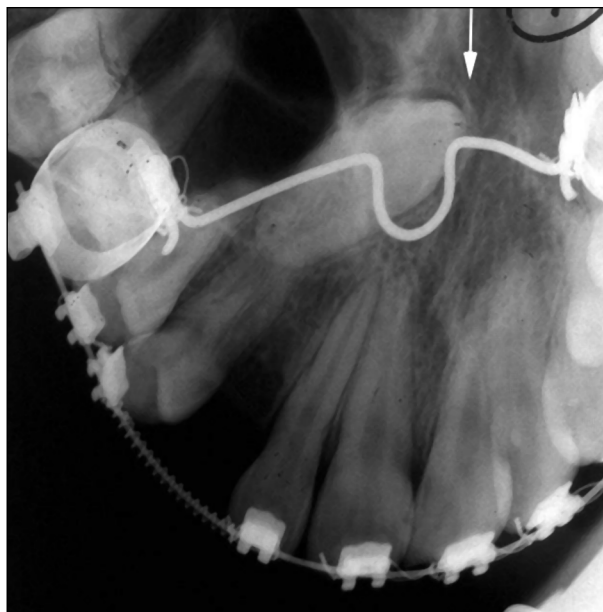
Patnáctiletý pacient s retinovaným horním stálým pravým špičákem byl léčen fixním orto-



**Obr. 1. Detail z OPG – Retinovaný horní stálý pravý špičák má horizontální polohu. Hrot jeho korunky směřuje distálně (bílá šipka).**

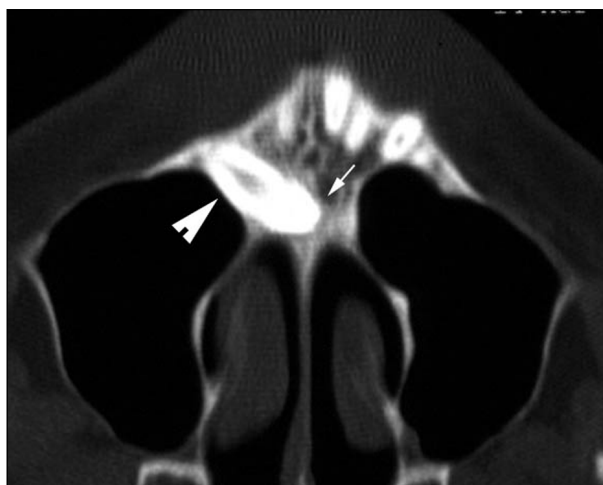
**Fig. 1. A detail of OPG – a impacted upper permanent right canine tooth occupies a horizontal position. The crown cusp apex heads to distal position (white arrow).**

dontickým aparátem. Před chirurgickým výkonem měl zhotoven OPG (obr. 1). Na tomto snímku má retinovaný špičák horizontální polohu. Hrot jeho korunky (bílá šipka na obr. 1) směřuje distálně a dotýká se stěny čelistní dutiny. Hrot kořene se promítá do oblasti mezi kořeny střed-



**Obr. 2. Okluzní RTG snímek – korunka retinovaného stálého špičáku směřuje ke střednímu patrovému švu (bílá šipka).**

**Fig. 2. An occlusal radiograph – the crown of a impacted permanent canine tooth heads to middle palate suture (white arrow).**



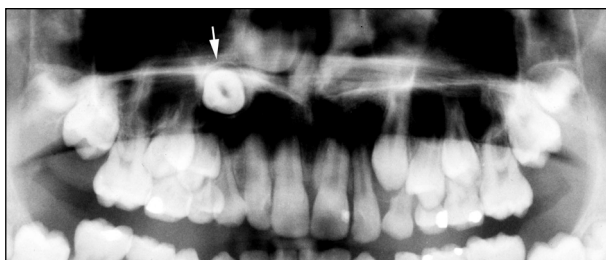
**Obr. 3. Axiální CT řez horní čelisti – korunka retinovaného špičáku přesahuje přes střední patrový šev (bílá šipka). Kořen těsně naléhá na stěnu čelistní dutiny (silná krátká bílá šipka).**

**Fig. 3. Axial CT scan of the upper jaw – the crown of the impacted canine tooth surpasses over the middle palate suture (white arrow). The root tightly leans to the wall of maxillary sinus (thick short white arrow).**

ních řezáků. Na okluzním RTG snímku směřuje korunka retinovaného špičáku ke střednímu patrovému švu nad ohyb transpalatinálního oblouku (bílá šipka na obr. 2). Kořen retinovaného špičáku se nachází v oblasti kořene prvního premoláru. Na axiálním CT řezu horní čelisti přesahuje hrot korunky retinovaného špičáku přes střední patrový šev (bílá šipka na obr. 3). Kořen těsně nasedá na stěnu čelistní dutiny (silná krátká bílá šipka na obr. 3) [5].

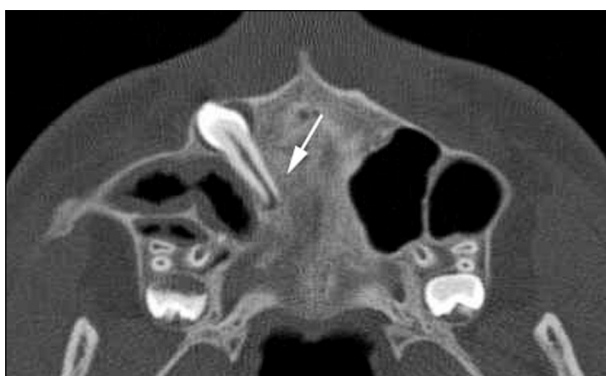### Případ 2.

Třináctiletému pacientovi byl před zahájením ortodontické léčby zhotoven OPG (obr. 4). Horní stálý pravý špičák je zobrazen ve svém příčném průřezu a je umístěn vysoko nad kořeny sousedních zubů pod stínem patra (bílá šipka na obr. 4). Pro přesné zobrazení retinovaného špičáku jsme indikovali CT vyšetření. Na axiálním CT řezu směřuje kořen špičáku ke střednímu patrovému švu (bílá šipka na obr. 5). V MPR obraze zhotoveném v rovině, která prochází podélnou osou retinovaného špičáku, je patrná jeho horizontální poloha v patrovém výběžku horní čelisti (bílá



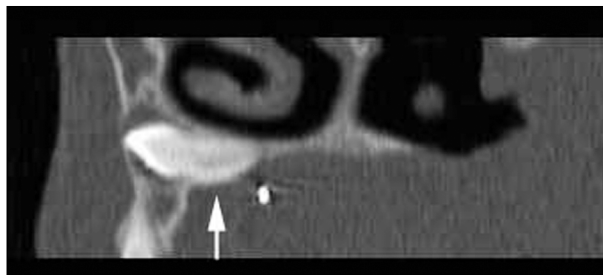
Obr. 4. Detail z OPG – retinovaný horní stálý pravý špičák je zobrazen v příčném průřezu (bílá šipka).

Fig. 4. A detail of OPG – a impacted upper permanent right canine tooth is shown in an oblique section (white arrow).

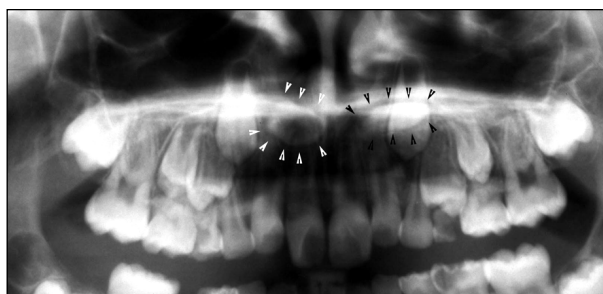


Obr. 5. Axiální CT řez horní čelisti – kořen retinovaného špičáku směřuje ke střednímu patrovému švu (bílá šipka).

Fig. 5. Axial CT scan of the upper jaw – the root of the impacted canine tooth heads to the middle palatal suture (white arrow).

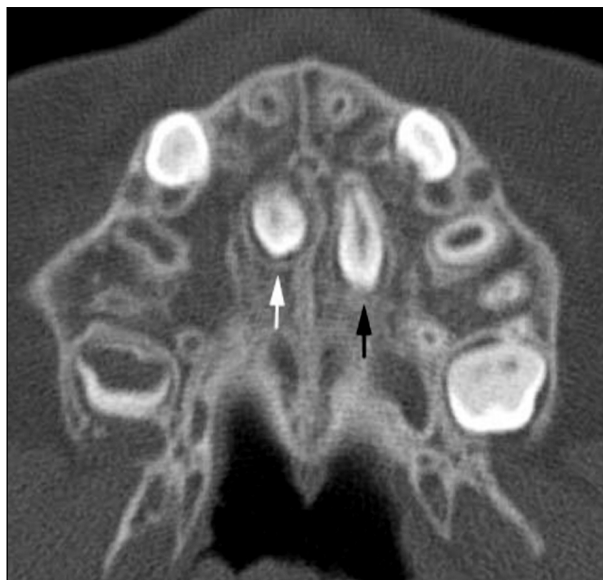

Obr. 6. Multiplanární rekonstrukce (MPR) – retinovaný špičák má horizontální polohu a nachází se v patrovém výběžku horní čelisti (bílá šipka).  
Fig. 6. Multi-planar reconstruction (MPR) – the impacted canine tooth occupies horizontal position and is situated in the palatal process of upper jaw (white arrow).



Obr. 7. Detail z OPG – v krajině kořenů horních řezáků jsou patrné dva stíny nepravidelného tvaru (bílé a černé krátké šipky).

Fig. 7. A detail of OPG – in the region of upper canine tooth there are two shadows of irregular shape (white and black short arrows).



Obr. 8. Axiální CT řez horní čelisti – jeden přespočetný zub se nachází ve středním patrovém švu (bílá šipka) a druhý parasagitálně (černá šipka).

Fig. 8. An axial CT scan of upper jaw – one supernumerary tooth is situated in the middle palatal suture (white arrow) and the other in parasagittal position (black arrow).

šipka na obr. 6). S ohledem na polohu špičáku nepředpokládáme jeho spontánní prožezání, i přestože nemá dokončený vývoj kořene.

### Případ 3.

Na OPG desetiletého pacienta byly v krajině kořenů horních řezáků nalezeny dva stíny nepravidelného tvaru (bílé a černé krátké šipky na obr. 7). Z axiálních CT řezů (obr. 8) je zřejmé, že se jedná o dva přespočetné zuby v patrovém výběžku v úrovni premolárů. Jeden se nachází ve středním patrovém švu (bílá šipka na obr. 8), druhý je umístěn parasagitálně (černá šipka na obr. 8). Je indikována extrakce obou přespočetných zubů.

## DISKUSE

S horizontální polohou retinovaných zubů v horní čelisti se setkáváme spíše výjimečně. Nordenram a Stromberg [6] hodnotili soubor 500 retinovaných horních špičáků. Horizontální polohu zaznamenali u 8 špičáků, což odpovídá výskytu 1,6 %. Retinované špičáky, které mají horizontální polohu a nacházejí se v blízkosti středního patrového švu, jsou jen velmi obtížně ortodonticko-chirurgicky zařaditelné. Spíše u nich indikujeme chirurgické metody léčby – autotransplantaci nebo chirurgickou extrakci [7]. Znalost přesné polohy retinovaného špičáku je pro volbu léčebného postupu nutností.

V patrové klenbě se mohou vyskytovat také retinované přespočetné zuby. Uvádí se, že mohou migrovat, resp. pokračovat v erupčním pohybu [8]. Tak se mohou přemístit do míst, ve kterých jsou obtížněji chirurgicky přístupné. Z tohoto důvodu je indikováno jejich včasné odstranění. Přespočetné zuby většinou nejsou vlivem malé velikosti hmatné. Určení polohy a počtu přespočetných zubů je závislé na radiologickém vyšetření. OPG považují mnozí autoři za nedostačující [3, 9]. Uvedený třetí případ je toho důkazem. Von Arx [9] dokonce doporučuje provádět u všech šestiletých dětí RTG screening – okluzní snímek – pro časnou detekci přespočetných zubů v horní čelisti.

Hlavní nevýhodou všech klasických RTG snímků (OPG, apikální, okluzní atd.) je, že zobrazují prostorové útvary na plochý RTG film. Jsou to snímky sumační. Jednotlivé anatomické struktury zobrazované oblasti se ve výsledném RTG obraze vzájemně překrývají. Při hodnocení klasických RTG snímků nevidíme prostor. Prostorové vnímání vychází z našich anatomických, klinických a projekčních znalostí [10].

CT vyšetření poskytuje zobrazení sledované oblasti v příčném průřezu bez překrývání jednotlivých struktur. Trojrozměrné rekonstruované

obrazy pomáhají získat dokonalou prostorovou informaci o poloze retinovaných zubů a o jejich vztazích k okolním anatomickým strukturám. Toto je zvlášť důležité u retinovaných zubů s horizontální polohou v blízkosti středního patrového švu. Spirální výpočetní tomografie poslední generace umožňují nastavit expoziční parametry tak, aby radiální zátěž pro pacienta byla podobná [11] nebo menší než u panoramatického RTG snímku čelistí [12]. CT vyšetření patří k nákladným vyšetřovacím metodám, proto je zatím nelze doporučit jako rutinní metodu pro diagnostiku retinovaných zubů. U retinovaných zubů v nepříznivých polohách nebo při výskytu jiných komplikací převažuje přínos CT vyšetření nad jeho nevýhodami.

## ZÁVĚR


Ve výjimečných případech mohou mít retinované zuby v horní čelisti horizontální polohu a mohou se nacházet v patrové klenbě v blízkosti středního patrového švu. Zobrazení takto umístěných zubů na OPG je značně zkreslující. Z klasických RTG snímků je vhodný okluzní snímek, který při správném provedení zobrazuje celou oblast tvrdého patra. Jednotlivé struktury se na tomto snímku překrývají a zobrazení není prostorové. Tyto nedostatky odstraňuje výpočetní tomografie (CT). Právě tuto metodu doporučuje autorka pro exaktní diagnostiku retinovaných zubů s horizontální polohou v blízkosti středního patrového švu.

## LITERATURA

1. Černochová, P., Kaňovská, K.: Radiologická diagnostika retinovaného stálého horního špičáku – I. část – Typy rentgenových snímků. *Ortodoncie*, 11, 2002, č. 3, s. 30–39.
2. Lurie, A. G.: Panoramic imaging. In White, S. C., Pharoah, M. J.: *Oral Radiology: Principles and interpretation*. 5th Ed. St. Louis: Mosby, 2004. ISBN 0-323-02001-1.
3. Černochová, P., Kaňovská, K.: Radiologická diagnostika nadpočetných zubů v premaxile. *Quintessenz*, 11, 2002, č. 6, s. 25–29.
4. Černochová, P., Kaňovská, K., Krupa, P.: Aplikace výpočetní tomografie (CT) a multiplanární rekonstrukce (MPR) v případech retinovaných zubů. *Čes. Stomat.*, 102, 2002, č. 3, s. 99–106.
5. Černochová, P., Kaňovská, K., Krupa, P.: Morphology and position of the root apex in impacted maxillary canines. *Scripta Medica (Brno)*, 76, 2003, č. 1, s. 9–20.
6. Nordenram, A., Stromberg, Ch.: Positional variations of the impacted upper canine. *Oral Surg. Oral Med. Oral Pathol.*, 22, 1966, č. 6, s. 711–714.
7. Shapira, Y., Kufinec, M. M.: Unusual intraosseous transmigration of a palatally impacted canine. *Am J Orthod Dentofacial Orthop*, 127, 2005, č. 3, s. 360–363.
8. Sutton, P. R. N.: Tooth eruption and migration theories: Can they account for the presence of a 13,000-year-old mesiodens in the vault of the palate? *Oral Surg. Oral Med. Oral Pathol.*, 59, 1985, s. 252–255.

9. **Von Arx, T.:** Anterior maxillary supernumerary teeth: A clinical and radiographic study. Austr. Dent. J., 37, 1992, č. 3, s. 189–195.
10. **Parma, Č.:** Omyly roentgenované diagnostiky. Čs. Stomat., 36, 1936, č. 12, s. 734–744.
11. **Diederichs, Ch. G., Engelse, W. G. H., Richter, B., Hermann, K. P., Oestmann, J. W.:** Must radiation dose for CT of the maxilla and mandible be higher than that for conventional panoramic radiography? AJNR, 17, 1996, č. 9, s. 1758–1760.
12. **Černochová, P., Krupa, P.:** Radiační dávka RTG a CT vyšetření ve stomatologii. Prakt. zub. Lék., 53, 2005, č. 2, s. 26–29.

*MUDr. Pavlína Černochová, Ph.D.  
Stomatologická klinika LF MU  
a FN u sv. Anny  
Pekařská 53  
656 91 Brno*



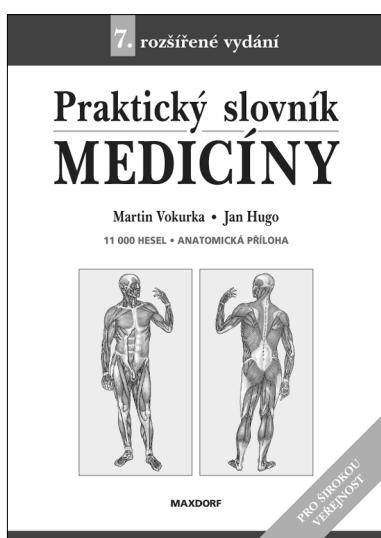
## ANTIMIKROBIÁLNÍ TERAPIE (2. vydání)

*Anna Jedličková*

Od zavedení prvního a dodnes neznámějšího antibiotika – penicilinu – uplynulo více než 50 let. Dnes dosáhl počet běžně užívaných antibiotik několika set a je možné bez nadsázky říci, že lze najít antibiotikum proti každé bakterii. Velký počet dostupných antibiotik však klade před lékaře zvýšené nároky na výběr, neboť užití nesprávného antibiotika přináší značná rizika. Publikace naší přední odbornice v oblasti antimikrobiální terapie klade důraz na praktičnost a rychlou orientaci.

*Vydal Maxdorf v roce 2004, edice Jessenius, formát 110 x 190 mm, váz.  
ISBN 80-85912-63-5, 356 str., cena 395 Kč*

**Objednávku můžete poslat na adresu: Nakladatelské a tiskové středisko ČLS JEP, Sokolská 31, 120 26 Praha 2, fax: 224 266 226  
e-mail: nts@cls.cz**



## PRAKTICKÝ SLOVNÍK MEDICÍNY (7. vydání)

*Martin Vokurka, Jan Hugo a kol.*

Sedmé, další rozšířené vydání úspěšného výkladového slovníku lékařské terminologie. Obsahuje více než 11 000 hesel s velkým počtem příkladů, některá hesla jsou doplněna ilustracemi. Slovník zachycuje aktuální českou lékařskou terminologii ne pouze ve formě vyučované na lékařských fakultách, ale také tak, jak je užívána v každodenní zdravotnické praxi. V tomto duchu obsahuje také řadu hovorových výrazů užívaných zdravotníky, přehled a výklad zkratk užívaných v současné české medicíně aj. Publikace je prvním výkladovým slovníkem lékařských termínů srozumitelným široké veřejnosti u nás.

*Vydal Maxdorf v roce 2004, formát A5, váz.,  
ISBN 80-7345-009-7, 490 str., cena 595 Kč.*

**Objednávku můžete poslat na adresu: Nakladatelské a tiskové středisko ČLS JEP, Sokolská 31, 120 26 Praha 2, fax: 224 266 226, e-mail: nts@cls.cz**