

# Prevalence chronické periodontitidy a frekvence zubů s kořenovou výplní v dospělé české populaci

Závodský P., Bednář P.

Stomatologická klinika LF UK a FN, oddělení záchovné stomatologie a endodoncie, Hradec Králové,  
přednostka doc. MUDr. V. Hubková, CSc.

## Souhrn

V dnešní době je patogeneze chronické periodontitidy (dále jen CP) zevrubně objasněna, což umožňuje její kauzální terapii [1, 2, 3, 5, 6]. Na řádně endodonticky ošetřeném zubu CP vůbec nevznikne. Pokud je již přítomna před ošetřením, po správné endodontické terapii většinou mizí. Ve výjimečných případech je nutný doplňující chirurgický zákrok. Časté náhodné nálezy CP při rentgenovém vyšetření nás vedly k pokusu zjistit, o jak častý problém se jedná. V naší studii jsme se snažili stanovit četnost výskytu CP z panoramatických rentgenových snímků (dále OPG) stávající dokumentace pacientů naší kliniky. Z výsledků usuzujeme na dosavadní stomatologickou péči pacientů, kteří z různých důvodů vyhledali ošetření na našem pracovišti a při vstupním vyšetření jim byl zhotoven ortopantomogram. Hodnotili jsme přítomnost periapikálního projasnění, kořenové výplně a počet intaktních i extrahovaných zubů. Do studie bylo zařazeno 801 OPG snímků, na nichž chybělo 5789 (22,6 %) zubů. Z celkového počtu endodonticky ošetřených zubů (1272) bylo pouze 43,7 % (556) bez periapikálního projasnění. U 492 jedinců (61,4 %) jsme objevili minimálně jednu apikální lézi. Zajímavým zjištěním bylo 28,4 % (106) zubů opatřených kořenovou nástavbou, v jejichž kořenovém kanálku chyběla rentgenoktrastní výplň. Přestože dnes máme dostatek prostředků jak CP diagnostikovat a léčit, z výsledků naší studie se jeví běžná endodontická léčba jako nedostatečná.

**Klíčová slova:** chronická periodontitida – endodoncie – zubní lékařství

## Závodský P., Bednář P.: Prevalence of Apical Periodontitis and Frequency of Root-Filled Teeth in an Adult Czech Population

**Summary:** The pathogenesis of chronic apical periodontitis (CP) is almost clear today. This enables to perform causal therapy [1,2, 3, 5, 6]. Proper root canal treatment and obturation prevent development of CP. If CP is present at the time of treatment, it usually heals up. Additional surgical intervention is required very rarely. CP as a frequent coincidental finding in patients requesting treatment at the Dental Clinic in Hradec Kralove evokes the question of prevalence of CP. Panoramic X-ray films (OPG) from patients examined at the Dental Clinic in Hradec Kralove were used for the purpose of this study. The results illustrate the quality of dental care in patients involved in this study. Overall prevalence of CP, post-endo treatment, sound and missing teeth was recorded. 801 OPG were examined. 5789 (22.6 %) teeth were missing. Only 556 (43.7 %) of 1272 endodontically treated teeth were without CP. In 492 individuals (61.4 %) we have found at least one tooth with CP. In 106 teeth treated with post and core we have not seen any radioopaque root filling in the root canal. Although it is well known how to diagnose and treat CP, results of our study illustrate frequent inadequate endodontic treatment.

**Key words:** chronic apical periodontitis – endodontics – dentistry

*Prakt. zub. Lék., roč. 53, 2005, č. 3, s. 49–56.*

## ÚVOD

Podle současné teorie vzniku a rozvoje CP je periapikální léze reakcí organismu na produkty metabolismu bakterií sídlících v kořenovém kanálku [5]. Na přítomnou infekci reaguje imunitní systém zánětlivou reakcí. Podílí se na ní jak nespecifická, tak specifická složka imunity. Odstraňováním cizorodých produktů, ale i poško-

zených tělu vlastních buněk, vzniká defekt, jehož rentgenový obraz v apikální oblasti zubu hodnotíme jako periapikální projasnění. Pacient subjektivně nepocituje žádné potíže kromě období akutních exacerbací zánětu.

CP je často diagnostikována náhodně při rentgenovém (dále RTG) vyšetření zubů z jiných indikací nebo při RTG vyšetření zubu s její akutně exacerbovanou formou. Na RTG snímku bývá

projasnění okrouhlého nebo oválného tvaru nava-  
zující na periodontální štěrbinu zubu. Klinický  
nález bývá mnohdy chudý. Reakce na testy vita-  
lity jsou negativní. Poklep na zub nezpůsobuje  
bolest. Jediným pro tuto diagnózu specifickým  
nálezem je kromě periapikálního projasnění na  
RTG také ústí píštěle, které ale nebývá vždy pří-  
tomné. Nejčastěji jej můžeme pozorovat na slizni-  
ci alveolárního výběžku, výjimečně i na kůži.

Terapie spočívá v mechanickém odstranění  
infikovaných tkání postiženého zubu a v herme-  
tickém uzávěru kanálku kořenovou výplní. Prin-  
cipem je zabránit rekolonizaci kanálku orální  
mikroflórou. Neméně důležitou roli proti invazi  
mikroorganismů do kořenového systému zubu po  
endodontickém ošetření hraje i kvalitní rekon-  
strukce klinické korunky [1, 2, 3, 5, 6, 7].

Rychlý rozvoj stomatologie v terapeutických  
i diagnostických metodách nám dovoluje vzniklé  
patologické stavy nejen úspěšně léčit, ale také  
včas předcházet jejich vzniku. Uplatňování pre-  
ventivních metod patří k současnému trendu sto-  
matologického ošetření. Selže-li však primární  
i sekundární prevence, je nutné řešit závažnější  
situace, jako jsou záněty dřeně a periodontia.  
Náhodný nález chronické periodontitidy při rent-  
genovém vyšetření je poměrně častý. Vedeni  
touto zkušeností jsme si položili tyto otázky.

1. Zda je CP v naší populaci problémem,
2. pokud ano, tak jak velkým,
- 3 a zda se nám jej daří řešit, či nikoli.

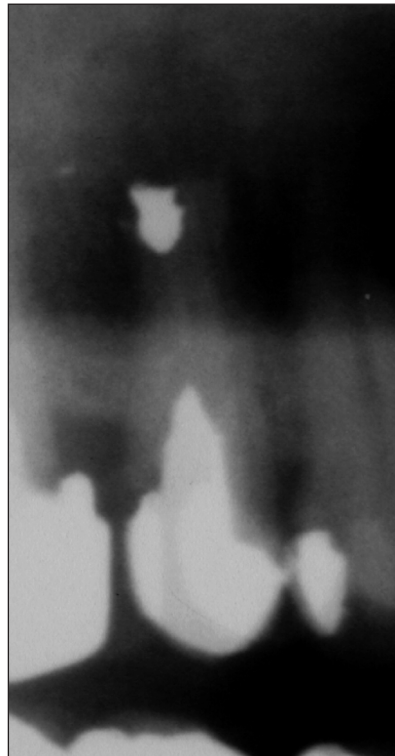
Shrnutím získaných výsledků o četnosti výsky-  
tu CP a kořenové výplně usuzujeme na úroveň  
dosavadní stomatologické péče.

## METODIKA PRÁCE

Jako screeningové vyšetření pro zjištění výskytu  
CP jsme zvolili panoramatické rentgenové snímky  
– ortopantomogramy (OPG). Do studie byly zařaze-  
ny OPG snímky všech pacientů, kteří se dostavili  
na naše pracoviště s žádostí o vyšetření a ošetření  
v letech 1997–2002. Zhotoveny byly z různých indí-  
kací na RTG pracovišti Stomatologické kliniky  
Fakultní nemocnice v Hradci Králové.

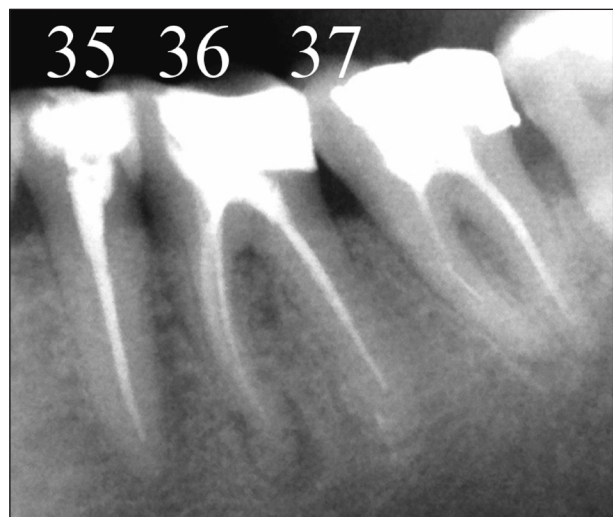
Standardní prosvětlení při hodnocení OPG  
jsme zajistili použitím negatoskopu. Hodnotili  
jsme vždy jeden OPG snímek, který byl zhotoven  
při vstupním vyšetření pacienta. Rentgenogramy  
se smíšeným chrupem, s fixními ortodontickými  
aparáty, se stavy po poranění čelistních kostí,  
s technickými chybami vzniklými při jejich zho-  
tovení a snímky zhotovené mimo rentgenové prac-  
oviště naší kliniky jsme ze studie vyloučili. Cílem  
bylo zjistit četnost výskytu CP a četnost výskytu  
CP v kombinaci s provedeným endodontickým  
ošetřením. Zaznamenávali jsme zuby s kořeno-  
vou výplní, s periapikálním projasněním a s kom-

binací obou stavů. Jelikož se objevily i situace,  
kdy zub byl ošetřen pouze kořenovou nástavbou  
(tzn. bez rentgenkontrastní kořenové výplně, kte-  
rou bychom tam předpokládali), bylo nutné tuto  
okolnost speciálně hodnotit (zub 25 na obr. 1). Ne-  
vždy však byla periapikální oblast na OPG zře-



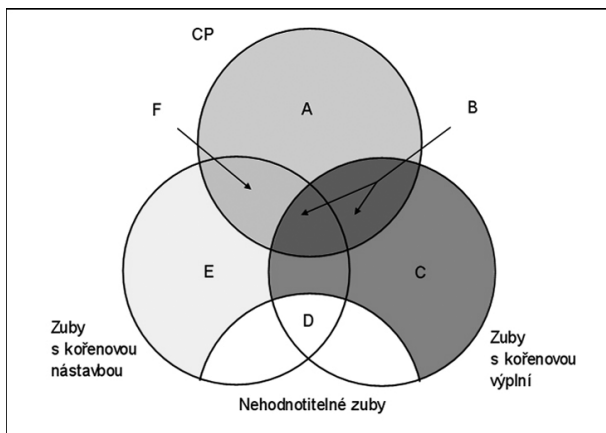
**Obr. 1. Příklad zubu s kořenovou nástavbou a zároveň bez rentgenkontrastní kořenové výplně.**

**Fig. 1. An example of teeth with post and core and simultaneously without radioopaque root filling.**



**Obr. 2. Příklad hodnocených endodonticky ošetřených zubů.**

**Fig. 2. An example of evaluated endodontically treated teeth.**



**Obr. 3. Grafické znázornění skupin hodnocených zubů.**

**Fig. 3. Graphic presentation of the groups of evaluated teeth.**

telná. Zejména v případech, kdy se oblast kořenů zubů překrývala s některými dalšími kostními strukturami lebky, nedala se přítomnost CP potvrdit ani vyloučit. Tyto situace jsme zapsali jako nehodnotitelné. Zajímali nás také počet chybějících a intaktních zubů (obr. 2).

**Tab. 1. Definice jednotlivých hodnocených stavů**

**Tab. 1. Definitions of evaluated situations**

Zub s CP	Zub s rozšířenou periodontální štěrbinou v apikální krajině. Velikost rozšíření přesahuje dvojnásobek šířky periodontální štěrbinu ve zbývajících úsecích hodnoceného zubu.
Zub s kořenovou výplní (obr. 2)	Zub s rentgenokonstrastním materiálem zasahujícím minimálně 1 mm do kořenového kanálku a minimálně v jednom kořenovém kanálku u vícekořenových zubů.
Zub s kořenovou nástavbou (obr. 1)	Za kořenovou nástavbu bylo považováno jakékoli zastínění v koronární části kořenového kanálku odpovídající svým kontrastem kovovému tělesu nahrazující část kořenové výplně.
Zub s nehodnotitelným periapexem	Všechny stavy periapikálních tkání, u kterých nebylo možné jednoznačně určit přítomnost CP.
Intaktní zub	Zub bez známek kariézní léze a bez zastínění odpovídající výplni či fixní protetické práci.

**Tab. 2. Definice hodnocených skupin zubů**

**Tab. 2. Definitions of the evaluated tooth groups**

Množina	
A	Skupina zubů s CP bez kořenové nástavby a bez kořenové výplně.
B	Skupina zubů s CP a kořenovou výplní.
C	Skupina zubů s kořenovou výplní bez CP.
D	Skupina nehodnotitelných zubů.
E	Skupina zubů s kořenovou nástavbou bez kořenové výplně a bez CP.
F	Skupina zubů s kořenovou nástavbou bez kořenové výplně a s CP.

**Tab. 3. Základní charakteristiky souboru podle pohlaví**

**Tab. 3. Basic characteristics of the group according to sex**

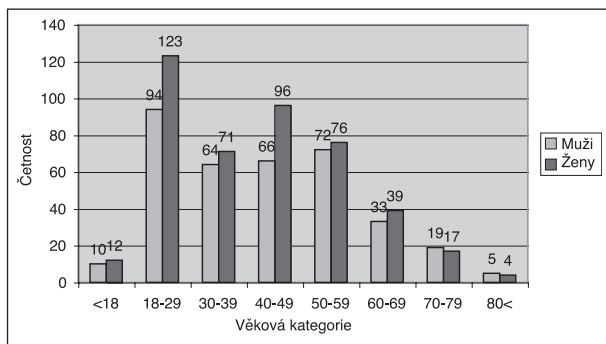
	Počet jedinců (%)	Modus/medián věku	Věkové minimum a maximum	Průměrný počet přítomných zubů
Muži	363 (45,3)	47/43	13–85	24,8
Ženy	438 (54,7)	44/42	15–85	24,7
Celkem	801 (100,0)	44/42	13–85	24,8

Pro lepší přehlednost je možné všechny hodnocené stavy graficky znázornit množinami (obr. 3).

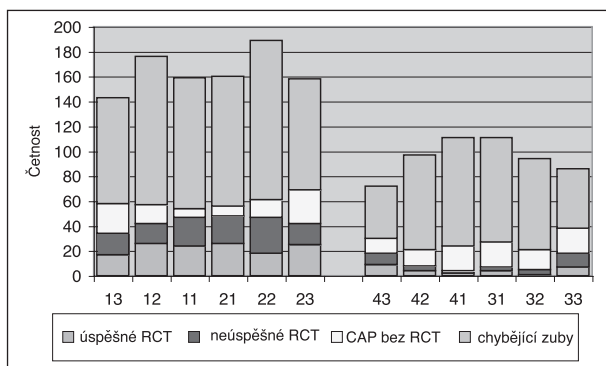
## VÝSLEDKY

Z 868 rentgenogramů jsme 67 snímků do studie nezařadili z výše uvedených důvodů. Soubor čítal 363 (45,3 %) mužů a 438 (54,7 %) žen ve věkovém rozpětí 13–85 let. Distribuce mužů a žen podle věkových skupin prezentuje histogram (obr. 4). Průměrný počet zubů u pacienta byl 24,8 (resp. 24,8 ve skupině mužů a 24,7 ve skupině žen) (tab. 3).

Ze všech zhodnocených zubů bylo nalezeno 1340 (6,8 %) zubů s periapikálními lézemi, 1272 (6,4 %) endodonticky ošetřených zubů a 675 zubů s kořenovou výplní a zároveň i s periapikálním projasněním (3,4 % všech zubů a 53,1 % endodonticky ošetřených). Celkem 5789 zubů v hodnocených chrupu chybělo. Za předpokladu, že kompletní chrup má 32 zubů, chybělo 22,6 %. Nebyly nalezeny statisticky významné rozdíly při porovnání skupiny žen a mužů v četnosti výskytu periapikální léze, kořenové výplně a periapikální léze na zubu s kořenovou výplní (tab. 4). Rovněž nebyl

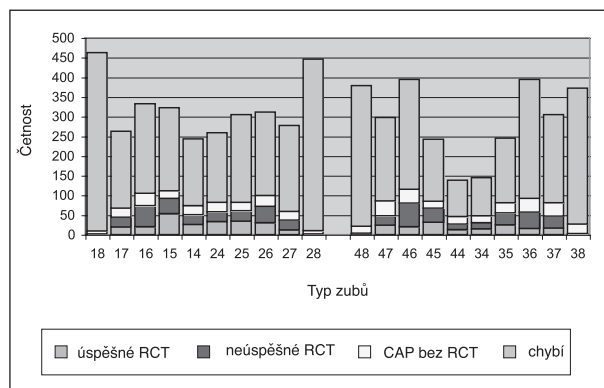


**Obr. 4. Distribuce mužů a žen podle věkových skupin.**  
**Fig. 4. Distribution of men and women according to age groups.**



**Obr. 5. Grafické znázornění poměru extrahovaných zubů, endodonticky ošetřených zubů (RCT) a zubů s CP v laterálním úseku chrupu.**  
**Fig. 5. Graphic representation of the ration of extracted teeth, endodontically treated teeth (RCT) and the teeth with CP in the lateral part of dental arch.**

pozorován statisticky významný rozdíl ve skupině mužů a žen v počtu chybějících zubů ( $p$ -hodnota = 0,589). Hodnoty jsme porovnali Fisherovým přesným testem. Velký rozsah souboru nám umožnil zvolit 1% hladinu významnosti. Získaná data jsou zpracována do grafů podle typu zubu a zvláště pro frontální a laterální úseky (obr. 5, obr. 6). Na 492 snímcích (61,4 % hodnocených OPG) bylo diagnostikováno alespoň jedno periapikální projasnění. Ani zde nebyl zjištěn statisticky významný rozdíl mezi skupinou mužů (61,7 %) a žen (61,2 %), ( $p$ -hodnota = 0,884). Údaje, popisující nálezy ve skupině mužů, žen a v celém souboru jsou přehledně zobrazeny v tabulkách 4 a 5.



**Obr. 6. Grafické znázornění poměru extrahovaných zubů, endodonticky ošetřených zubů (RCT) a zubů s CP ve frontálním úseku chrupu.**  
**Fig. 6. Graphic representation of the ration of extracted teeth, endodontically treated teeth (RCT) and the teeth with CP in the frontal part of dental arch.**

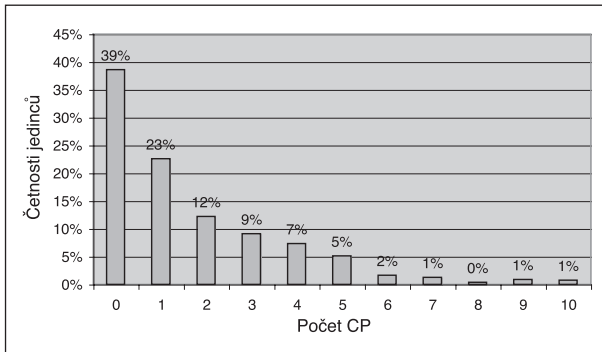
**Tab. 4. Četnost CP, kořenové výplně, zubů s CP i s kořenovou výplní a chybějících zubů v souboru v závislosti na pohlaví**  
**Tab. 4. The frequency of CP, root filling, teeth with CP and root filling and missing teeth in the group in relation to sex**

	Počet zubů s CP (%)	Počet zubů s kořenovou výplní (%)	Počet zubů s CP u zubů s kořenovou výplní (%)	Počet chybějících zubů (% z chrupu o 32 zubech)
Muži	650 (7,2)	596 (6,6)	310 (52,0)	3184 (22,4)
Ženy	690 (6,47)	676 (6,2)	365 (54,0)	3184 (22,7)
Celkem	1340 (6,8)	1272 (6,4)	675 (53,1)	5789 (22,6)

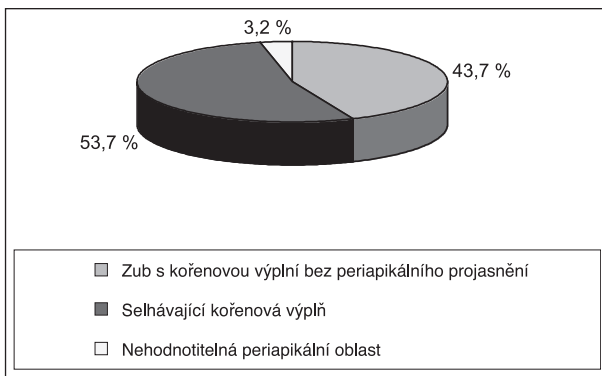
**Tab. 5. Četnost jedinců s minimálně jednou kořenovou výplní, s minimálně jednou CP a s minimálně jedním zubem s kořenovou výplní postiženým CP (rozděleno do skupin podle pohlaví)**  
**Tab. 5. The frequency of individuals with minimally one root filling and minimally one CP and with a minimally one tooth with root filling affected by CP (divided into groups according to sex)**

	Počet jedinců s min. jednou CP (%)	Počet jedinců s min. jednou kořenovou výplní (%) #	Počet jedinců s min. jedním zubem s kořenovou výplní postiženým CP (% z #)
Muži	224 (61,7)	225 (62,0)	167 (74,2)
Ženy	268 (61,2)	272 (62,1)	201 (73,9)
Celkem	492 (61,4)	498 (62,2)	369 (74,1)
Pravděpodobnost výskytu jevu ve skupině mužů a žen (znaménkový test)			
$p$ -hodnota	0,884	1	1

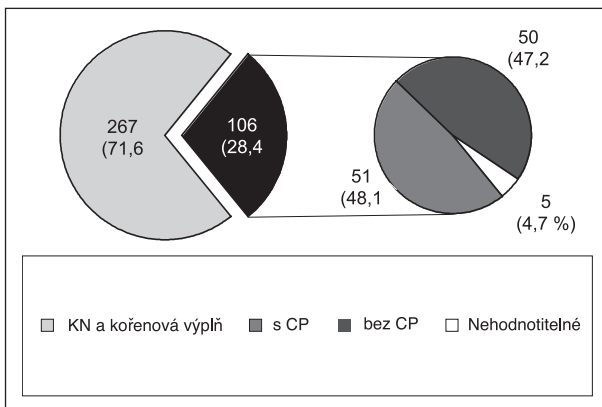
Četnost pacientů ve skupinách vytvořených podle počtu přítomných periapikálních lézí na rentgenogramu zobrazuje histogram (obr. 7). Ze všech endodonticky ošetřených zubů (1272 zubů s kořenovou výplní) byla více než polovina (53,1 % (675 zubů)) s periapikálním projasněním (obr. 8). U 41 zubů s kořenovou výplní (3,2



**Obr. 7. Četnost pacientů sledovaného souboru ve skupinách podle počtu zubů s CP.**  
**Fig. 7. The frequency of patients of the observed cohort in groups according to number of teeth with CP.**



**Obr. 8. Četnost výskytu zubu s CP bez a s kořenovou výplní.**  
**Fig. 8. The frequency of occurrence of teeth with CP with and without root filling.**



**Obr. 9. Výsledky pozorování zubů ošetřených kořenovou nástavbou.**  
**Fig. 9. The results of observation of teeth treated with post and core.**

%) se nedala přítomnost CP potvrdit ani vyloučit.

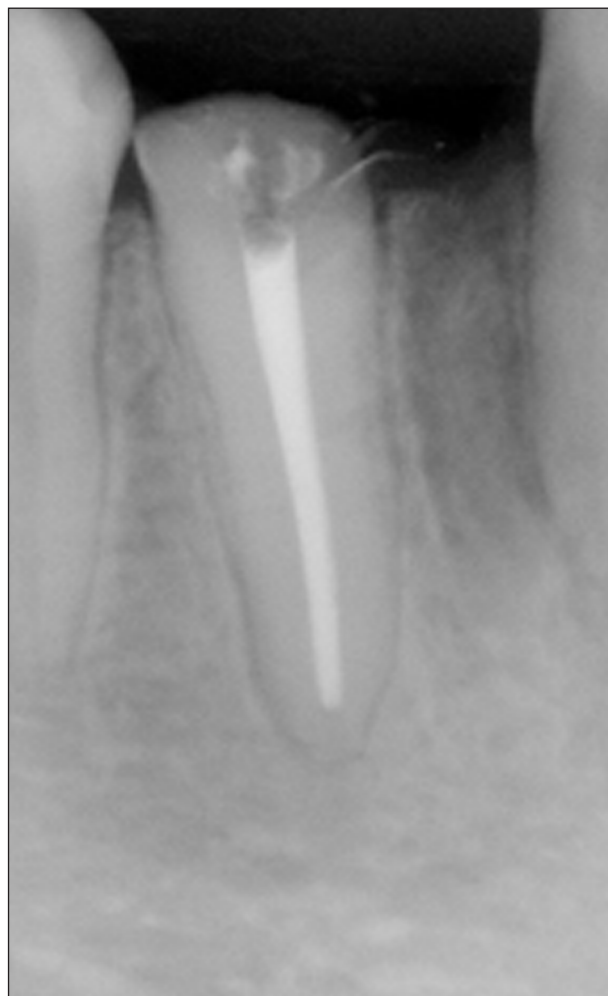Z 373 zubů ošetřených kořenovými nástavbami má rentgenoktrastní kořenovou výplň 267 zubů (71,6 %). Ze zbývajících 106 zubů s kořenovou nástavbou (28,4 %) byla CP pozorována pouze u 51 zubů (48,1 %) a v 5 případech (4,7 %) nebylo možné periapikální projasnění na rentgenogramu prokázat. Data přehledně znázorňuje graf na obrázku 9.

## DISKUSE

V naší studii jsme se pokusili zjistit úroveň stomatologické péče prováděnou v terénních praxích do roku 2002. Zaměřili jsme se na výskyt CP, kořenové výplně a na přítomnost obou stavů u pacientů, kteří byli poprvé vyšetřeni na našem pracovišti v letech 1997–2002. Dále jsme sledovali četnost výplní, kariézních lézí a chybějících zubů. Kritériem zařazení pacienta do sledovaného souboru byl OPG, který byl zhotoven při vstupním vyšetření na kterémkoli oddělení naší kliniky. Jelikož se jednalo o retrospektivní studii, bylo velmi komplikované výběr lépe specifikovat. Proto jsou v souboru zařazení nejen pacienti, kteří hledali celkovou péči o chrup, ale i s doporučením z terénních praxí k vyšetření a ošetření specifického problému specialistou (parodontologem, implantologem, protetikem, endodontistou či dentoalveolárním chirurgem). Do studie jsme nezařadili OPG se smíšeným chrupem a snímky, kde nám v řádném ohodnocení celého chrupu bránily RTG kontrastní materiály (fixní ortodontický aparát, čelistí dlahy) nebo technické chyby vzniklé při zhotovení. Rovněž jsme vyloučili i OPG s traumatickým poškozením čelistních kostí, jelikož tyto ztráty zubů nesouvisejí se standardní stomatologickou péčí. Je zřejmé, že naše výsledky nelze extrapolovat na celou českou populaci. Přesto do určité míry vypovídají o úrovni běžné stomatologické péče v našem regionu.

Vědomi si určitého zkreslení na OPG snímku, jsme za endodonticky ošetřený zub považovali jakýkoli stav, kdy v dřeňové dutině nebo v kořenovém kanálku byla přítomna rentgenoktrastní výplň. Přestože pravidla vzhledu kvalitní kořenové výplně jsou specifikována (rentgenoktrastnost výplňového materiálu kořenové výplně, homogenita RTG obrazu kořenové výplně, vzdálenost od rentgenového hrotu kořene v rozmezí 0,5–3 mm (obr. 10), byli jsme v hodnocení přítomnosti kořenové výplně tolerantní. RTG obraz sice dává určité informace o kvalitě kořenové výplně, ale podstatný je důsledek ošetření. Tím je vznik či vymizení periapikálního projasnění. Cílem nebylo hodnotit kvalitu kořenových výplní, ale přítomnost CP v souvislosti s provedeným endo-

odontickým ošetřením. Pro epidemiologické studie vztahu CP a kořenové výplně je OPG plně dostačujícím vyšetřením [9]. Podle některých autorů je sice senzitivita ve srovnání s apikální projekcí nižší (86–96 % [7]), ale Muhammed a Manson-

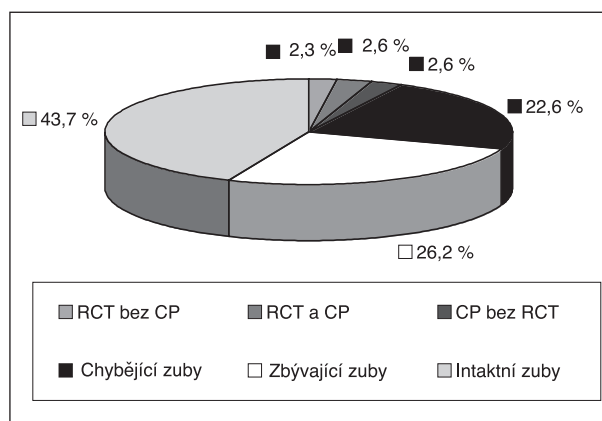


Obr. 10. RTG obraz ideální kořenové výplně.  
Fig. 10. X-ray picture of an ideal root filling.

Hing a kol. [8] nenašli mezi oběma metodami v diagnostice CP významný statistický rozdíl. Pro zhodnocení kvality a stupně rozvoje CP je však intraorální RTG snímek již nezbytný [4].

RTG obraz je jen dvojrozměrný statický obraz třídimenzionálního dynamického procesu. Proto nelze na jeho základě rozhodnout, zda se jedná o rozvíjející se periapikální lézi, nebo je-li defekt ve fázi hojení. Vezmeme-li v úvahu výsledky výzkumu Peterssona a kol. [11] a Hugosona a kol. [12], odpovídá četnost zhojených lézí počtu lézí, které se nově vytvořily. Vzhledem i k nižší senzitivitě OPG snímku v detekci CP můžeme předpokládat, že výsledky jsou ve srovnání s normální populací podhodnocené [7].

Výskyt minimálně jedné CP u 61,4 % pacientů v sledovaném souboru je znepokojivý. Spolu s počtem jedinců s minimálně jedním zubem s kořenovou výplní (61,17 %) a počtem jedinců s minimálně jedním zubem s kořenovou výplní



Obr. 11. Porovnání četnosti extrahovaných zubů k ostatním sledovaným skupinám (RCT – zuby s kořenovou výplní).

Fig. 11. A comparison of the frequency of extracted teeth to other observed groups (RCT – teeth with root filling).

Tab. 6. Srovnání výskytu CP a kořenových výplní mezi studii jiných evropských států

Tab. 6. A comparison of the CP occurrence and tooth fillings among studies of other European countries

Autor	Rok	Typ RTG	Stát	Počet jedinců v souboru	% jedinců do 39 let	Počet zubů v souboru	Průměrný počet zubů na jedince	% zubů s CP	% zubů s kořenovou výplní	% endodonticky ošetřených zubů s CP	% zubů s CP bez kořenové výplně	% jedinců s jednou či více CP
De Moor R. J. G. [7]	2000	OPG	Belgie	206	35,0	4617	22,4	6,6	6,8	40,4	3,8	63,1
Lupi-Pegurier L. [9]	2002	OPG	Francie	344	x	7561	22,0	7,3	18,9	31,5	1,7	x
Jimenez-Pinzon [4]	2004	IO	Španělsko	180	55,5	4453	24,7	4,2	2,1	64,5	2,9	61,1
De Cleen [10]	1993	OPG	Nizozemí	x	x	4196	x	6,0	2,3	39,2	5,2	x
Naše studie	2002	OPG	Česká rep.	801	46,7	25 632	24,8	6,8	6,4	53,1	2,6	61,4

x – nezjištěné údaje, CP – chronická periodontitida

a s CP (74,1 %) poukazují tyto hodnoty na vysokou prevalenci CP i kořenové výplně v souboru. Podle některých autorů lze na základě těchto hodnot říci, že existence CP není pod kontrolou endodontické terapie [4]. Přestože způsoby výběru jedinců se mezi jednotlivými studii různí, výsledky ve srovnání s jinými autory se však až na některé výjimky příliš neliší (tab. 6). Rozdíly mohou být způsobeny dostupností zdravotní péče, způsobem zdravotního pojištění, event. socio-ekonomickými aspekty v jednotlivých evropských státech. Jistě i věková struktura souboru hraje významnou roli. Pravděpodobnost nálezu CP stoupá s narůstajícím věkem pacienta [4]. Rozdělení našich probandů podle věku a pohlaví graficky znázorňuje histogram (obr. 4). 374 jedinců (46,7 %) je ve věku do 39 let, čímž se výrazně nelišíme od ostatních autorů (tab. 6). Jednostranně zešíkmené rozdělení věkových kategorií je obdobné i v souborech De Moora [7], Jiméneze-Pinzóna [4] i De Cleena [10]. Vysvětlením by mohl být vyšší zájem o zubní péči u mladších jedinců než u starší populace.

Ve skupině zubů, u nichž jsme neidentifikovali na rentgenogramech kořenové výplně, přičemž tyto zuby byly ošetřené kořenovými nástavbami (106 zubů – 28,4 % všech zubů ošetřených kořeno-

vými nástavbami), bylo nalezeno 50 zubů (47,2 %) bez CP (obr. 9). V těchto případech se samozřejmě mohlo jednat o kořenové kanálky plněné radiolucenčním materiálem. To se nám ale jeví za málo pravděpodobné, protože nejčastěji používané materiály k plnění kořenových kanálků jsou RTG kontrastní (Adhesor, AH26, Caryosan, Foredent). Druhým možným vysvětlením je nedostatek času k vývinu CP do takové velikosti, aby byly detekovatelná na OPG (obr. 10).

Za předpokladu, že každý člověk by měl mít 32 zubů, téměř jedna čtvrtina (22,6 %, 5789 zubů) jich v souboru chyběla (obr. 11). Četnosti ztrát konkrétních typů zubů jsou zobrazené v grafech (obr. 5, 6) spolu s četnostmi CP a četnostmi kořenových výplní. Pokud třetí moláry do hodnocení nezahrneme, (hodnotíme chrup o 28 zubech) chybí v souboru 18,7 % zubů. Budeme-li pokládat extrakci zubu a přítomnost CP za selhání veškerých preventivních opatření a terapeutických metod, není výsledek stomatologické péče těchto pacientů příliš lichotivý. Veškeré formy prevence zde selhaly téměř u každého druhého ošetřovaného zubu (56,32 % zubů s jakýmkoli ošetřením je extrahovaných nebo má CP). Pokud opět odečteme třetí moláry, procento zubů kde selhala veškerá prevence je 54,7 (podrobně viz tab. 6).

**Tab. 7. Výpočet četnosti selhávajícího ošetření**

**Tab. 7. Calculation of the frequency of failing treatment**

	Skupiny zubů	Počty zubů, včetně třetích molárů	Počty zubů bez třetích molárů
W	Celkem zubů na OPG	25 632	22 428
X	Intaktní zuby (podle OPG)	11 197	10 154
Y	Počet zubů s jakýmkoli ošetřením (výplň, RCT, fixní protetická práce) $Y = W - X$	14 435	12 274
Z	Součet extrahovaných zubů a zubů s CP	7129	5031
	Četnost selhávajícího ošetření ( $Y \times 100/X$ )	56,3 %	54,7 %

## ZÁVĚR

Přestože v dnešní době máme dostatek prostředků k diagnostice a léčbě CP, běžná péče o zub s periapikální lézí se nám zdá být v mnohých případech nedostatečná. Tomu nasvědčují i výsledky této studie, zvláště přihlédneme-li k relativně nízkému věku sledovaných jedinců. Spolu s již výše zmíněnými výsledky je výskyt minimálně jedné periapikální léze u 61,4 % pacientů v sledovaném souboru alarmující. U celkově zdravých jedinců přítomnost CP neznámá žádná velká nebezpečí, avšak u jedinců se závažným celkovým onemocněním může její přítomnost znamenat i vážné ohrožení zdraví. Jelikož v situaci, kdy je nutné vyloučit možné příčiny fokální infekce odontogenního původu, nezbyvá

mnoho času na lege artis konzervativní terapii, jsme nuceni provádět často radikální řešení problému ve smyslu extrakcí zubů s CP i ostatních nevitálních zubů.

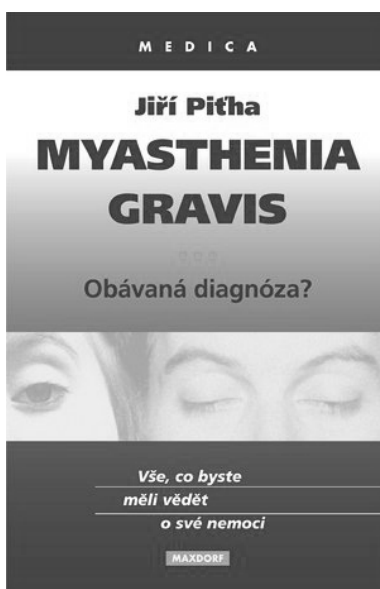## LITERATURA

1. **Beer, R., Baumann, M. A., Kim, S.:** Endodontology. 1st Ed. New York, Thieme Stuttgart, 2000.
2. **Cohen, S., Burns, R. C.:** Pathways of the pulp. 7th ed. Missouri, Mosby, 1998, s. 695–697.
3. **Harty, F. J.:** Endodontic in clinical practice. 3<sup>rd</sup> ed. Oxford, Wright, 1994.
4. **Jiménez-Pinzón, A., Segura-Egea, J. J., Poyato-Ferrera, M., Velasco-Ortega, M., Rios-Santos, J. V.:** Prevalence of apical periodontitis and frequency of root-filled teeth in an adult Spanish population. Int. Endod. J., roč. 37, 2004, s. 167–173.

5. **Ságlová, S., Bednář, P., Černý, D.:** Kauzální terapie chronické periodontitidy. *Prakt. zub. Lék.*, roč. 51, 2003, č. 3, s. 87–98.
6. **Stock, C. J. R., Nehammer, C. F.:** Endodontics in practice. 2<sup>nd</sup> ed. London: British Dental Journal, 1996.
7. **De Moor, R. J. G. et al.:** Periapical health related to the quality of root canal treatment in Belgian population. *Int. Endod. J.*, roč. 33, 2000, s. 113–120.
8. **Muhammed, A. H., Manson-Hing, L. R.:** A comparison of panoramic and intraoral radiographic surveys in evaluating a dental clinic population. *Oral. Surg. Oral. Med. Oral. Path.*, roč. 54, 1982, s. 108–117.
9. **Lupi-Pgurier, L., Bertrand, M. F., Muller-Bolla, M., Rocca, J. P., Bola, M.:** Periapical status, prevalence and quality of endodontic treatment in an adult French population. *Int. Endod. J.*, roč. 35, 2002, s. 690–697.
10. **De Cleen, M. J., Schuurs, A. H., Wesselink, P. R., Wu, M. K.:** Periapical status and prevalence of endodontic treatment in and adult Dutch population. *Int. Endod. J.*, roč. 26, 1993, s. 112–119.
11. **Petersson, K., Hakansson, R., Hakansson, J., Olsson, B., Wennberg, A.:** Follow-up study of endodontic status in an adult Swedish population. *Endod. Dent. Traumatol.*, roč. 7, 1991, s. 221–225.
12. **Hugoson, A., Koch, G., Bergendal, T. et al.:** Oral health of individuals aged 3–80 in Jonkoping, Sweden in 1973, 1983, 1993. *Swedish Dental Journal*, roč. 19, 1995, s. 243–260.

MUDr. Petr Závodský

Stomatologická klinika LF UK a FN  
500 05 Hradec Králové



## MYASTHENIA GRAVIS – OBÁVANÁ DIAGNÓZA?

Vše, co byste měli vědět o své nemoci.

Jiří Piřha

Myasthenia gravis (myastenie) je nervosvalové onemocnění, v jehož důsledku dochází k nadměrné svalové slabosti a unavitelnosti. Onemocnění není příliš časté, není však zcela vzácné. Již před více než 40 lety zjistili odborníci, že onemocnění způsobují patologické protilátky, které zhoršují funkci receptorů na svalové membráně. Tyto receptory prostřednictvím chemické látky acetylcholinu mohou umožnit svalový stah. Onemocnění patří do skupiny nervových chorob, kterým říkáme autoimunitní. Imunitní systém místo toho, aby se zaměřil na likvidaci choroboplodných zárodků a cizorodých látek nedokáže rozpoznat, že acetylcholinové receptory jsou organizmu vlastní a ničí je. Autor vychází ze svých bohatých zkušeností lékaře, který se za dobu své praxe setkal s více než 1000 nemocných a pacientky, která zažila různé fáze onemocnění „na vlastní kůži“. Lékař je konfrontován při stanovení diag-

nózy i v průběhu léčení s celou řadou problémů, o kterých je vhodné nemocného informovat. Publikace se snaží formou otázek a odpovědí objasnit vznik a průběh choroby, způsob stanovení diagnózy, možnosti léčení a další problémy spojené s životosprávou, sociálně právními aspekty apod. Součástí publikace jsou též přílohy, které se věnují rizikovým lékům, dietám, doporučením při pánovaných operacích a vedení porodu. Jsou k dispozici důležité webové adresy, informace pro lékaře při cestách do zahraničí apod. Kniha by měla co možná nejvíce vyčerpávajícím způsobem informovat pacienty, rodinné příslušníky a ošetřující lékaře o podstatě onemocnění tak, aby se těsnější spoluprací nemocného a lékaře podařilo optimalizovat diagnostický a léčebný režim.

Vydal Maxdorf v roce 2004, edice Medica, formát 130 x 200 mm, brož., ISBN 80-7345-027-5, 66 str., cena 145.-Kč.

Objednávku můžete poslat na adresu: Nakladatelské a tiskové středisko ČLS JEP, Sokolská 31, 120 26 Praha 2, fax: 224 266 226, e-mail: nts@cls.cz