

Dentální fokální infekce (Souborný referát)

Závodský P., Bednář P.

Stomatologická klinika LF UK a FN, oddělení zachovné stomatologie
a endodoncie, Hradec Králové,
přednostka doc. MUDr. V. Hubková, CSc.

Souhrn

Dentální fokální infekce je mnohokrát diskutované i zavrhané téma. V současnosti, v době rozvoje diagnostických a terapeutických metod, se opět dostává do popředí zájmu odborné veřejnosti. Cílem této práce je shrnout vývoj a současné názory na téma dentální fokální infekce. Ovlivnění vzdálených tkání a orgánů infekčním zánětem může probíhat třemi základními cestami, a to metastatickou infekcí, metastatickým zánětem a metastatickým poškozením. Nejčastější onemocnění tkání ústní dutiny jsou následky dlouhodobé perzistence bakteriálního povlaku (kariézní destrukce zubů, chronická periodontitida a chronický zánět parodontu). V postupu vyloučení fokální infekce proto nesmí chybět stanovení stupně ústní hygieny a motivace pacienta, včetně praktické instruktáže odstraňování mikrobiálního zubního povlaku.

Klíčová slova: fokální infekce – bakteriemie – endokarditis – antibiotická profylaxe – zubní lékařství

Záborský P., Bednář P.: Focal Infection of Dental Origin – (Review article)

Summary: Theory of focal infection has been the topic discussed and refused many times. Recently, with fast improvement of diagnostic and therapeutic procedures it has become a very popular theme among specialists again. The aim of this article is to review the progress and current opinions of this problem. There are three different ways linking oral infection to secondary diseases. These are metastatic infection, metastatic injury, and metastatic inflammation. The most frequent oral (dental) foci are the consequences of long time persistence of microbial plaque (caries, apical periodontitis, marginal periodontitis). For exclusion of dental focal infection an evaluation of oral hygiene and appropriate motivation of patient with correct instruction in dental hygiene is necessary.

Key words: focal infection – bacteremia – endocarditis – antibiotic prophylaxis – dentistry

Prakt. zub. Léč., roč. 53, 2005, č. 3, s. 57–62.

HISTORICKÝ PŘEHLED

Zprávy o vymizení bolestí kloubů nebo o úpravě zraku po extrakci bolestivého zubu je možné sledovat od dob starého Egypta, Mezopotámie, starého Řecka i Říma. Nejznámější pochází ze 4. století před naším letopočtem od řeckého lékaře Hippokrata a popisuje případ vyléčeného „revmatismu“ extrakcí zubu [24, 16]. Ale i další velikáni starověké medicíny Diocles a Galén se zabývali touto tematikou. Je tedy zřejmé, že vztah orálního a celkového zdraví se prolíná celou historií medicíny.

Rozvoj této problematiky je úzce spjat s objevem mikroskopu (Leeuwenhoek 1683) a s rozvojem mikrobiologie v 19. století (Pasteur, Lister, Koch). Byl to W. D. Miller, spolupracovník R. Kocha, který svou publikací „Lidská ústa jako zdroj infekce“ z roku 1891 upozornil na bakteriální osídlení ústní dutiny jako možný zdroj fokální

infekce [22]. Mezi možné zdroje infekce zařadil kromě úst i tonzily a dělohu. W. Hunter svou prací „Orální sepse jako příčina nemocí“ z roku 1900 soustředil pozornost odborné veřejnosti převážně na infekce v dutině ústní. Mezi možné důsledky „orální sepse“, jak se tato problematika ve své době nazývala, patřila gastritida, tonzilitida, meningitida, otitida, nefritida, osteomyelitida a další. Více než zásadou se stalo doporučení Colyera „než jeden zub infekční, raději žádný“ [24].

První, kdo stanovil definici a nahradil termín orální sepse „fokální infekcí“, byl F. Billings. V roce 1911 definoval „fokus“ jako tkáň infikovanou patogenním organismem. Fokální infekci podmínil existencí fokusu s bakteriálním osídlením a se schopností mikroorganismů diseminovat do přilehlých nebo vzdálených orgánů [24, 16]. Na základě experimentu jeho spolupracovník E. C. Rosenow stanovil termín „selektivní lokali-

zace“, kterým popisoval afinitu streptokoků k určitým predilekčním tkáním (synovie kloubů, srdeční chlopně, uvea) [24, 16]. Artritida, endokarditida, uveitida nebo iridocyklitida patřily mezi mnohé diagnózy, z jejichž vzniku byla fokální infekce podezřívána. Některé byly pozdějším výzkumem ze vztahu k fokální infekci vyloučeny, ale jiné, například endokarditida, zůstaly spolu se strachem z jejich důsledků pevně zakořeněny až do dnešní doby. V následujících letech byla stomatologie poznamenána jedinec uznávanou extrakční terapií a potlačovaným konzervačním ošetřením. Zuby s kořenovou výplní nebo s postiženým parodontem, ať už symptomatické či nikoli, byly považovány za „mrtvý“ orgán a extrahovány ve snaze vyhnout se systémovým důsledkům fokální infekce. Teorie se stala téměř synonymem pro skryté a často klinicky němé procesy v oblasti kořenových hrotů zubů (chronická periodontitida) [28, 17].

Od roku 1930 se v odborném tisku objevují zprávy kritizující zuřivé a iracionální extrakce všech zubů s postiženou pulpou a žádají raději konstruktivní než destruktivní řešení problému. Způsob terapie již neodpovídal požadavkům medicíny ani pacientů. Od 50. let dvacátého století teorie fokální infekce ztrácí na lesku, protože se neprokázala souvislost mezi vznikem patologických změn ve vzdálených tkáních a existencí příčinného infikovaného ložiska [24, 16, 18]. Fokální infekce však z našich diagnostických úvah úplně nevymizela. Obavy z možného ohrožení zdraví latentně či chronicky probíhajícím infekčním procesem trvají.

SOUČASNÉ NÁZORY NA FOKÁLNÍ INFEKCI

Fokální infekcí rozumíme vznik patologických dějů ve vzdálených tkáních vlivem mikroorganismů nebo jejich produktů šířících se z existujícího infekčního ložiska. V případě, že zdrojem infekce jsou zuby nebo tkáň obklopující ústní dutinu, hovoříme o dentální fokální infekci, nebo podle některých autorů o „orální fokální infekci“ [13]. S nynějším rozvojem nových terapeutických postupů využívajících imunoprese (revmatologie, transplantační výkony, onkologie) se dostává problematika fokální infekce opět do čela zájmu odborné veřejnosti. Zlepšení mikrobiologických diagnostických metod a identifikace některých typicky orálních patogenů v infekčních procesech mimo ústní dutinu bylo impulzem k novému otevření této významné a složité kapitoly medicíny [16, 22, 18, 19, 13].

Při popisu situace používáme některé specifické termíny, které je třeba blíže vysvětlit.

Rizikový pacient – Pacient ohrožený komplika-

cemi fokální infekce ve vyšší míře než běžná populace. Jedná se o pacienty, u kterých se vyskytuje některá z následujících jednotek [20]:

- Kardiovaskulární onemocnění
- Chronická obstrukční choroba plicní
- Imunosupresivní medikace (orgánové transplantace, maligní nádorová onemocnění)
- Nekorigovaný diabetes mellitus
- Těžké artritidy
- Polymorbidní pacienti vyššího věku

Je stále předmětem polemik a diskusí, zda endoprotézy kloubů jsou ohrožovány infekčními onemocněními orgánů ústní dutiny. Stávající doporučení však nevyžadují profylaktickou aplikaci antibiotik při stomatologickém ošetření. O profylaxi rozhoduje ošetřující zubní lékař na základě celkového zdravotního stavu pacienta zejména do dvou let po implantaci kloubní náhrady, kdy je riziko infekčních komplikací zvýšené [25].

Orální (dentální) fokus – Zánětlivý proces v tkáních obklopujících ústní dutinu, který jako zdroj mikroorganismů nebo produktů jejich metabolismu může ovlivňovat patologický proces ve vzdálených orgánech. Za nejčastější a nejdůležitější se považují následující jednotky [20]:

- Akutní periodontitida
- Kariézní léze blízka dřeni
- Parodontální absces
- Parodontální choboty o hloubce větší než 6 mm, včetně furkačních postižení
- Perikoronitida prořezávajících se zubů (zejména třetí moláry)
- Čelistní cysty
- Slizniční ulcerace

Dalším zdrojem infekce může být i méně častá chronická osteomyelitida.

Bakterie mohou vzdálené tkáň ovlivňovat v zásadě třemi různými způsoby [31, 13].

1. **Metastatická infekce** (*metastatic infection*) – Kolonizace a poškození vzdálených tkání mikroorganismy šířícími se krevní cestou.

2. **Metastatické poškození** (*metastatic injury*) – Poškození vzdálených tkání nespecifickými látkami uvolňovanými mikroorganismy do oběhového systému.

3. **Metastatický zánět** (*metastatic inflammation*) – Poškození vzdálených orgánů vzniklé na podkladě imunitní reakce protilátek se specifickým antigenem.

1. **Metastatická infekce** – Jedná se o přímé ovlivnění vzdálených orgánů a tkání bakteriemi šířícími se krevním oběhem (bakteriémie). Tento typ „fokální infekce“ patří nejvíce známým a diskutovaným. Pokud bakterie proniknou do krevní cirkulace zdravého jedince, obranné mechanismy jsou schopné je během několika minut zneškodnit

a zabránit vzniku komplikací [21, 3]. Riziko rozvoje fokální infekce vlivem cirkulujících mikroorganismů stoupá při snížené obranyschopnosti organismu, při zánětu nebo degenerativním onemocnění cílové tkáně. Za těchto podmínek se mohou mikroorganismy usadit v tkáních nebo orgánech a po určité inkubační době vyvolat zánětlivé onemocnění.

S přechodnou bakteriémií se u stomatologických zákroků setkáváme velmi často. Průnik mikroorganismů do krevního řečiště je možné pozorovat běžně u extrakce zubu, u odstranění subgingiválního zubního kamene (scaling), u endodontického ošetření pronikajícího přes apex zubu, u intraligamentární anestezie [1]. Procento zachycení bakteriémie po konkrétním zákroku se různí podle stupně orální hygieny, typu prováděného zákroku a způsobu detekce bakterií v oběhu (extrakce zubu (100 % případů), scaling (70 %), endodontické ošetření (20 %)) [22, 23].

Nejen krvavé stomatologické zákroky, ale i běžná domácí péče o chrup jako čištění zubů nebo masáže dásní, stejně jako žvýkání způsobují přechodnou bakteriémií, zvláště u chrupu se zaníceným parodontem [10, 13]. Přítomnost chronického zánětlivého onemocnění parodontu je totiž doprovázena přestupem mikroorganismů do submukózního pojiva, a tím se značně usnadňuje průnik bakterií do krevního oběhu [13]. Autoři Guntheroth [14] a Gendron se spolupracovníky [13] soudí, že každodenní aktivity jako žvýkání a čištění zubů vyvolávají bakteriémií ve výsledku signifikantně vyšší a častější než stomatologické zákroky. To by poukazovalo na to, že riziko vzniku dentální fokální infekce na podkladě bakteriémie pocházející ze stomatologického zákroku by bylo mnohem menší než se původně předpokládalo. Stav parodontu a úroveň orální hygieny může tedy hrát v problematice fokální infekce daleko významnější roli.

Xiaojing Li [31] rozlišuje dva typy bakteriémie a vysvětluje jejich úlohu na modelové simulaci bakteriální endokarditidy.

1. „Chronická“ bakteriémie (*early bacteremia*) – Trvá měsíce až roky. Vzniká na podkladě chronického infekčního procesu v orofaciální oblasti (gingivitida, parodontitida). Pacient může být zcela bez obtíží, ale mastikační nebo domácími procedurami péče o chrup se bude neustále malé množství bakterií uvolňovat a putovat krevní cestou do celého organismu. Xiaojing Li předpokládá, že tento typ bakteriémie by mohl zvyšovat náchylnost srdečních chlopní predisponovaných jedinců k osídlení bakteriálními koloniemi, které pocházejí z akutní bakteriémie.

2. „Akutní“ bakteriémie (*late bacteremia*) – Je masivnější a její trvání lze počítat na minuty až hodiny. Při ní mikroorganismy adherují

a kolonizují již „připravený“ povrch srdeční schlopně a vzniká infekční endokarditida.

Tradičně je za zdroj fokální infekce považován zub s periapikální patologií a nevitální zuby vůbec. Přes početné studie zkoumající výskyt bakteriémie vyvolané endodontickými ošetřeními, stále není možné prokázat vztah mezi prodělaným ošetřením a jakýmkoli systémovým postižením. Je stále předmětem výzkumu a polemik, zdali je periapikální granulom sterilní tkání, sekundární infikovanou mikroorganismy z postiženého zubu nebo šířícími se krevní cestou [27, 7]. V odborné literatuře zabývající se endodontií v zásadě neexistuje absolutní kontraindikace endodontického ošetření ani u pacientů vysoce rizikových (např. transplantované umělé srdeční chlopně) [12, 26, 30].

Významná role se naopak stále více připisuje stavu parodontu a úrovni ústní hygieny. Některé zdroje uvádějí, že ateromatózní pláty jsou běžně infikovány gram-negativními parodontálními patogeny jako *Actinobacillus actinomycetemcomitans* nebo *Porphyromonas gingivalis* [3, 31]. Často přidružená agregace krevních destiček a tvorba trombů tedy nemusí být vyvolána pouze přítomností buněčných mediátorů zánětu, ale i přítomností živých bakterií (*Streptococcus sanguis*, *Porphyromonas gingivalis*), které „collagenlike“ molekulami svého povrchu mohou přímo vyvolat agregaci trombocytů [3, 31].

2. Metastatické poškození – Řada gram-pozitivních i gram-negativních mikroorganismů má schopnost tvořit a uvolňovat do okolí látky proteinové povahy, které jsou pro organismus toxické. Tyto tzv. „exotoxiny“ mají výrazné farmakologické účinky a chovají se jako silné jedy. Obdobně působí i lipopolysacharidový endotoxin, uvolňovaný z membrán odumřelých gram-negativních bakterií. Zdrojem těchto toxických sloučenin jsou parodontální choboty osídlené typickými patogeny, převážně gram-negativními mikroby.

Bakterie subgingiválního plaku indukují v okolních tkáních zánět. Buňky imunitního systému účastníci se zánětlivé reakce vytvářejí a uvolňují v periodonciu řadu silných buněčných cytokinů (IL-1 β , TNF- α , INF- γ , PG-E $_2$). Tyto látky se společně s exo- a endotoxiny bakterií šíří z místa zánětu krevní cestou a mohou zapříčinit různé patologické reakce ve vzdálených orgánech. Jedním z popisovaných příkladů je ovlivnění endoteliální cévní výstelky těmito působky. Imunologicky aktivní látky mohou vyvolat vznik a progresi ateromatózních plátů v cévní stěně. V této souvislosti je často zmiňován i hyperreaktivní fenotyp monocytů. Ten je zodpovědný za nadměrnou produkci cytokinů stimulovanou přítomností lipopolysacharidů. Sekrece mediátorů zánětu bývá v takovém případě 3–10krát větší než je běžná produkce. U pacientů s agresivní for-

mou parodontitidy je tento fenotyp přítomen [31]. Při zánětlivém postižení parodontu je zvýšena i tvorba C-reaktivního proteinu (CRP), který přes aktivaci fagocytózy zvyšuje tvorbu oxidu dusného v tkáních, a tím přispívá k zvýšenému ukládání lipidů do cévní stěny. Ateromatózní pláty jsou pak náchylné ke kolonizaci mikroorganismy kolujícími v krevním řečišti (přechodná bakteriémie, viz předchozí kapitola). Po řádné terapii parodontitidy klesá produkce CRP až o 65 % a zůstává redukována dokonce po dobu šesti měsíců [31, 8, 11]. Proto se stále častěji dává do souvislosti parodontitida a vznik chorob, jako je například ischemická choroba srdeční, angína pectoris, infarkt myokardu. V současné době je souvislost mezi dentální fokální infekcí a vznikem či progresí civilizačních chorob předmětem intenzivního výzkumu [31, 4, 12].

3. Metastatický zánět – Solubilní antigeny, které proniknou do krevního oběhu, reagují se specifickými cirkulujícími protilátkami za vzniku makromolekulárních komplexů. Pokud jsou rozpustné, zůstávají v oběhu a reagují se složkami séra a s krevními buňkami. Ve tkáních, kde se vychytávají, způsobují různé akutní i chronické zánětlivé pochody. Konkrétně se to týká imunokomplexů střední velikosti, které déle setrvávají v krevní cirkulaci, fixují komplement a hromadí se ve vysoce vaskularizovaných orgánech. Typickými jsou orgány s filtrační funkcí (glomeruly ledvin, ciliární těleso oka, chorioidální plexy tvořící cerebrospinální tekutinu).

Jednou z dalších možností vzniku metastatického zánětu je navázání cirkulujících antigenů na specifická místa a tvorba imunokomplexů až „in situ“ v cílové tkáni. Mediátory zánětu vznikající při reakci antigen-protilátka jsou uvolňovány primárně v místě tvorby komplexu. Proto by tvorba imunokomplexů „in situ“ měla závažnější následky než pouze jejich vychytávání [29].

Problémem je i zkřížená reakce protilátek vytvořených k likvidaci bakteriálního antigenu s podobným antigenem tělu vlastním. Příkladem může být tvorba protilátek proti „heat shock proteinu“ (Hsp65) bakteriální stěny, které reagují s obdobnou molekulou Hsp buněk hostitele (buňky endotelu cévní stěny). Tímto mechanismem někteří autoři vysvětlují vznik časných ate-

romatózních plátů [31]. Typickým příkladem může být zkřížená reakce protilátek proti beta-hemolytickém streptokoku skupiny A, který způsobuje angínu, s antigeny pojivové tkáně endokardu, kloubů a svalů. Výsledkem je stav popisovaný jako revmatická horečka. Klinický výzkum v této oblasti prokázal účast HLA systému, a to upozorňuje na velké množství faktorů ovlivňující interakci mezi hostitelem a mikroblem [29].

Všechny výše popsané mechanismy se samozřejmě mohou v konkrétním případě kombinovat a jejich vliv nelze nikdy zcela vyloučit.

Mezi stavy, které se nejčastěji popisují jako následek dentální fokální infekce, jednoznačně dominuje infekční endokarditida [34]. Podle studií zabývajících se vznikem infekční endokarditidy vlivem bakteriémie může být orální mikroflóra za toto onemocnění zodpovědná. Zkoumanými patogenetickými mechanismy je produkce FgBP (fibrinogen-binding protein) a FnBP (fibronectin-binding protein) na povrchu nejčastějších patogenů (viridující streptokoky, staphylococcus aureus). Mikroorganismy s touto schopností mohou adherovat na povrch chlopenních náhrad, vyvolat agregaci destiček a tak být příčinou vzniku infekční endokarditidy u predisponovaných jedinců. U 12 ze 16 vyšetřených pacientů byly mikroorganismy dentálního plaku schopny produkce FgBP a FnBP [3].

Nejnovější studie o prevenci infekční endokarditidy však ukazují extrémně vzácnou korelaci mezi stomatologickým ošetřením a následným vznikem infekční endokarditidy. Incidence infekční endokarditidy se pohybuje mezi 0,7–6,8 na 100 000 osob za rok [31]. Ze studie holandských autorů vyplývá, že použitím antibiotické profylaxe by se snížil výskyt infekční endokarditidy pouze o 5,3 %, a to jen za předpokladu její 100% účinnosti [9]. V experimentálních studiích na zvířatech se prokázal profylaktický efekt ATB aplikovaných ještě 2 hodiny po výkonu. Po více než 4 hodinách již tento efekt nelze prokázat [6]. Epstein [9] a Eykyn [10] ve svých studiích neshledali zvýšení rizika vzniku infekční endokarditidy stomatologickým zákrokem ani u pacientů s abnormalitou srdečních chlopní. K obdobným závěrům dospěli i Pallasch a Wahll [25]. Zmíněné tři práce poukazují na vyšší pravděpodobnost roz-

Tab. 1. Základní antibiotické schéma profylaxe infekční endokarditidy podle AHA z roku 1997

Tab. 1. Basic antibiotic scheme for prophylaxis of infectious endocarditis according to AMA from 1997

	Dospělí	Děti	
Výplach ústní dutiny 15 ml 0,12% chlorhexidinu po dobu 30 s před ošetřením			
Amoxicilin	2,0 g p.o.	50 mg/kg p.o.	1 h před výkonem
Ampicilin	2,0 g i.v. nebo i.m.	50 mg/kg i.v. nebo i.m.	30 min před výkonem
Klindamycin	600 mg p.o. nebo i.v.	20 mg/kg p.o. nebo i.v.	1h – 30 min před výkonem
Azitromycin	500 mg p.o.	15 mg/kg p.o.	1 h před výkonem

voje anafylaktické reakce po podání antibiotik penicilinové řady než vzniku infekční endokarditidy vlivem

bakteriémie nepotlačené antibiotiky [9, 10, 25]. Randomizovaná studie kontrolovaná placebem by si vyžádala 6000 rizikových pacientů. To se ale stává etickým problémem a hrozí soudní dohrou [9]. Přestože absolutní riziko vzniku infekční endokarditidy po stomatologickém zákroku je velmi nízké [25], stále zatím platí základní schéma ATB profylaxe infekční endokarditidy podle AHA (American Heart Association) z roku 1997.

ZÁVĚR

Teorie fokální infekce byla a stále je kontroverzním tématem. Existence fokální infekce nebyla dosud potvrzena ani definitivně vyloučena. Ve svém starém pojetí už nemá v současné medicíně místo, ale poslední poznatky vrhají na tuto problematiku nové světlo. Velmi intenzivně se nyní řeší vztah mezi parodontitidou a vznikem a rozvojem aterosklerózy. Je tedy zřejmé, že fokální infekce dentálního původu se již netýká pouze devitalizovaných zubů nebo zubů s periapikálním nálezem. Přesto nelze izolovaně pohlížet na periapikální granulom ani na zánět parodontu jako na zdroj infekce pro organismus [29]. Možným infekčním ložiskem se ale tyto tkáně stávají, pokud jsou infikovány patogenním mikroorganismem. Ovlivnění vzdálených tkání a orgánů infekčním zánětem může probíhat třemi základními cestami. Těmi jsou metastatická infekce, metastatický zánět a metastatické poškození. Podle nejnovějších poznatků je fokální infekce, jak ji dnes chápeme, multifaktoriálním problémem se značnou závislostí na obranných mechanismech hostitelského organismu. Přes veškeré pokroky v diagnostice chorob, současná odborná literatura nepopisuje kauzální vztah mezi infekčními onemocněními ústní dutiny a systémovými chorobami [3, 29]. Další výzkum na tomto poli je nezbytný.

Jeden závěr je však evidentní. Nejčastějšími fokusy v ústní dutině jsou následky dlouhodobé perzistence bakteriálního povlaku (kariézní destrukce zubů, chronická periodontitida a chronický zánět parodontu). Těmto problémům lze ve většině případů předejít kvalitní ústní hygienou a systematickou *lege artis* prováděnou stomatologickou péčí. Ošetření pacienta je nutné věnovat značnou pozornost, neboť celkové onemocnění může být ovlivněno dentální fokální infekcí a důsledky bývají vážné i životu nebezpečné. Principem ošetření je odstranění ložisek patogenních mikroorganismů. Ve většině případů jsme schopni toto provést bez ztráty postiženého zubu vhodnou parodontologickou či endodontickou léčbou [29]. Radikalita ošetření samozřejmě závisí na stavu ústní hygieny. V postupu vyloučení fokální infekce proto nesmí chybět stanovení její

úrovně a motivace pacienta s praktickou instrukcí v odstraňování mikrobiálního zubního povlaku.

LITERATURA

1. **Al Karaawi, Z. M., Lucas, V. S., Gelbier, M., Roberts, G. J.:** Dental procedures in children with severe congenital heart disease: a theoretical analysis of prophylaxis and non-prophylaxis procedures. *Heart*, 85, 2001, s. 66–68.
2. **Bartáková, V.:** Stav chrupu u kardiochirurgických nemocných. *Prakt. zubní Lék.*, 8, 1983, s. 228–232.
3. **Bate, A. L., Ma, J. K., Pitt Ford, T. R.:** Detection of bacterial virulence genes associated with infective endocarditis in infected root canals. *Int. Endod. J.*, 2000, č. 33, s. 194–203.
4. **Beck, J. D., Offenbacher, S., Williams, R., Gibbs, P., Garcia, R.:** Periodontitis: a risk factor for coronary heart disease? *Ann. Periodontol.*, 3, 1998, s. 127–141.
5. **Beer, R., Baumann, M. A., Kim, S.:** *Endodontology*. 1st ed. New York: Thieme Stuttgart, 2000, s. 22.
6. **Dajani, A. S., Taubert, K. A., Wilson, W. et al.:** Prevention of bacterial endocarditis. Recommendations by the American heart association. *JAMA*, 227, 1997, s. 1794–1801.
7. **Debelian, G. J., Olsen, I., Tronstad, L.:** Anaerobic bacteremia and fungemia in patients undergoing endodontic therapy: an overview. *Ann. Periodontol.* 3, 1998, s. 281–287.
8. **Ebersole, J. L., Machen, R. L., Steffen, M. J. et al.:** Systemic acute-phase reactants, C-reactive protein and haptoglobin in adult periodontitis. *Clin. Exp. Immunol.*, 107, 1997, s. 347–352.
9. **Epstein, J. B.:** Infective endocarditis and dentistry: Outcome-based research. *J. Can. Dent. Assoc.*, 65, 1999, s. 95–96.
10. **Eykyn, S. J.:** Endocarditis: Basics. *Heart*, 86, 2001, s. 476–482.
11. **Fowler, E. B.:** Periodontal disease and its association with systemic disease. *Military medicine*, 166, 2001, s. 85–92.
12. **Garcia, R. I., Henshaw, M. M., Krall, E. A.:** Relationship between periodontal disease and systemic health. *Periodontol.*, 2000, 2001, 25, s. 21–36.
13. **Gendron, R., Grenier, D., Léo-François Maheu-Robert:** The oral cavity as a reservoir of bacterial pathogens for focal infections. *Microbes and Infection*, 2, 2000, s. 897–906.
14. **Guntheroth, W. G.:** How important are dental procedures as a cause of infective endocarditis? *Am. J. Cardiol.*, 54, 1984, s. 797–801.
15. **Harty, F. J.:** *Endodontic in clinical practice*. 3rd ed. Oxford, Wright, 1994, s. 13.
16. **Hughes, R. A.:** Focal infection revisited. *Br. J. Rheumatol.*, 33, 1994, s. 370–377.
17. **Kirner, A.:** Zubný granulóm a fokálna infekcia. *Čs. Stomat.*, 1986, č. 2, s. 150–155.
18. **Laskin, D. M.:** A new focus on focal infection. *J. Oral. Maxillofac. Surg.*, 56, 1998, s. 813.
19. **Meskin, L. H.:** Focal infection: back with a bang! *JADA*, 129, 1998, s. 12–14, 16.
20. **Meurman, J. H.:** Dental infections and general health. *Quintessence Int.*, 28, 1997, s. 807–811.
21. **Murray, C. A., Saunders, W. P.:** Root canal treatment and general health: a review of the literature. *Int. Endod. J.*, č. 33, s. 1–18.
22. **Newman, H. N.:** Focal infection revisited – the dentist as physician. *J. Dent. Res.* 71, 1992, s. 1854.

23. **Okabe, K., Nakagawa, K., Yamamoto, E.:** Factors affecting the occurrence of bacteremia associated with tooth extraction. *Int. J. Oral. Maxillofac. Surg.*, 1995, č. 24, s. 239–242.
24. **O'Reilly, P. G., Claffey, N. M.:** A history of oral sepsis as a cause of disease. *Periodontol.* 2000, č. 23, s. 2313–2318.
25. **Pallasch, T. J., Wahl, M. J.:** Focal infection: new age or ancient history? *Endodontic topics*, 4, 2003, s. 32–45.
26. **Stock, C. J. R., Nehammer, C. F.:** Endodontics in practice. 2nd ed. London: British Dental Journal, 1996, s. 4.
27. **Sunde, P. T., Olsen, I., Lind, P. O., Tronstad, L.:** Extraradicular infection: a methodological study. *Endod. Dent. Traumatol.*, 16, 2000, s. 84–90.
28. **Ščigel, V., Dušková, J., Broukal, Z.:** Fokální infekce dentálního původu. *Čes. Stomat.*, 99, 1999, s. 158–165.
29. **Thoden Van Velzen, S. K., Abraham-Inpijn, L., Moller, W. R.:** Plaque and systemic disease: a reappraisal of the focal infection concept. *J. Clin. Periodontol.*, 11, 1984, s. 209–220.
30. **Walton, R. E., Torabinejad, M.:** Principles and practice of endodontics. 2nd ed. Philadelphia, W. B. Saunders Company, 1996, s. 286.
31. **Xiaojing, Li, Kolltveit, K. M., Tronstad, L., Olsen, I.:** Systemic diseases caused by oral infection. *Clin. Microbiol. Rev.*, 13, 2000, s. 547–558.

MUDr. Petr Závodský

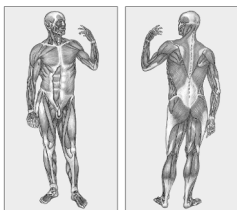
Stomatologická klinika LF UK a FN
500 05 Hradec Králové
e-mail: xzavp01@post.cz

7. rozšířené vydání

Praktický slovník MEDICÍNY

Martin Vokurka • Jan Hugo

11 000 HESEL • ANATOMICKÁ PŘÍLOHA



MAXDORF

PRO SROUČKOU
VĚRNOST

PRAKTICKÝ SLOVNÍK MEDICÍNY (7. vydání)

Martin Vokurka, Jan Hugo a kol.

Sedmé, další rozšířené vydání úspěšného výkladového slovníku lékařské terminologie. Obsahuje více než 11 000 hesel s velkým počtem příkladů, některá hesla jsou doplněna ilustracemi. Slovník zachycuje aktuální českou lékařskou terminologii ne pouze ve formě vyučované na lékařských fakultách, ale také tak, jak je užívána v každodenní zdravotnické praxi. V tomto duchu obsahuje také řadu hovorových výrazů užívaných zdravotníky, přehled a výklad zkratk užívaných v současné české medicíně aj. Publikace je prvním výkladovým slovníkem lékařských termínů srozumitelným široké veřejnosti u nás.

Vydal Maxdorf v roce 2004, formát A5, váz.,
ISBN 80-7345-009-7, 490 str., cena 595 Kč.

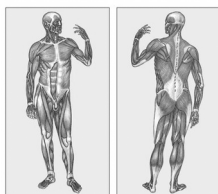
Objednávku můžete poslat na adresu: Nakladatelské a tiskové středisko ČLS JEP, Sokolská 31, 120 26 Praha 2, fax: 224 266 226, e-mail: nts@cls.cz

SNADNO SROUZIMELNÝ VÝKLAD

KAPESNÍ SLOVNÍK MEDICÍNY

Martin Vokurka • Jan Hugo

3000 NEJDŮLEŽITĚJŠÍCH HESEL



MAXDORF

PRO SROUČKOU
VĚRNOST

KAPESNÍ SLOVNÍK MEDICÍNY

Martin Vokurka, Jan Hugo

Kapesní verze lékařského slovníku, do které jsme vybrali – obohaceni o 11 let zkušeností – přibližně 3000 nejdůležitějších lékařských termínů, je zdrojem základních informací o zdraví a nemocech skutečně pro nejširší čtenářskou obec.

Vydal Maxdorf v roce 2005, ISBN 80-7345-053-4, formát A6, brož., 176 str.,
cena 245 Kč.

Objednávku můžete poslat na adresu: Nakladatelské a tiskové středisko ČLS JEP, Sokolská 31, 120 26 Praha 2, fax: 224 266 226, e-mail: nts@cls.cz