

PŘEHLEDY A ODBORNÁ SDĚLENÍ

ČESKÁ A SLOVENSKÁ FARMACIE
Ročník LV – Číslo 2 – BŘEZEN 2006

LIEČIVÁ A PŘÍPRAVKY NA TERAPIU POPÁLENÍN

MATUŠOVÁ D., TRUPLOVÁ E.

Slovenská zdravotnícka univerzita, Fakulta zdravotníckych špecializačných štúdií, Katedra farmaceutickej technológie, Bratislava, SR

SÚHRN

Liečivá a prípravky na terapiu popálenín

V práci sú zhrnuté liečivá a prípravky používané a vyvíjané na ošetrovanie a terapiu termicky poškodennej – popálenej kože z aspektu farmaceutického vývoja. Uvádajú sa možnosti ošetrovania defektov z hľadiska predchádzania mikrobiálnej kontaminácii, regulácie kontaktu s vonkajším prostredím (dýchanie, výmena vlhkosti, termoregulácia), hojenia a tvorby nového funkčného tkaniva. Pozornosť sa venuje rôznym typom náhrad poškodennej alebo chýbajúcej kože – autotransplantátom, alotransplantátom, xenotransplantátom a syntetickým krytiam, ako aj kombinovaným prípravkom.

K l ú ě o v é s l o v á: popáleniny – rany – krytia

Čes. slov. Farm., 2006; 55, p. 51–54

SUMMARY

Drugs and Preparations for the Treatment of Burns

The paper summarizes drugs and preparations used and developed for the treatment of skin burns and presents the modes of defect treatment from the aspect of preventing microbial contamination, contact regulation with the external environment (breathing, humidity exchange, thermoregulation), healing, and formation of a new functional tissue. Its attention is focused on various types of substitutes of the damaged or absent skin – autografts, allografts, xenografts, and synthetic dressings as well as combined preparations.

K e y w o r d s: burns – wounds – dressings

Čes. slov. Farm., 2006; 55, p. 51–54

Má

Ťažko sa hojace kožné defekty, ku ktorým často patria aj popáleniny, si vyžadujú náročnú liečbu. Termické poškodenie tkaniva sa zvyčajne hodnotí stupňami I. až IV. Stupeň I. – predstavuje poškodenie vrchnej vrstvy epidermy (stratum corneum) a je sprevádzané začervenaním. Stupeň II.a – je poškodenie celej epidermy až po bazálnu vrstvu s tvorbou pluzgierov, stupeň II.b – je popálenina zasahujúca do celej epidermy a takmer celej dermy. Stupeň III. – je nekróza s ireverzibilným zničením epidermy a dermy „full thickness burn“ a stupeň IV. – zuhoľnatie podkožných tkanív – svalstva, šliach atď. Termicky poškodená koža a jej vrchná vrstva (pokožka čiže epidermis) stráca svoju ochrannú funkciu a nezabezpečuje ochranu pred kontamináciou z vonkajšieho prostredia. Taktiež stráca svoju schopnosť komunikácie s vonkajším prostredím napr. dýchanie, výmenu vlhkosti, termoregu-

láciu. Ak sú postihnuté väčšie plochy pokožky a dermy a tiež v závislosti od hĺbky poškodenia, je niekedy životne dôležité zabezpečiť sanáciu v dostatočnej miere.

Terapiu určuje lekár podľa hĺbky postihnutia a podľa plochy postihnutia. V rámci terapie je potrebné ranu zbaviť nekrotického tkaniva (podľa potreby aj chirurgicky), vytvoriť na rane prostredie, v ktorom príde k vytvoreniu nového kožného krytu, a zároveň počas epitelizácie aspoň čiastočne nahradiť chýbajúcu pokožku a dermu dočasným krytím, čo je rozhodujúce najmä pri postihnutí väčších plôch^{1,2)} – za kritické sa považuje u dospelých poškodenie viac ako 20 % povrchu tela a u detí poškodenie viac ako 5 %. Taktiež je potrebné zabezpečiť dostatočné prekrvenie hojajúcich sa oblastí.

V rámci terapie popálenín používané liečivá a iné materiály sa aplikujú vo forme filmov, pások, zásyvov,

náplastí, polotuhých liekov a niekedy sa sekundárne prekrývajú gázou, prípadne sa bandážujú^{3,4)}. Je samozrejme, že výroba liekov a zdravotníckych pomôcok na popáleniny vyžaduje rovnaké podmienky ako výroba sterilných liekov, dodržiavanie všetkých správnych praxí, ako je správna laboratórna prax, správna výrobná prax a v prípade práce s bunkovými kultúrami a pri spracovávaní biologických tkanív aj správnu „tkanivovú prax“ (Good tissue practice).

Prípravky na ošetrovanie popálenín plnia niekoľko funkcií:

1. Bránia sekundárnej kontaminácii a umožňujú komunikáciu organizmu s vonkajším prostredím.
2. Vytvárajú podmienky pre zhojenie defektu a bránia vzniku nefunkčného tkaniva jazvy.
3. Nahrádzajú poškodenú alebo chýbajúcu kožu.

Na zabránenie kontaminácie sa využívajú

Transparentné filmy, ktoré vytvárajú účinnú bariéru a aplikujú sa buď samostatne, alebo ako sekundárne (doplnkové) krytie. Majú adhezívnu membránu a sú nepriepustné pre mikroorganizmy. Modernjšie typy prepúšťajú vodnú paru a kyslík. Tieto typy filmov nahrádzajú predtým používané perforované fólie z polypropylénu, polyetylénu, polyvinylchloridu, polyvinylacetátu, polyvinylpyrolidónu atď.³⁾ Vymieňajú sa po 3–7 dňoch. Ich výhodou je možnosť vizuálnej kontroly rany bez jej odkrývania. Medzi ne patria filmy na báze polyuretánu (Omiderm) a polyakrylátové pásy (Fixomul). Filmy z iných materiálov – chitosanu⁵⁾ a kopolylaktidov⁶⁾ – sú predmetom vývoja. Ďalšie príklady filmového (membránového) krytia sú Biocclusive, Hydrofilm, Tenderwet, Suprasorb M, F Tegaderm.

Antimikrobiálne účinné látky napr. chlórhexidín⁷⁾, koloidné striebro napr. Actisorb silver 220⁸⁾, prípadne dusičnan strieborný zabudovaný v amniotickej membráne⁹⁾. Používajú sa aj kombinácie striebra so sulfadiazínom¹⁰⁾ *Dermazin*, *Ialugen Plus*, *Flamazin*. V niektorých krajinách sa už používa aj krytie Acticoat s obsahom nanočastíc striebra, ktoré sú fixované vo vrstve polyetylénu v kombinácii s absorpčnou vrstvou (viskóza/polyester). Prítomnosť striebra a jeho zlúčenín zabezpečuje ochranu pred mikrobiálnou kontamináciou, pôsobí protizápalovo a tiež podporuje hojenie⁸⁾. Z antibiotík sa používa bacitracín, neomycín, kanamycín a na anaeróbne mikroorganizmy chemoterapeutikum metronidazol. Medzi prípravky s obsahom jódu patrí Iodosorb, v ktorom je jód naviazaný na chemicky modifikovaný škrob. Polyvinylpyrolidón jód (PVP-jód) je v prípravku *Betadine*, *Inadin*, *Iodoflex* a *Repithel*¹¹⁾. Uplatňuje sa aj vlastný antimikrobiálny účinok niektorých polymérov ako polyakrylátov, chitínu a chitosanu¹²⁾. Zaujímavým materiálom na krytie rán môžu byť aj nanokompozitné matrice na báze chitosanu, s obsahom nanočastíc – napríklad hydroxylapatitu ($\text{Ca}_{10}(\text{PO}_4)_6(\text{OH})_2$). Zvyšovaním alebo znižovaním obsahu nanočastíc sa dajú meniť mechanické vlastnosti vzniknutého polyméru (pevnosť, pružnosť) a mení sa aj jeho priepustnosť pre plyny, paru a vodu¹³⁾. Na bakte-

riálne kontaminované rany sa používajú aj absorbenty – napr. aktívne uhlie (Vliwaktiv). Kombináciu striebra a aktívneho uhlia obsahuje Actisorb Plus.

Na vytvorenie podmienok pre hojenie defektu a zabránenie vzniku nefunkčného tkaniva jazvy sa používajú

Liečivá podporujúce granuláciu – zlúčeniny striebra, chitín, resp. chitosan. Látky s granuláčnym efektom sa najčastejšie aplikujú vo forme krémov, hydrogélv alebo v parafínovom základe.

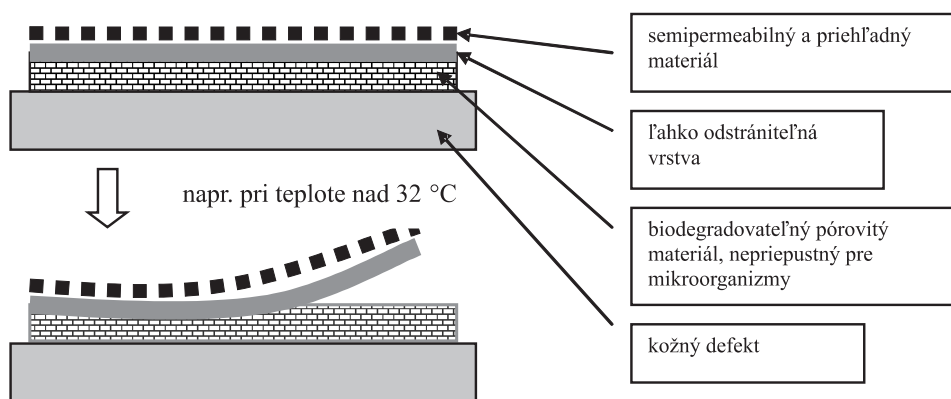
Na podporenie hojenia a najmä **na odstránenie nekrotického tkaniva** (okrem chirurgického zásahu) sa môžu aplikovať enzýmy napr. kolagenáza (*Iruxol*, *Santyl*, *Novuxol*), kombinácia papainu a ury (Accuzyme), fibrinolýzín (Elase), streptokináza/streptodornáza (*Varidase*)⁴⁾.

Podporu **autolytického odstraňovania nekrotického tkaniva vlastnými enzýmami** predstavuje zabezpečenie **dostatočnej vlhkosti**, ktorá umožňuje fagocytujúcim bunkám a proteolytickým enzýmom skvapalňovať nekrotické tkanivo. Takéto tkanivo je potom likvidované makrofágmi. Okrem hydroterapie sa používajú „zvlhčujúce“ a absorbujúce krytia:

Hydrokoloidy reagujú s exsudátom, absorbujú ho, stimulujú granuláciu a epitelizáciu (želatína, pektín, karboxymetylcelulóza, škroby, arabská guma, chitín, formulované ako náplasti, prášky – zásypy, pastovité liekové formy). Sú nepriepustné pre kyslík, vodu a vodnú paru. Je potrebné ich vymieňať najmenej raz za 3 dni, hojenie rany je vhodné sledovať až po odstránení hydrokoloidu opláchnutím (*Granuflex*, *Suprasorb*, *Hydrocoll*, *Comfeel*, *Tegasorb*, *Duoderm*, *Restore Plus*).

Hydrogély vo forme náplastí alebo gélov. Obsahujú vodu v množstve 60–80 % (niekedy až vyše 90 %) v sieťovanej štruktúre. Udržiavajú vlhkosť a zároveň z rany resorbujú nadbytočnú vlhkosť. Chladia a upokojujú, môžu však spôsobiť maceráciu okolia defektu. Musia sa častejšie vymieňať. Z prípravkov možno spomenúť *Hydrosorb*, *Hydrosorb-Comfort*, *Purilon*, *Solugel*, *Intrasite*, *Clearsite*, *Second skin*, *Nu-gel* a *Repithel* – polyakrylátový gél s obsahom lipozómov, v ktorých je uzatvorená vodná fáza s PVP-I¹¹⁾. Opísaný je aj gél s polyvinylpyrolidónom a chitosanom¹⁴⁾.

Algináty – polysacharidy získavané z morských rias, najčastejšie vo forme alginanu vápenatého. Gélové typy alginátových krytí obsahujú stavebné jednotky tvorené prevažne kyselinou manurónovou a náplasti (s vláknitými štruktúrami) obsahujú stavebné jednotky tvorené prevažne kyselinou glukurónovou. Tieto krytia sú vhodné na rany s väčším množstvom exsudátu, sú schopné prijať až 20 násobok svojej hmotnosti. Používajú sa na hlboké rany a majú aj hemostatický účinok. Podobne ako tkané a netkané gázy, nezabraňujú kontrakcii rany, a teda nebránia vzniku jaziev a nefunkčného tkaniva. Na rane môžu zostať najviac 3 dni. Lahko sa odstraňujú z rany po prevlhčení napr. sterilným roztokom 0,9% chloridu sodného. Príklady alginátových krytí: *Kaltostat*, *Sorbalgon*, *Algisite M*, *Calcicare*, *Algosorb*, *Tegagen*, *SorbSan*, *SeaSorb*, *Algosteril*. Algináty sa tiež kombinujú s inými polymérmi¹⁵⁾.



Obr. 1. Krytie so snímateľnou vrchnou vrstvou, navrhnuté Chenom et al. (17)

Polyuretanové peny sú vhodné najmä pri poškodeníach s veľkým množstvom exsudátu. Spôsobujú mierne prehriatie rany. Menia sa raz za 3–7 dní. Aplikujú sa s bandážou alebo sú samoadhezívne. Príklady: Hydrasorb, Biatian, Allewyn, Lyofoam, Hydrofoam.

Ďalším aspektom pri výbere terapie je snaha **zabrániť tvorbe patologicky zjazveného tkaniva**, keďže takéto tkanivo je zvyčajne nefunkčné a navyše aj neestetické (keloidné a hypertrofické jazvy). Na vzniku takéhoto tkaniva sa podieľa nadmerná proliferácia fibroblastov a produkcia rastového faktora TGF- β , zodpovedného za tvorbu jazvy. Na potlačenie proliferácie fibroblastov sa používajú nesteroidné protizápalové lieky a kortikosteroidy. Podobný účinok majú aj antihistaminiká. Antioxidanty tiež znižujú tvorbu jazvového tkaniva, príkladom môže byť aj flavonol quercetin¹⁶⁾. Produkciu rastového faktora potláčajú interferóny. Priaznivé výsledky sa dostavili napr. po terapii hypertrofických jaziev interferónom alfa-2b¹⁷⁾. Perspektívnou látkou v tejto oblasti je tiež somatomedin, látka podobná inzulínu (prípravok SomatoKine)¹⁸⁾, a niektoré rastové faktory (napríklad prípravok *Regranex* – rekombinantný trombocytový rastový faktor a Procuren – autológny súbor 5 rastových faktorov, získaných z vlastných trombocytov).

Náhrady poškodenej alebo chýbajúcej kože

Pri postihnutí väčšej plochy povrchu tela sa uplatňujú rôzne krytia. Ideálne krytie by malo:

- zabezpečiť vlhký styčný povrch medzi ranou a krytím, ale nie maceráciu,
- umožniť výmenu plynov (CO_2, O_2) a pary,
- zabezpečiť vhodnú tepelnú izoláciu,
- neuvolňovať častice,
- byť netoxické a nesenzibilizujúce,
- byť nepriepustné pre mikroorganizmy,
- dať sa z rany odstrániť bez poškodenia lôžka rany a spôsobenia traumy,
- byť flexibilné,
- byť cenovo dostupné,
- umožňovať kontrolu rany,
- byť neantigénne atď.¹⁹⁾

Krytia sa zvyčajne rozdeľujú na:

Autotransplantáty (Autografty) permanentné prekrytie vlastným tkanivom – vlastnou pokožkou (dôležitá

je technika odberu, v optimálnych prípadoch sa neporuší ochranná funkcia pokožky na pôvodnom mieste). Po odbere kožného štetu sa tento môže spracovať do mriežkového alebo sieťového transplantátu, čím sa zväčšuje krytý povrch. Novinkou je sprejové nanášanie pacientových vlastných buniek pokožky – keratinocytov, ktoré sa najprv laboratórne namnožia a po niekoľkých dňoch sa sprejujú priamo na pripravenú ranu (dr. Fiona Wood). Urýchľuje sa tak hojenie a znižuje sa tvorba jaziev.

Alotransplantáty (Allografty) zabezpečujú dočasné prekrytie cudzím tkanivom humánneho pôvodu (kadavérovské, darcovské tkanivo zbavené epidermy, *in vitro* obnovené epidermálne vrstvy, neonatálne tkanivo atď.). Na rane môžu zotrvať až 14 dní. Je tu určité riziko prenosu vírusovej infekcie, imúnnej rejekcie, alergických reakcií.

Xenotransplantáty (Xenografty) sú krytia pochádzajúce z iných živočíšnych druhov (napr. konzervovaná bravčová koža). Po 3–4 dňoch je potrebné ich z rany odstrániť. Taktiež je tu riziko prenosu vírusovej infekcie, imúnnej rejekcie, alergických reakcií.

Syntetické krytia (napr. aj silikónové) majú tiež svoj nesporný význam. Niektoré z nich sú biodegradovateľné a netreba ich z rany odstraňovať, teda sú to trvalé krytia.

Niekedy sa krytia rozdeľujú aj podľa toho, či obsahujú bunky (keratinocyty a fibroblasty) alebo nie. Zvyčajne sa kombinuje niekoľko zo spomenutých materiálov v snahe zabezpečiť dobré hojenie, dýchanie rany, ochranu pred kontamináciou a tiež v snahe zabezpečiť biokompatibilitu. Nasledujúce krytia obsahujú fibroblasty, keratinocyty alebo oboje. Patrí sem TransCyte – polymérna membrána, nylonové vlákna, bravčový kolagén a ľudské fibroblasty, Apligraf – vrstva ľudských fibroblastov a vrstva ľudských keratinocytov v dermálnej matrici a OrCel CCS (Composite Cultured Skin) – vrstva ľudských fibroblastov a vrstva ľudských keratinocytov v kolagénovej matrici. Dermagraft sa vyrába kultiváciou ľudských neonatálnych fibroblastov na semipermeabilnej membráne z kyseliny polyglykolovej, naviazanej na nylonovej sieti (mriežke). Epicel je krytie tvorené autológnymi keratinocytmi, uloženými v 2–8 bunkových vrstvách, na ploche 30 cm².

Ďalšie vymenované krytia neobsahujú bunkové štruktúry. Krytie Biobrane je dočasné, zložené zo semipermeabilnej silikónovej membrány, nylonových vlákien

a purifikovaných proteínov z bravčového kolagénu. Umožňuje vizuálnu kontrolu rany, je netoxické, nealergizujúce, je možné cezeň aplikovať i antibakteriálne prípravky. Krytie Integra je tvorené kolagénovými vláknami s chondroitin-sulfátom a silikónovou membránou na povrchu. Spodná vrstva je trvalá, silikónová membrána sa po čase nahrádza autograftom alebo vrstvou kultivovaných keratinocytov. Alloderm (Xenoderm) je kadaverózne darcovské tkanivo zbavené bunkových elementov a vírusov, konzervované mrazovým sušením. Po aplikácii sa osídľuje vlastnými pacientovými bunkami, je to teda trvalé krytie. Krytie Epiderm tvorí zosieťovaný polydimetylsiloxán, Epigard je tvorený dvojvrstvou tkaniny – polytetrafluóretylén vytvára hornú vrstvu s mikropórmi, zabezpečujúcimi priepustnosť pre vzduch, ale nie pre mikroorganizmy. Spodná vrstva je z polyuretánu a obe sú navzájom spojené za tepla vrstvou z polyetylénu. Silon TSR je podobné krytie tvorené vrstvou silikónu a polytetrafluóretylénu. Príkladom iného krytia môže byť systém navrhovaný Chenom et al.²⁰. Obsahuje biodegradovateľnú vrstvu ktorá je v kontakte s kožným defektom a vrstvu poly-N-izopropylakrylamidu, ktorého štruktúra sa mení v závislosti od teploty a po presiahnutí 32 °C je možné vrchnú časť náplasti, tvorenú semipermeabilným materiálom, v prípade potreby ľahko oddeliť (obr. 1). Takéto krytie predstavuje značný benefit pre pacienta, keďže každá manipulácia s ranou je veľmi bolestivá.

Okrem autotransplantátov a niektorých iných trvalých krytí prípravky s obsahom biodegradovateľných polymérov minimalizujú manipuláciu s ranou. Sľubné je v tomto smere použitie kolagénu, ktorý po aplikácii slúži ako stavebná jednotka novovznikajúceho tkaniva. V rámci vývoja nových prípravkov sa pozornosť venuje i chitosanu, ktorý je biodegradovateľný, podporuje hojenie a je opísaný aj jeho antimikrobiálny efekt.

V procese hojenia termicky poškodené – popálené kože, ktoré je dlhotrvajúce (12–18 mesiacov a viac), sa uplatňujú viaceré liečebné postupy. Klinický prístup je vždy individuálny podľa hĺbky a rozsahu poškodenia a celkového stavu pacienta, ktorý je pre lekára rozhodujúci pri výbere zo širokej palety prípravkov rôzneho typu.

V práci uvedený prehľad prípravkov na ošetrenie termicky poškodené kože bol zostavovaný z aspektu farmaceutického vývoja a neodráža využitie a dostupnosť

jednotlivých prípravkov pre prax. Mnohé z prípravkov – lieky a zdravotnícke pomôcky – registrované na Slovensku, prípadne v Českej republike sú uvedené v texte kurzívou. Niektoré z ostatných môžu nájsť uplatnenie po individuálnom dovoze pre konkrétneho pacienta.

LITERATÚRA

1. **Boyce, S. T., Kagan, R. J., Meyer, N. A. et al.:** J. Burn Care Rehabil., 1999; 20, 453.
2. **Berthod, F. et al.:** Clin. Mater., 1994; 15, 259.
3. **Dautzenberg, H. et al.:** United States Patent, 1987; 4664, 105.
4. **Singhal, A., Reis, E. D., Kerstein, M. D.:** Advances in Skin & Wound Care: J. Prev. Heal., 2001; 14, 96.
5. **Khan, T. A., Peh, K. K., Ch'ng, H. S.:** J. Pharm. Pharmacol. Sci., 2000; 3, 303.
6. **Jürgen, C. et al.:** Unfallchirurg, 1998; 2, 233.
7. **Phua, Z. Y. J. et al.:** FlexiPlast. Temasek Junior College. www.ntu.edu.cz
8. **Aston, R., Saffie-Siebert, R., Canham, L., Ogden, J.:** Pharm. Technol. Eur., 2005; 17, 21.
9. **Sheridan, R. L., Moreno, C.:** Burns, 2001; 27, 92.
10. **Tsipouras, N., Rix, C. J., Brady, P. H.:** Clinical Chemistry, 1997; 43, 290.
11. **Becker, C.:** Pharm. Zeitung, 2004; 149, 58.
12. **Loke, W. K. et al.:** J. Biomed. Mater. Res., 2000; 53, 8.
13. **Fisher, S.:** Natural polymers reinforced by inorganic nano-particles. Vyd. TNO Industrial Technology, Eindhoven, 2005.
14. **Risbud, M., Hardikar, A., Bhonde, R.:** Growth J.: Biosci., 2000; 25, 25.
15. **Paul, W., Sharma, CH. P.:** Artif. Organs, 2004; 18, 18.
16. **Phan, T. T. et al.:** J. Trauma, 2003; 54, 1212.
17. **Tredget, E. E. et al.:** Plast. Reconstr. Surg., 1998; 102, 1317.
18. www.raft.ac.uk. Burn Scarring & Wound Healing. Copyright RAFT 1995–2005
19. **Sheridan, R. L., Tompkins, R.G.:** Burns, 1999; 25, 97.
20. **Ko-Shao Chen et al.:** Materials Science & Engineering C, 2005; 25, 472.

Došlo 27. 6. 2005.

Přijato ke zveřejnění 22. 12. 2005.

PharmDr. Desana Matušová, PhD.
Limbová 12, 833 03 Bratislava, SR
e-mail: desana.matusova@szu.sk

Abstrakta z akcí ČFS v časopisu Česká a slovenská farmacie

Redakce časopisu Česká a slovenská farmacie nabízí možnost zveřejňovat limitované množství abstrakt z odborných akcí pořádaných Českou farmaceutickou společností, například symposií, seminářů, pracovních dnů apod.

Jednotlivá abstrakta (písmo Courier New, velikost 12, řádkování 2) by neměla přesáhnout 1 rukopisnou stranu formátu A4.

Počet abstrakt předem dohodnou předsedové příslušných sekcí, které akce pořádají, případně osoby zodpovědné za akci s redakcí časopisu, která poskytne i bližší informace. Souhrny je možné po dohodě (sedlarova@greenplanet.cz) zveřejnit rovněž na internetových stránkách ČFS (www.cfs-cla.cz)

Kontakt:

doc. RNDr. Pavel Komárek, PhD., vedoucí redaktor, Katedra farmaceutické technologie a kontroly léčiv IPVZ
100 05 Praha 10, Ruská 85, e-mail: komarek@ipvz.cz, tel.: 271 019 278