

KAPOSIHO SARKOM. KAZUISTIKA

Polách Ondřej¹, Kopecký Adam^{1,2}, Wandrolová Zdeňka³,
Židlík Vladimír⁴, Němčanský Jan^{1,2}

¹Oční klinika, Fakultní nemocnice Ostrava

²Katedra kraniofaciálních oborů, LF Ostravské univerzity

³Oční oddělení, Slezská nemocnice v Opavě

⁴Ústav klinické a molekulární patologie a lékařské genetiky,
Fakultní nemocnice Ostrava

Autoři práce prohlašují, že vznik i téma odborného sdělení a jeho zveřejnění není ve střetu zájmů a není podpořeno žádnou farmaceutickou firmou.

Do redakce doručeno dne: 22. 12. 2023

Přijato k publikaci dne: 6. 2. 2024



MUDr. Ondřej Polách
Oční klinika, Fakultní nemocnice
Ostrava
17. listopadu
708 00 Ostrava
E-mail: ondrej.polach@fno.cz

SOUHRN

Cíl: Cílem tohoto kazuistického sdělení je referovat případ pacienta s iatrogeně vzniklým Kaposiho sarkomem s multiorgánovým postižením včetně oční manifestace.

Kazuistika: U 74letého pacienta s transplantovanou ledvinou léčeného imunosupresivou došlo ke vzniku iatrogenního Kaposiho sarkomu (KS) obou dolních víček. Nález KS byl následně potvrzen i v oblasti levého předloktí a byla vyjádřena suspekce ložiska v plicích. Nádor v oční lokalizaci byl chirurgicky odstraněn, s negativními okraji dostatečné resekcí šíře, bez nutnosti další terapie. Léze na levém předloktí byla kompletně odstraněna. Pacient podstoupil radioterapii ložiska v plicích a byla u něj snížena imunosupresivní terapie.

Závěr: Případ poukazuje na důležitost časného rozpoznání KS, jeho bioptickou verifikaci, radikální resekcí a multidisciplinární spolupráci. Znalost epidemiologie tohoto onemocnění je stěžejní na cestě ke správné diagnostice.

Klíčová slova: Kaposiho sarkom, radikální resekcí, imunosuprese, multidisciplinární spolupráce

SUMMARY

KAPOSI'S SARCOMA. A CASE REPORT

Aim: The aim of this case report is to present the case of a patient with iatrogenic Kaposi's sarcoma afflicting several organs, ocular manifestation.

Case report: In a 74-year-old kidney transplant patient receiving immunosuppressive therapy, iatrogenic Kaposi's sarcoma (KS) developed in both lower eyelids. Subsequently, KS was confirmed in the region of the left forearm, with suspicion of lesions in the lungs. The ocular tumor was surgically removed with negative margins, requiring no further therapy. The lesion on the left forearm was completely excised. The patient underwent radiotherapy for the lung lesions, and immunosuppressive therapy was reduced.

Conclusion: The case highlights the importance of early identification of KS, its histological verification, radical resection, and multidisciplinary collaboration. Knowledge of the epidemiology of this condition is a key factor in determining the correct diagnosis.

Key words: Kaposi's sarcoma, radical resection, immunosuppression, multidisciplinary collaboration

Čes. a slov. Oftal., 80, 2024, No. 2, p. 114–118

ÚVOD

Kaposiho sarkom (KS) je maligní vaskulární nádor, který je spojený s lidským herpesvirem 8 (HHV-8) [1,2]. Virus se přenáší převážně v dětství slinami, dalším vehikulem přenosu mohou být krev, sperma či transplantovaný orgán [3]. Toto onemocnění postihuje především imunokompromitované jedince [4]. Rozlišujeme 4 základní formy KS – klasickou, endemickou, iatrogení a epidemickou [5]. V minulosti, ještě před rozšířením syndromu získané imu-

nodeficience (AIDS), byl považován za raritní nádor, nyní je výskyt častější [6].

Nádor postihuje převážně kůži a sliznice, může se však vyskytovat v kterémkoliv orgánu [5]. V oční lokalizaci bývá situován na víčkách nebo v orbitě, ale nejčastěji na bulbární spojivce ve vnitřním koutku. Má podobu vaskulární léze, v okolí bývají vinuté cévy a subkonjunktivální hemoragie [7]. V oční lokalizaci je hlavní léčebnou modalitou excize s negativními okraji, kryoterapie a záření. U všech pacientů je třeba pomýšlet i na celkový stav imu-

nitního systému – vyloučit HIV infekci, v případě imunosupresivní terapie zvážit její redukcii [7–9].

KAZUISTIKA

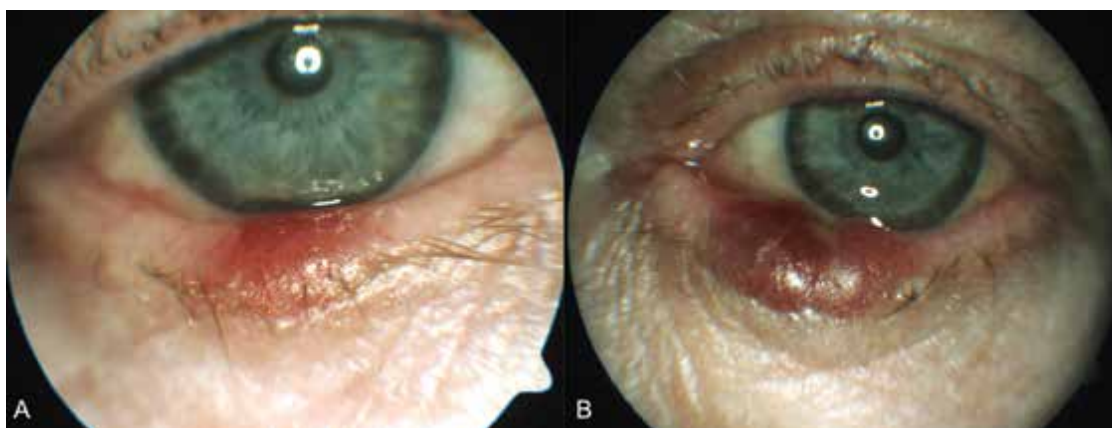
Na Oční kliniku Fakultní nemocnice Ostrava (FNO) byl odeslán čtyřiasedmdesátiletý pacient z regionálního očního centra s 3 měsíce rostoucí lézí na levém dolním víčku, na kterém již byla provedena biopsie s nálezem Kaposiho sarkomu.

Z osobní anamnézy bylo pro nás podstatné, že pacient v minulosti podstoupil transplantaci ledviny a byl léčen kombinací imunosupresivních léčiv – mykofenolát, prednison a takrolimus. Dále byl internisty sledován pro sekundární arteriální hypertenzi a byl nekuřák. Další anamnestická data byla z očního hlediska méně podstatná. Naturální zraková ostrost pravého oka byla 5/5 slabě, levého oka 5/5. Hodnoty nitroočního tlaku dosahovaly vpravo 19 mmHg, vlevo 22 mmHg. Při vyšetření pacienta byla na levém dolním víčku shledána léze odpovídající Kaposimu sarkomu velikosti 10 x 5 mm, na pravém dol-

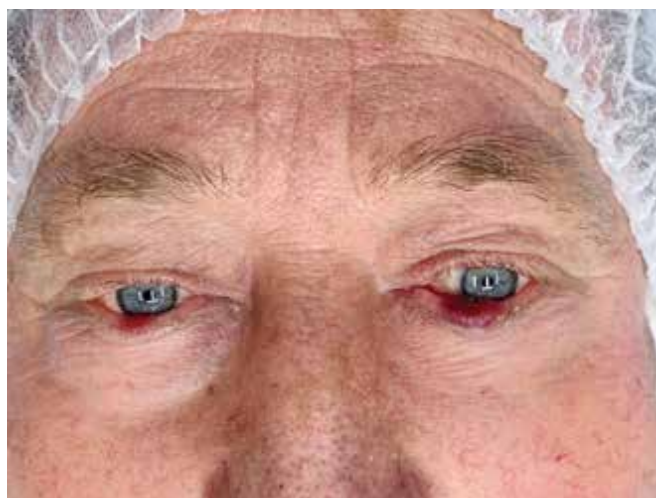ním víčku další nová drobná načervenalá léze do 5 mm, která dle popisu z odesílajícího pracoviště nebyla přítomna, jinak byl přední segment bez pozoruhodností. Obrázek 1.

Pacient byl odeslán na Onkologickou kliniku FNO k základnímu došetření stran generalizace, dále byla vyloučena infekce virem HIV a onemocnění AIDS (Syndrom získané imunodeficience). Zároveň byla naplánována totální excize s bezpečnostním lemlem Kaposiho sarkomu vlevo a ve druhé době rekonstrukce, vpravo pak probatorní excize léze. Obrázek 2.

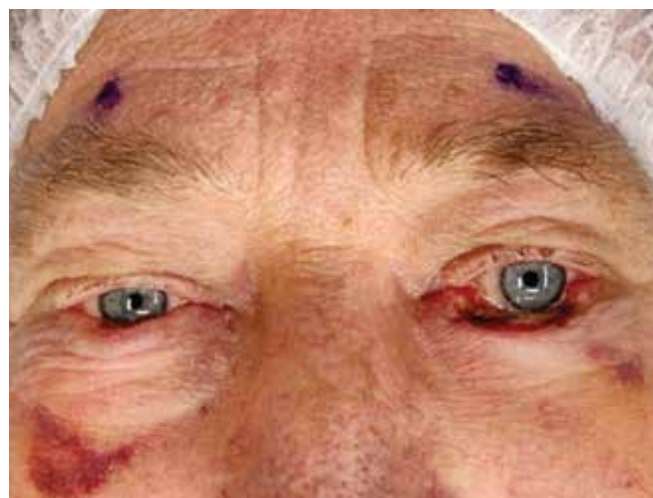Zárok byl proveden v lokální anestezii dle plánu, z léze vpravo byl histologicky verifikován Kaposiho sarkom dosahující spodiny, vlevo také Kaposiho sarkom, tumor zde však nedosahoval okrajů excize. Při vyšetření byla objevena další suspektní léze na horním víčku vlevo. Na operačním sále byla provedena biopsie horního víčka vlevo a resekce tumoru na pravém dolním víčku s rekonstrukcí v jedné době. Vzhledem k rozsahu léze na dolním víčku vlevo byla jako nejvhodnější technika rekonstrukce použita laloková operace dle Hughese [10]. Obrázek 3.



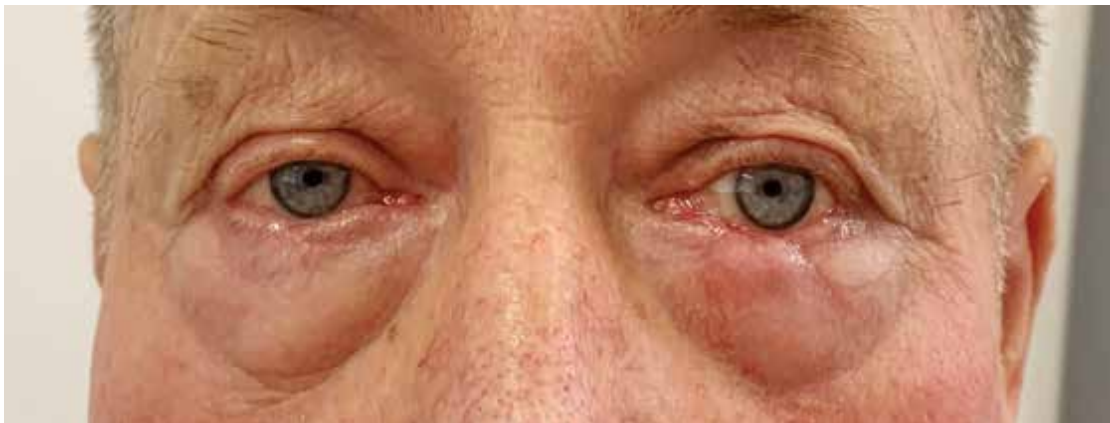Obrázek 1. Nález na víčkách pravého (A) a levého (B) oka při prvním vyšetření na naší klinice



Obrázek 2. Fotografie víček před provedením totální excize s bezpečnostním lemlem Kaposiho sarkomu vlevo a vpravo před probatorní excizí léze



Obrázek 3. Stav po provedení totální excize s bezpečnostním lemlem Kaposiho sarkomu vlevo a vpravo po probatorní excizí léze



Obrázek 4. Nález na poslední kontrole – stav po rozdělení Hughesova laloku vlevo, vpravo po resekcii KS s rekonstrukcí v jedné době

Histopatologické vyšetření biopsického vzorku z levého horního víčka neprokázalo maligní struktury, také bylo potvrzeno, že Kaposiho sarkom z pravého dolního víčka byl odstraněn s negativním bezpečnostním lem. Bylo naplánováno rozdělení Hughesova laloku vlevo. Plánované rozdělení Hughesova laloku na levém oku proběhlo zcela bez komplikací, onkologicky nebyla doporučena adjuvantní radioterapie v oblasti očí pro lokalitu a provedenou R0 resekci. Při poslední kontrole na Oční klinice FNO byl přední segment klidný a pacient byl předán ke sledování svému spádovému očnímu lékaři. Obrázek 4.

Při onkologickém screeningu, byla v rámci fyzikálního vyšetření objevena na levém předloktí červená léze velikosti 1 cm, dle slov pacienta postupně blednoucí. Klient byl referován na Kožní oddělení FNO, kde naplánovali excizi. Na RTG hrudníku bylo zastiženo v horním poli levé plíce suspektní zastínění, stanovilo se datum pro CT verifikaci tohoto nálezu. Zároveň došlo k úpravě celkové medikace, u pacienta byla vysazena imunosuprese mykofenolátem a prednisonem, pacient je ponechán na takrolimu (mTOR inhibitor), jehož dávka je pravidelně upravována dle jeho sérové koncentrace. Poté pacient podstupuje CT vyšetření hrudníku, které potvrdilo ložisko v levém horním plicním poli, byla doporučena histologická verifikace, ke které se pacient postavil odmítavě. Na onkologii vyslovili závěr, že pacient není kandidátem na celkovou léčbu, byla však naplánovaná navigovaná stereotaktická radiační terapie ložiska v plicích pomocí CyberKnife. Poté byla dermatology provedena excize léze z levého předloktí, histopatologicky prokázán Kaposiho sarkom. Pacient podstupuje léčbu pomocí CyberKnife, nyní je v plánu i kontrolní CT ke zhodnocení výsledku, prozatím je pacient bez nálezu recidivy.

DISKUZE

Kaposiho sarkom byl poprvé popsán v roce 1872 rakouským dermatologem maďarsko-židovského původu Moritzem Kaposim, který jej definoval jako „idiopatický mnohočetný pigmentovaný sarkom kůže“ [11]. Po dlou-

hou dobu byl tento nádor považován za relativně vzácnou, pomalu rostoucí malignitu, nejčastěji se vyskytující u mužů středního a vyššího věku. To se změnilo až v roce 1981, kdy byl popsán vztah HIV infekcí a tímto sarkomem [12]. Na počátku 90. let 20. století byl z léze Kaposiho sarkomu izolován zcela nový virus, který byl pojmenován Lidský herpes virus 8 (HHV-8) [2].

HHV-8 patří do rodiny Gamaherpesvirinae, jedná se onkogenní virus, a kromě Kaposiho sarkomu může způsobovat i Castlemanovu chorobu nebo Primární efuzní lymfom (obojí vzácné B-buněčné malignity) [3]. Nejvyšší míra séroprevalence se nachází v tzv. „Kaposi sarkoma belt“ v Subsaharské Africe, kde dosahuje až 86 %. Střední séroprevalenci vykazuje jižní Evropa s 10–30 %, v severní Evropě a USA je séropozitivita nízká, okolo 6 %. V těchto oblastech s nízkým výskytem viru jsou nejvyšší hodnoty zaznamenány u HIV pozitivních mužů majících sex s muži (MSM) a HIV negativních MSM [2]. V běžné populaci se virus přenáší převážně v dětství slinami, byly popsány přenosy v rámci rodiny, a to nejčastěji z matky na dítě. Dalšími vehikuly transmise mohou být krev, sperma nebo poševní sekret. V neposlední řadě i transplantovaný orgán, v těchto případech, se díky imunosupresivní terapii, významně zvyšuje riziko vzniku Kaposiho sarkomu [3,13,14].

Rozlišujeme 4 základní formy tohoto onemocnění – klasickou, endemickou, iatrogenní a epidemickou. Klasická forma nejčastěji postihuje starší muže v oblasti Středozevní moře nebo muže židovského původu [2]. Průběh je obvykle indolentní a onemocnění se omezuje na léze v oblasti dolních končetin, postižení sliznic nebo vnitřních orgánů je vzácné. Zajímavostí je, že riziko vzniku klasické formy KS je 4x nižší u kuřáků cigaret, kauzalita však doposud nebyla potvrzena. Endemická varianta bývá popisována v subsaharské Africe, a to převážně u dětí. Jedná se o velice agresivní onemocnění s nepříznivou prognózou. Iatrogenní forma se vyskytuje u pacientů po alogenní transplantaci, nejčastěji ledvin a u pacientů podstupujících imunosupresivní terapii. Nádorové léze obvykle regredují po snížení dávky imunosuprese. Epidemická varianta tohoto onemocnění se vyskytuje u HIV

pozitivních pacientů, nejčastěji MSM. A je jednou ze tří „AIDS-defining cancers“ [2,5,8,15–18].

Nádor postihuje převážně kůži a sliznice, může se však vyskytovat v kterémkoliv orgánu [5]. V oční lokalizaci bývá situován na víčkách nebo v orbitě, ale nejčastěji na bulbární spojivce ve vnitřním koutku [7]. Klinicky se projevuje jako vaskularizovaný uzlík červené, fialové a hnědé barvy, lze jej zaměnit za hematom či névus [6,7]. Někdy, v pozdějších fázích, mohou vznikat až velké exofytické, ulcerující a krvácivé noduly, často spojeny s bolestivým edémem. Jeho diagnóza je potvrzena biopticky [8]. Histologicky je nádor charakterizován neoangiogenezí, vřetenovitými buňkami a zánětlivým infiltrátem [19]. Při diseminované variantě KS bývají nejčastěji postiženy plíce, mízní uzliny, gastrointestinální trakt a dutina ústní [20]. Již bylo popsáno současné postižení plic a kůže KS [21].

Léčba závisí na samotné formě onemocnění a jeho rozsahu [2]. V oční lokalizaci je hlavní léčebnou modalitou excize s negativními okraji, kryoterapie a záření [7,9]. U imunosuprimovaných pacientů je prvním krokem posílení imunitního systému [8]. Co se týče pacientů s epidemickou variantou (AIDS), je zásadní optimalizace antiretrovirové terapie, v případě diseminace potom v kombinaci s chemoterapií [2]. Pacienti s iatrogenní formou mohou být léčeni pouhým snížením imunosupresivní terapie, což však s sebou nese vyšší riziko rejekce transplantátu. Jiným léčebným postupem, u těchto pacientů, je převedení stávající imunosupresivní terapie na mTOR inhibitory (např. sirolimus, takrolimus), kde se využívá jejich antiangiogenní účinek [8,22].

Námi popsaný případ odpovídá odborné literatuře. U pacienta s transplantovanou ledvinou léčeného imunosupresivy došlo ke vzniku KS s multiorgánovým postižením včetně oční manifestace, kde byl KS shledán na obou dolních víčkách, ačkoliv nejčastější lokalizací bývá vnitřní koutek či bulbární spojivka. Zdali vehikulem přenosu lidského herpesviru 8 byla transplantovaná ledvina, můžeme jen polemizovat, běžně se totiž tento transplan-

tát nevyšetřuje na přítomnost HHV-8. Na naši kliniku se pacient dostavil již s biopticky verifikovaným KS dolního víčka vlevo, byl ihned referován na Onkologickou kliniku stran došetření generalizace onemocnění a vyloučili jsme Syndrom získané imunodeficiencie. Vzhledem k tomu, že byl pacient léčen kombinací imunosupresiv, z epidemiologického hlediska můžeme konstatovat, že se u naše klienta jednalo o iatrogenní formu Kaposiho sarkomu.

V oční lokalizaci byla zvolena adekvátní terapie, a to excize s histologicky negativními okraji, která byla provedena promptně bez čekání na výsledek onkologického screeningu. Adjuvantní radioterapie zde onkologem doporučena nebyla. Z oftalmologického hlediska lze tento případ považovat za uzavřený. U našeho pacienta došlo ještě k rozšíření KS i na levé předloktí, tato léze byla cestou dermatologů odstraněna. Nefrologové u pacienta snížili imunosupresivní léčbu, vysadili mykofenolát a prednison, pacienta ponechali na takrolimu (mTOR inhibitor). Onkologický screening odhalil pomocí výpočetní tomografie ložisko na plicích, které bylo ošetřeno stereotaktickou radiační terapií.

Náš terapeutický postup při této uvedené kazuistice plně sledoval doporučení vhodná při léčbě iatrogenně vzniklého KS. Nyní je pacient z celkového hlediska dále dispenzarizován, a je stabilní.

ZÁVĚR

V tomto kazuistickém sdělení jsme prezentovali případ pacienta s iatrogenně vzniklým Kaposiho sarkomem dolních víček obou očí, u kterého došlo k rozšíření onemocnění na levé předloktí a suspektně i do plic. Případ poukazuje na důležitost časného rozpoznání nádoru, jeho bioptickou verifikaci, provedení rapidního onkologického screeningu, radikální resekci a multidisciplinární spolupráci. Znalost epidemiologie tohoto onemocnění je stěžejní na cestě ke správné diagnostice.

LITERATURA

- Salmon JF. Kanski's Clinical Ophthalmology, 9th edition. Londýn: Elsevier 2020;941. ISBN: 978-0-7020-7711-1.
- Iftode N, Rădulescu MA, Aramă ȘS, Aramă V. Update on Kaposi sarcoma-associated herpesvirus (KSHV or HHV8) - review. Rom J Intern Med. 2020 Dec 17;58(4):199-208. doi: 10.2478/rjim-2020-0017
- Marrigiò G, Koch S, Schulz TF. Kaposi sarcoma herpesvirus pathogenesis. Philos Trans R Soc Lond B Biol Sci. 2017 Oct 19;372(1732):20160275. doi: 10.1098/rstb.2016.0275
- Schneider JW, Dittmer DP. Diagnosis and Treatment of Kaposi Sarcoma. Am J Clin Dermatol. 2017 Aug;18(4):529-539. doi: 10.1007/s40257-017-0270-4
- Radu O, Pantanowitz L. Kaposi sarcoma. Arch Pathol Lab Med. 2013 Feb;137(2):289-94. doi: 10.5858/arpa.2012-0101-RS
- Heissigerová J, a kol. Oftalmologie. 2. vyd. Praha: Maxdorf; 2021. 395.
- Kuchynka P. Oční lékařství. Praha: Grada; 2007. 768.
- Cesarman E, Damania B, Krown SE, Martin J, Bower M, Whitby D. Kaposi sarcoma. Nat Rev Dis Primers. 2019 Jan 31;5(1):9. doi: 10.1038/s41572-019-0060-9
- Rapuan Christopher J. Cornea, third edition, Philadelphia: Wolters Kluwer; 2019. 421.
- Kopecky A, Rokohl AC, Heindl LM. Rekonstruktionstechniken der posterioren Augenlidlamelle [Techniques for the Reconstruction of the Posterior Eyelid Lamella]. Klin Monbl Augenheilkd. 2018 Dec;235(12):1415-1428. German. Epub 2018 Nov 23. doi: 10.1055/a-0751-1069
- Sharma S, Malgotra V, Wani M. Kaposi Sarcoma in an Immunocompetent Patient Treated With Paclitaxel. Cureus. 2023 Jan 11;15(1):e33641. doi: 10.7759/cureus.33641
- Sternbach G, Varon J, Moritz Kaposi: idiopathic pigmented sarcoma of the skin. J Emerg Med. 1995 Sep-Oct;13(5):671-674. doi: 10.1016/0736-4679(95)00077-n
- Dedicoat M, Newton R, Alkharsah KR et al. Mother-to-child transmission of human herpesvirus-8 in South Africa. J Infect Dis. 2004 Sep 15;190(6):1068-1075. Epub 2004 Aug 11. doi: 10.1086/423326
- Sunil M, Reid E, Lechowicz MJ. Update on HHV-8-Associated Malignancies. Curr Infect Dis Rep. 2010 Mar;12(2):147-54. Epub 2010 Mar 26. doi: 10.1007/s11908-010-0092-5
- Dollard SC, Douglas D, Basavaraju SV, Schmid DS, Kuehnert M, Aqel B. Donor-derived Kaposi's sarcoma in a liver-kidney transplant re-

- cipient. *Am J Transplant*. 2018 Feb;18(2):510-513. Epub 2017 Oct 25. doi: 10.1111/ajt.14516
16. Yarchoan R, Uldrick TS. HIV-Associated Cancers and Related Diseases. *N Engl J Med*. 2018 Mar 15;378(11):1029-1041. doi: 10.1056/NEJMra1615896
 17. Grabar S, Costagliola D. Epidemiology of Kaposi's Sarcoma. *Cancers (Basel)*. 2021 Nov 14;13(22):5692. doi: 10.3390/cancers13225692
 18. Goedert JJ, Vitale F, Lauria C et al. Classical Kaposi's Sarcoma Working Group. Risk factors for classical Kaposi's sarcoma. *J Natl Cancer Inst*. 2002 Nov 20;94(22):1712-8. doi: 10.1093/jnci/94.22.1712
 19. Ma JY, Liu JW. Disseminated Kaposi Sarcoma. *Clin Cosmet Investig Dermatol*. 2022 Aug 20; 15:1711-1714. doi: 10.2147/CCID.S376060
 20. Tang ASO, Teh YC, Chea CY, Yeo ST, Chua HH. Disseminated AIDS-related Kaposi's sarcoma. *Oxf Med Case Reports*. 2018 Nov 26;2018(12):omy107. doi: 10.1093/omcr/omy107
 21. Cabral RF, Marchiori E, Takayasu TC, Cabral FC, Batista RR, Zanetti G. Pulmonary Kaposi sarcoma in a human immunodeficiency virus - infected woman: a case report. *Cases J*. 2009 Jan 2;2(1):5. doi: 10.1186/1757-1626-2-5
 22. Chaisuparat R, Hu J, Jham BC, Knight ZA, Shokat KM, Montaner S. Dual inhibition of PI3Kalpha and mTOR as an alternative treatment for Kaposi's sarcoma. *Cancer Res*. 2008 Oct 15;68(20):8361-8. doi: 10.1158/0008-5472.CAN-08-0878