

LITERATURA

- Holden BA, Fricke TR, Wilson DA, et al. Global Prevalence of Myopia and High Myopia and Temporal Trends from 2000 through 2050. *Ophthalmology*. 2016;123(5):1036-1042. doi: 10.1016/j.ophtha.2016.01.006
- Ding BY, Shih YF, Lin LLK, Hsiao CK, Wang IJ. Myopia among schoolchildren in East Asia and Singapore. *Surv Ophthalmol*. 2017;62(5):677-697. doi: 10.1016/j.survophthal.2017.03.006
- Wu PC, Huang HM, Yu HJ, Fang PC, Chen C. MS Epidemiology of Myopia, *Asia-Pacific Journal of Ophthalmology*. 2016;5(6):386-393. doi: 10.1097/APO.0000000000000236
- Theophanous C, Modjtahedi BS, Batech M, Marlin DS, Lung TQ, Fong DS. Myopia prevalence and risk factors in children. *Clinical ophthalmology*. 2018;12:1581-1587. doi: 10.2147/opht.S164641
- Wolfe RJB. Refractive surgery and the ADF. *Australian Defence Forces Health*. 2003;4:84-92.
- Subramanian PS. *Ophthalmology in Extreme Environments*, Springer; 2017. Chapter 2, The effects of extreme altitude on the eye and vision; p. 15-28, Chapter 3, Refractive surgery in aviators; p. 29-54, Chapter 4, Night Vision and Military Operations; p. 55-71. doi: 10.1007/978-3-319-57600-8
- Human Factor and Medical Panel Task Group (HFM TG). *Refractive Surgery: New Techniques and Usability for Military Personnel*. RTO Technical Report [Internet]. Neuilly-sur-Seine; 2012 Aug 11. Available from: <https://www.sto.nato.int/publications/STO%20Technical%20Reports/Forms/Technical%20Report%20Document%20Set/docsethomepage.aspx?ID=2338&FolderCID=0x0120D5200078F9E87043356C409A0D30823AFA16F6010066D541ED10A62C40B2AB0FEBE9841A61&List=92d5819c-e6ec-4241-aa4e-57bf918681b1&RootFolder=https://www.sto.nato.int/publications/STO%20Technical%20Reports/RTO-TR-HFM-191>
- Tsai ML, Liu CC, Wu YC, et al. Ocular Responses and Visual Performance after High-Acceleration Force Exposure. *Invest. Ophthalmol. Vis. Sci*. 2009;50(10):4836-4839.
- Miller R., Tredici T. *Night Vision Manual for the Flight Surgeon*. (1985).
- Godiwalla RY, Magone MT, Kaupp SB, Jung H, Cason JB. Long-Term Outcomes of Refractive Surgery Performed During the Military. *Mil Med*. 2019 Dec 1;184(11-12):808-812. doi: 10.1093/milmed/usz096. PMID: 31125090
- Cennamo G, Menna F, Sinisi F et al. Twenty-Year Follow-Up of Excimer Laser Photorefractive Keratectomy: A Retrospective Observational Study. *Ophthalmol Ther*. 2020;9, 917-920.
- Dirani M, Couper T, Yau J, et al. Long-term refractive outcomes and stability after excimer laser surgery for myopia. *J Cataract Refract Surg*. 2010 Oct;36(10):1709-1717. doi: 10.1016/j.jcrs.2010.04.041. PMID: 20870117
- Yamazaki E, Stillitano I, Wallau A, Bottós J, Campos M. Long-term results of photorefractive keratectomy for myopia and myopic astigmatism. *Arquivos brasileiros de oftalmologia*. 2007;70:975-980.

ZOF

ZLÍNSKÝ OČNÍ
FESTIVAL KAZUISTIKY

XVII. ROČNÍK | Kongresové centrum Zlín | 22. 3. 2024

WWW.OCNIFESTIVAL.CZ



BAUSCH+LOMB

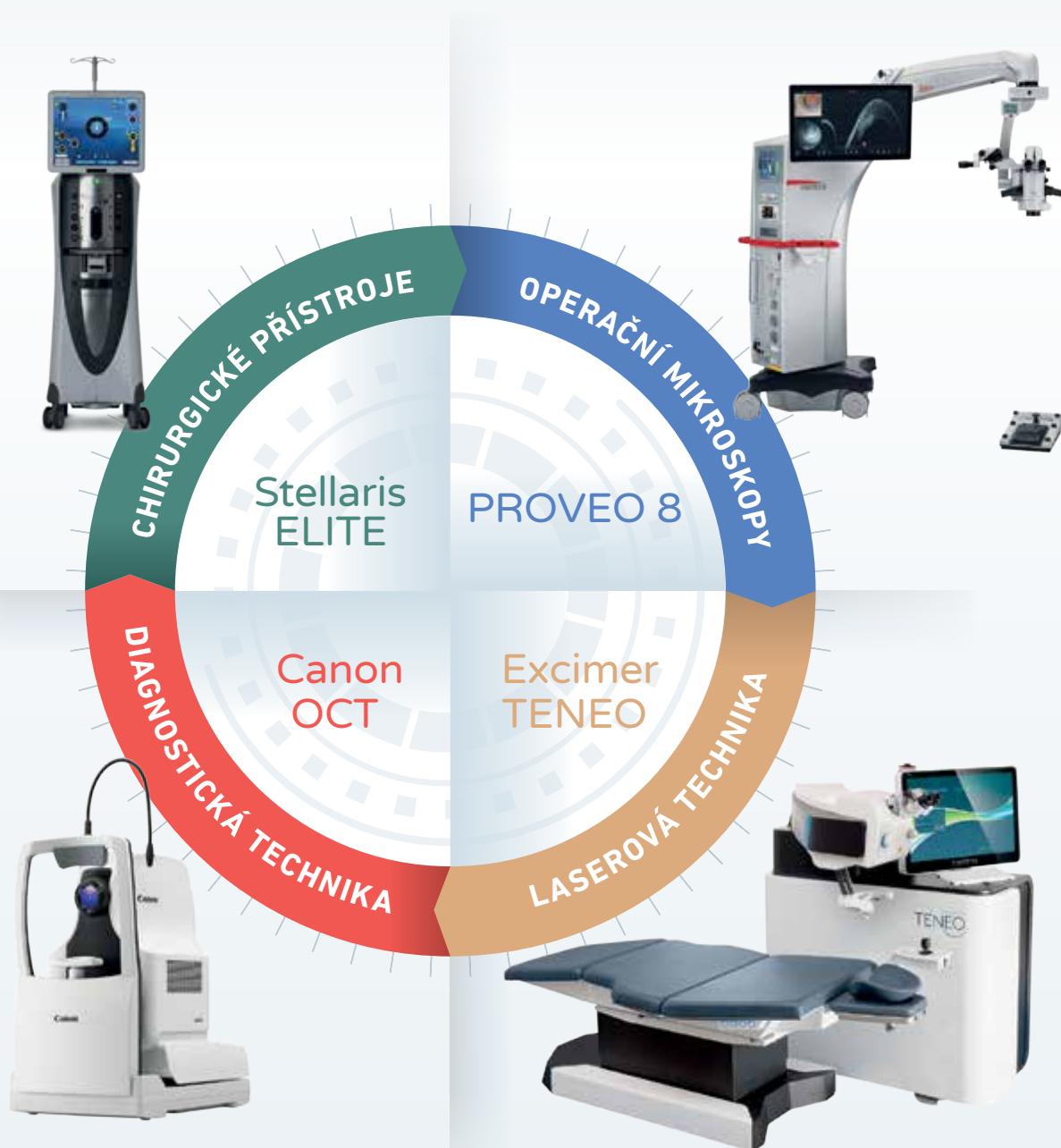AECOS



Zlín kraj bez hranic

zlín.

Společnost SPIRIT MEDICAL se zabývá dovozem, distribucí a servisem zdravotnických přístrojů již od roku 1994. V nabídce společnosti je zahrnut široký sortiment produktů předních světových výrobců. Naším cílem je poskytovat kvalitní služby, rychlou realizaci zakázek a dobrou spolupráci s naším obchodním a servisním týmem. Společnost trvale udržuje systém řízení kvality dle normy ISO 9001:2015.



ZLEPŠENIE PORÚCH ZORNÉHO POĽA PO OŠETRENÍ INTRAKRANIÁLNYCH ANEURYZIEM NEUROEMBOLIZÁCIOU. KAZUISTIKY

Majtánová Nora^{1,2}, Kolář Petr^{1,2}, Krišková Petra¹, Kéri
Petra¹, Balazs Tibor³, Cholevík Dalibor^{1,2}, Kurilová
Veronika¹

¹Očná klinika Slovenskej zdravotníckej univerzity a Univerzitnej
nemocnice v Bratislave, Bratislava

²Lekárska fakulta, Slovenská zdravotnícka univerzita, Bratislava

³Centrum intervenčnej neurorádiológie a endovaskulárnej liečby
CINRE, Bratislava

*Autori práce vyhlasujú, že vznik aj téma odborného oznámenia a jeho zverejnenia nie je
v strete záujmov a nie je podporený žiadnou farmaceutickou firmou. Práca nebola zadaná
inému časopisu ani inde vytlačená, s výnimkou kongresových abstraktov a odporúčaných
postupov.*

Do redakcie doručeno dne: 7. 7. 2023

Prijato k publikácii dne: 28. 10. 2023



MUDr. Nora Majtánová, Ph.D.

Očná klinika SZU a UNB

Antolská 11

851 07 Bratislava

E-mail: nora.majtanova@gmail.com

SÚHRN

Ciel: Prítomnosť intrakraniálnych aneuryzmiem a ich hemoragických a tromboembolických komplikácií predstavuje závažnú nozologickú jednotku, ktorá významne ohrozuje svojich nositeľov. Sú väčšinou asymptomatické až do vzniku ruptúry. V dvoch kazuistikách predstavujeme mladých pacientov so zhoršeným videním a bolesťami hlavy, u ktorých sme zistili prítomnosť intrakraniálnych aneuryzmiem.

Materiál a metódy: Prezentácia dvoch kazuistík pacientov, ktorí prišli na naše pracovisko so zhoršením videnia a bolesťami hlavy. Na našom pracovisku pacienti podstúpili kompletne očné vyšetrenie, vrátane vyšetrenia zorného poľa. Na základe výsledkov vyšetrenia boli indikovaní na zobrazovacie vyšetrenie mozgu, ktoré odhalilo prítomnosť intrakraniálnych aneuryzmiem. Pacienti boli následne odoslaní do centra intervenčnej neurorádiológie, kde podstúpili neinvazívny endovaskulárny neuroembolizačný výkon s implantáciou flow divertera. Pacientov sme ďalej po výkone sledovali a výsledky vyšetrení dokumentujeme do obdobia 1 roku po výkone.

Výsledky a záver: Vďaka rýchlemu záchytu, diagnostike a manažmentu oboch pacientov sme predišli vzniku ruptúry aneuryzmy a život ohrozujúceho stavu. Po endovaskulárnych výkonoch s implantáciou flow divertera došlo k výraznému zlepšeniu zrakovej ostrosti ako aj perimetrického nálezu u oboch pacientov. Pri záchytech intrakraniálnych aneuryzmiem do týždňa od vzniku očných príznakov a ich ošetrení do troch mesiacov, došlo v priebehu 6–12 mesiacov u našich dvoch pacientov k zlepšeniu defektov v zornom poli, u jedného z týchto pacientov až k takmer ich kompletnému vymiznutiu.

Kľúčové slová: intrakraniálna aneuryzma, zhoršené videnie, periméter, bolesti hlavy, embolizácia, flow diverter, endovaskulárny

SUMMARY

IMPROVEMENT OF VISUAL FIELD DEFECTS AFTER NEUROEMBOLIZATION TREATMENT OF INTRACRANIAL ANEURYSMS. CASE REPORTS

Purpose: Intracranial aneurysms and their hemorrhagic and thromboembolic complications represent a serious nosological unit that significantly endangers those afflicted. They are mostly asymptomatic until rupture occurs. In two case reports, we present our observations of young patients with impaired vision and headaches, in whom we found the presence of intracranial aneurysms.

Observations: Presentation of two case reports of patients who came to our department with impaired vision and headaches. The patients underwent a complete eye examination at our center, including a visual field examination. Based on the results of the examination, they were referred for an imaging examination of the brain, which revealed the presence of intracranial aneurysms. The patients were subsequently sent to the interventional neuroradiology center, where they underwent a noninvasive endovascular neuroembolization procedure with flow diverter implantation. We continued to monitor the patients after the procedure and document the examination results up to 1 year after the procedure.

Conclusions and significance: Thanks to the fast detection, diagnosis, and management of both patients, we prevented the occurrence of aneurysm rupture, thus a life-threatening complication. After endovascular procedures with flow diverter implantation, we observed a significant improvement in visual acuity as well as perimetric findings in both patients. When intracranial aneurysms are found within a week of the onset of eye symptoms and treated within three months, defects in the visual fields improved in our two patients within 6–12 months, and in one of the two patients the defects almost completely disappeared.

Key words: intracranial aneurysm, impaired vision, perimetry, headache, embolization, flow diverter, endovascular

Čes. a slov. Oftal., 80, 2024, No. 1, p. 42–51

ÚVOD

Najčastejším prejavom intrakraniálnych aneuryziem je subarachnoidálne krvácanie [1]. Väčšina aneuryziem zostáva až do ruptúry asymptomatická. Iba u 10 % nositeľov sú pred ruptúrou prítomné symptómy, vznikajúce najmä z útlaku mozgových štruktúr, rovnako ako pri nádorovom procese [2]. Prítomnosť obrovskej aneuryzmy je preto často potvrdená diferenciálnou diagnostikou nádoru mozgu [3]. Riziko ruptúry u symptomatických aneuryziem je väčšie ako u asymptomatických, preto by sa vždy mala zvážiť liečba nielen v dôsledku odstránenia útlaku mozgových štruktúr, ale aj ako prevencia vzniku ruptúry [4]. Vzhľadom k blízkej lokalizácii Willisovho okruhu so štruktúrami zrakovéj dráhy, môžu niektoré aneuryzmy rásť blízko optického nervu, chiazmy, optického traktu alebo radiatio optica, čo spôsobuje útlak týchto anatomických štruktúr a rôznu stupeň zrakového deficitu [5, 6]. Poruchy vo videní ako príznak pri intrakraniálnych aneuryzmách popisujú autori až pri väčších až gigantických rozmeroch aneuryziem (15–24mm, 25mm a viac) [5,7]. Strata zraku v dôsledku prasknutých intrakraniálnych aneuryziem je vo väčšine prípadov vysvetlená Tersonovým syndrómom [8], ktorý najčastejšie vzniká v dôsledku subarachnoideálneho krvácania po ruptúre aneuryzmy arteria communicans anterior. Typický je nález obojstranný a prejavuje sa mnohopočetným sietnicovým krvácaním. V tomto prípade je vždy obtiažne posúdiť, či pokles zrakovéj ostrosti je dominantne spôsobený centrálnou príčinou alebo vnútroočným krvácaním [9].

Častým prejavom neprasknutej intrakraniálnej aneuryzmy je bolesť hlavy, ktorá býva prítomná približne u jednej tretiny prípadov [10]. Bolesť hlavy sa môže prejavovať ako nová, akútna ale aj ako chronická a nešpecifická. Vzhľadom k tomu, že chronická bolesť hlavy je

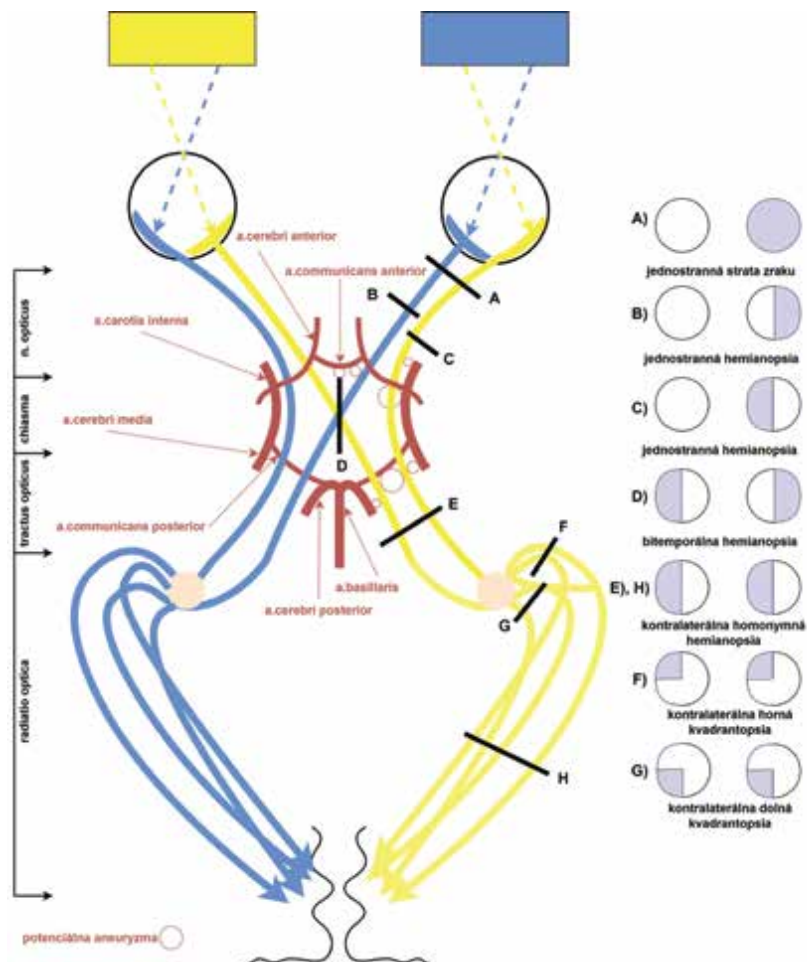
častým prejavom iných ochorení, nie vždy lekár myslí na možnú prítomnosť intrakraniálnej aneuryzmy. K iným príznakom môže patriť relatívny aferentný pupilárny defekt, záchvaty a ťažkosti pri bežných denných aktivitách. Často sa vyskytujú aj okulomotorické poruchy [9].

Intrakraniálne aneuryzmy, rovnako ako rôzne iné intrakraniálne expanzie, môžu viesť k rozličným defektom v zornom poli. Navyše, defekty v zornom poli nemusia byť identické pri ich opakovanom vyšetrení u toho istého pacienta. Mechanizmus vzniku defektov v zornom poli môže byť ischemia, kompresia alebo priame zakrvácanie do zrakového nervu alebo chiazmy. Priame vniknutie do zrakového nervu alebo jeho priame poškodenie aneuryzmou je extrémne zriedkavé [11]. Ich charakter môže viesť k lokalizácii patológie. Rozdielne zmeny v zornom poli zaznamenáme pri patológii v orbite, chiazme a retrochiazmaticky. Kompresiu alebo ischemiu chiazmy môže spôsobiť aneuryzma arterie communicans anterior alebo arterie carotis interna. Retrochiazmaticky sa u dospelých vyskytujú častejšie cievné príčiny, napr. aneuryzmy, na rozdiel od detí, kde sú častejšou príčinou tumory [12]. V Tabuľke 1 sme popísali podľa dostupnej literatúry najčastejšie lokalizácie aneuryziem zasahujúcich do zrakovéj dráhy, s miestom útlaku a s najčastejšie prejavujúcimi sa zmenami v zornom poli. Schématicky sme znázornili tieto údaje aj na Obrázku 1, kde vizualizujeme vzťah zrakovéj dráhy s intrakraniálnym Willisovým okruhom, potenciálne lokalizácie aneuryziem a ich miesta útlaku, ktoré môžu spôsobiť, spolu s prislúchajúcimi defektami v zornom poli, pokiaľ je útlak dostatočne prejavovaný.

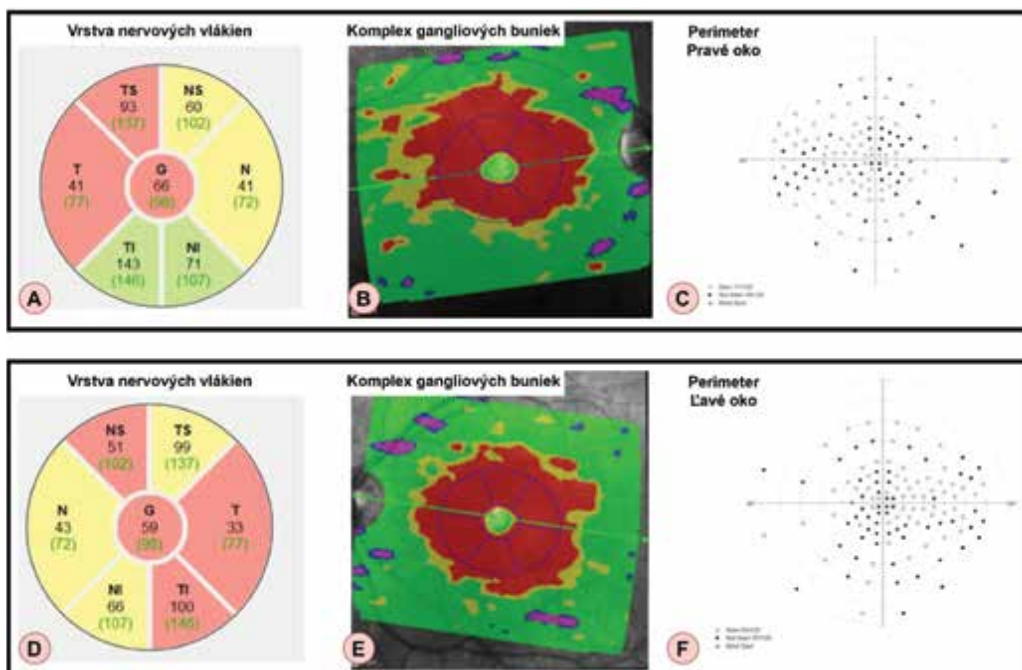
Na ošetrenie intrakraniálnych aneuryziem sa používajú najčastejšie dva prístupy – chirurgický, priamo počas otvorenej kraniotómie – najčastejšie clipping, alebo menej invazívny, endovaskulárny coiling pomocou od-

Tabuľka 1. Najčastejšie lokalizácie aneuryziem zasahujúcich do zrakovéj dráhy, s miestom útlaku a najčastejšie prejavujúcimi sa zmenami v zornom poli podľa dostupnej literatúry

Lokalizácia aneuryzmy	Miesto útlaku (ak je uvedené), event. pravdepodobné miesto útlaku*	Autor publikácie	Najčastejšie uvedený defekt v zornom poli
Arteria communicans anterior	chiasma opticum	Oliveira [13]	bitemporálna hemianopsia
	vlákna n.opticus z nazálnej sietnice*	Oliveira [13]	jednostranná temporálna hemianopsia
		Park [3]	
Arteria carotis interna- intrakavernózna / paraklinoidná	nervus opticus*	Vargas [14]	homolaterálna jednostranná kvadrantopsia až hemianopsia
		Oliveira [13]	
Arteria carotis interna- supraklinoidná	chiasma opticum nazálne vlákna*	Vargas [14]	obojstranná bitemporálna kvadrantopsia alebo hemianopsia
Arteria carotis interna- bifurkácia	tractus opticus	Oliveira [13]	kontralaterálna homonymná hemianopsia
Arteria cerebri media - proximálny segment (raritne, veľká výduť)	tractus opticus	Oliveira [13]	kontralaterálna homonymná hemianopsia
Arteria communicans posterior (raritne, veľká výduť)	tractus opticus*	Vargas [14]	kontralaterálna homonymná hemianopsia
Arteria cerebri posterior	radiatio optica*	Vargas [14]	obojstranná kvadrantopsia



Obrázok 1. Schéma vzťahu zrakovej dráhy s intrakraniálnym Willisovým okruhom, potenciálne lokalizácie aneuryziem (označené červeným krúžkom) a ich miesta útlaku s príslušajúcimi defektami v zornom poli



Obrázok 2. Výsledky vstupných vyšetrení u pacienta z kazuistiky č. 1. Zľava hrúbka nervových vlákien (A, D), komplex gangliových buniek (B, E), periméter v rozsahu 60 stupňov (C, F). Horný riadok znázorňuje nálezy na pravom oku (A–C), dolný riadok nálezy na ľavom oku (D–F)

pútateľných mikrošpirál a/alebo flow diverterov. Horšiu úspešnosť so zlepšením defektov v zornom poli pri endovaskulárnom ošetrení (38 %) v porovnaní s chirurgickým prístupom, clippingom (75 %) prezentoval Schuss a kol. [15]. Naproti tomu Lu a kol. [16] porovnal zhoršenie videnia a defekty v zornom poli po clippingu a endovaskulárnej liečbe aneuryziem arterie ophthalmica v prospech endovaskulárnej liečby (2,4 % versus 16,1 %). Date a kol. [5] popisuje zlepšenie v zornom poli v 63,6 % u pacientov s veľkými až gigantickými intrakraniálnymi aneuryzmami po operácii clippingom alebo ligáciou, pričom u týchto pacientov sa operovalo do troch mesiacov od objavenia sa porúch vo videní. V 36,4 % sa operovalo po viac ako troch mesiacoch, tam zlepšenie v zornom poli nenastalo. Úspešnosť clippingu potvrdila aj práca od de Oliveira a kol. [13], kde nastalo kompletne vymiznutie defektov v zornom poli pooperačne v 46,6 % a zlepšenie v rovnakom percente u pacientov s aneuryzmou utláčajúcou prednú časť zrakovéj dráhy. Vargas a kol. [14] popisuje 19 gigantických mozgových aneuryziem so zhoršeným videním ošetrených endovaskulárne, embolizáciou odpútateľnými balónmi a s použitím Guglielmových odpútateľných mikrošpirál. Práca poukazuje na sľubné výsledky a málo komplikácií v skupine s použitím mikrošpirál, vysvetľuje aj kedy by mohlo byť výhodné použitie balónovej techniky.

Na druhej strane, endovaskulárne ošetrenie aneuryziem môže spôsobiť aj zhoršenie videnia a zorného poľa. Ferrel et al. [17] popisuje u dvoch pacientov oneskorené zhoršenie nálezu v zornom poli. Oneskorené zhoršenie videnia po úspešnom endovaskulárnom ošetrení gigantickéj paraoftalmickej aneuryzmy popisuje u 6tich pacientov Raymond a kol. [18], pričom analyzuje jednotlivé typy použitých materiálov mikrošpirál.

Cieľom tohto článku je oboznámenie čitateľov s možnými prejavmi intrakraniálnych aneuryziem na perimetrickom vyšetrení, s ktorými sa môže stretnúť ako prvý práve oftalmológ a vyjadriť tak podozrenie na túto diagnózu. Znalosť tejto problematiky s liečebnými možnosťami umožní ich včasnú diagnostiku a ošetrenie ešte pred ruptúrou a zvráti vznik trvalých zmien v zornom poli. V nasledujúcich kazuistikách predstavujeme dvoch mladých pacientov, u ktorých sme zistili prítomnosť intrakraniálnych aneuryziem. Vďaka rýchlemu manažmentu došlo včas k chirurgickej intervencii, čím sme predišli vzniku ruptúry a život ohrozujúceho stavu.

KAZUISTIKA 1

V novembri 2021 prišiel na naše pracovisko 29-ročný pacient cestou centrálného prijímacieho oddelenia. Udával jeden deň trvajúci opuch v okolí pravého oka, zhoršené videnie na pravé oko a bolesť hlavy. Doteraz žiadne očné operácie nemal, úraz očí a hlavy negoval. Celkovo sa pacient na nič neliečil a neužíval žiadne lieky.

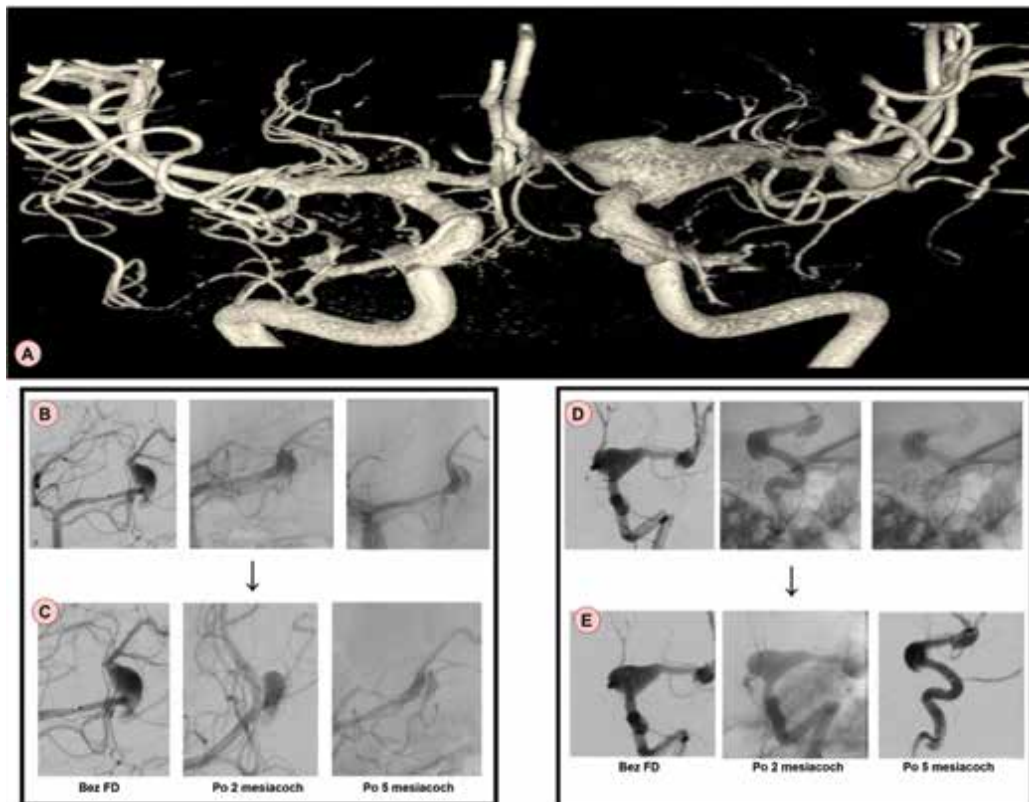
Jeho najlepšie korigovaná zraková ostrosť (NKZO) bola 20/40 na oboch očiach. Vnútroočný tlak bol v referenč-

nom rozmedzí. Pri oftalmoskopickom vyšetrení pacienta bol zaznamenaný pokles hornej mihalnice vpravo, ostatný nález na prednom segmente bol bez patologického nálezu na oboch očiach. Na očnom pozadí bol bilaterálne prítomný bledý terč zrakového nervu s exkaváciou 0.5 a nazalizáciou cievnjej bránky. Makula, cievy a sietnica boli bez patologického nálezu bilaterálne. Na optickej koherentnej tomografii (OCT) terča zrakového nervu sa zistila znížená hrúbka nervových vlákien sietnice (Obrázok 2, prvý stĺpec zľava) a v komplexe gangliových buniek patologické hodnoty vo všetkých kvadrantoch (Obrázok 2, stredný stĺpec). Pacient realizoval aj perimetrické vyšetrenie nadprahovou testovacou stratégiou v rozsahu 60 stupňov zorného poľa, kde boli zachytené početné skotómy na oboch očiach (Obrázok 2, posledný stĺpec zľava). Následne sme doplnili aj prahovú testovaciu stratégiu 24-2 s nálezom bitemporálnej hemianopsie, s presahovaním cez vertikálnu líniu. Pacientovi bolo akútne indikované CT mozgu s kontrastnou látkou.

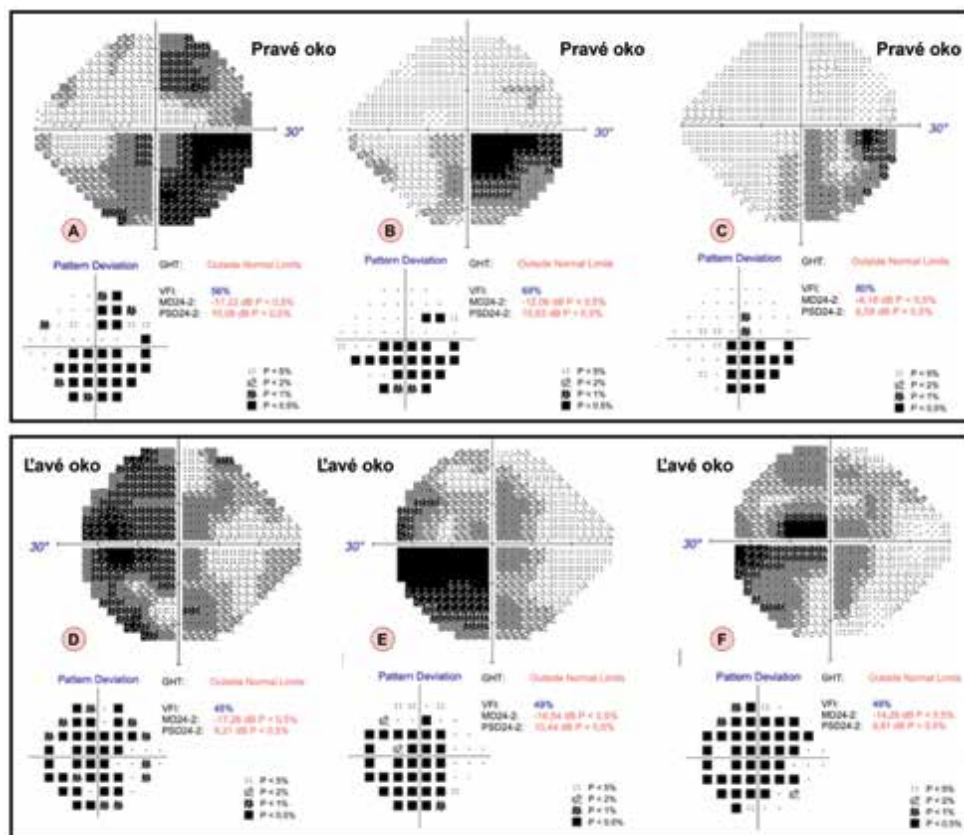
Na CT vyšetrení bol nález viacpočetných fuziformných aneuryziem: v úrovni a. carotis interna (ACI) /a.cerebri media (ACM) vľavo (C7/M1) fuziformné rozšírenie cievného lumenu 18x10 mm s nástennými kalcifikátmi centrálné. Smerom na perifériu v úrovni tesne pred bifurkáciou (M2) ACM vľavo bol nález fuziformného rozšírenia lumenu 7,8x6,8 mm. Ektatické rozšírenie bolo prítomné aj v úrovni iniciálnej časti M1 ACM vľavo v kombinácii s drobným nástenným kalcifikátom. Obdobná fuziformná dilatácia lumenu bola nájdená aj v priebehu a.cerebri posterior (ACP) vľavo, úseku P3 cca 10x7 mm. A.cerebelli anterior inferior vľavo bola nepravidelne ektaticky rozšírená v porovnaní s kontralaterálnou stranou. V priebehu zobrazených ciev neboli nájdené žiadne významné stenózy.

Na základe CT vyšetrenia mozgu bol pacient prijatý na neurologické oddelenie, kde bola doplnená magnetická rezonancia (MR) mozgu s kontrastnou látkou so zameraním na orbity a zrakovú dráhu. Na MR pacienta bol popísaný nález viacpočetných fuziformných aneuryziem na cievach Willisovho okruhu, pričom najväčšia aneuryzma bola v mieste bifurkácie ACI vľavo s prechodom na M1 úsek ACM vľavo. Aneuryzma komprimovala tractus opticus vľavo po odstupe z chiazmy s deviáciou tractus opticus dorzomediálne. Prítomnosť tejto aneuryzmy označil rádiológ ako najpravdepodobnejšiu príčinu ťažkostí a odporučil akútne konzultovať intervenčného rádiológa.

Pacient bol následne preložený z neurologického oddelenia do centra intervenčnej neuroradiológie a endovaskulárnej liečby (CINRE). Na rotačnej angiografii s 3D rekonštrukciou verifikovali nález rozsiahlych intrakraniálnych fuziformných bifurkačných aneuryziem: v distálnom karotickom sífóne ACI vľavo C7/A1 (22mm), vo vetvení M1 a bifurkácie ACM vľavo (11x7mm), P2-P3 ACP vľavo (13mm). (Obrázok 3, horný riadok) Indikovaná bola sekvenčná emergentná neuroembolizačná liečba (NEMB) výdutí flowdiverziou, s ich kontrolovanou trombotizáciou na dlhodobej duálnej protidoštičkovej liečbe (DAPT).



Obrázok 3. Intrakraniálne aneurizmy u pacienta z prvej kazuistiky. V prvom riadku je snímok z rotačnej angiografie s 3D rekonštrukciou (A). V druhom a treťom riadku sú znázornené dve aneurizmy- v druhom riadku priebeh ich endovaskulárneho ošetrenia (B, D), v poslednom riadku postupné zvrášťovanie oboch aneurizmiem v čase na digitálnej subtrahčnej angiografii (C, E)
FD – Flow Diverter



Obrázok 4. Výsledky vyšetrenia zorného poľa testovacou stratégiou 24-2 u pacienta z prvej kazuistiky v čase. V prvom stĺpci zľava nález pri prijíme (A, D), v druhom stĺpci po 6tich mesiacoch (B, E), v treťom po 12tich mesiacoch (C, F). Horný riadok znázorňuje nálezy na pravom oku (A–C), dolný riadok nálezy na ľavom oku (D–F)

V celkovej anestézii bola realizovaná NEMB výdute P2/P3 ACP vľavo, trans-femorálnym prístupom sprava. Po štrnástich dňoch pacient podstúpil ďalšiu NEMB výdute C7/M1 ACM vľavo (Obrázok 3, druhý riadok). Cieľom implantácie flow divertera (FDD) u tohoto pacienta nebolo okamžité vyradenie výdutí ale ich zmenšenie presmerovaním toku. V opačnom prípade by mohlo dôjsť k vzniku náhlejšej cievnej mozgovej príhody. Obrázok 3, spodný riadok ilustruje postupné zvršťovanie oboch aneuryzmiem v čase na digitálnej subtrakčnej angiografii (DSA). Bifurkačná výduť ACM I.sin. ostala zatiaľ v sledovaní bez nutnosti intervencie.

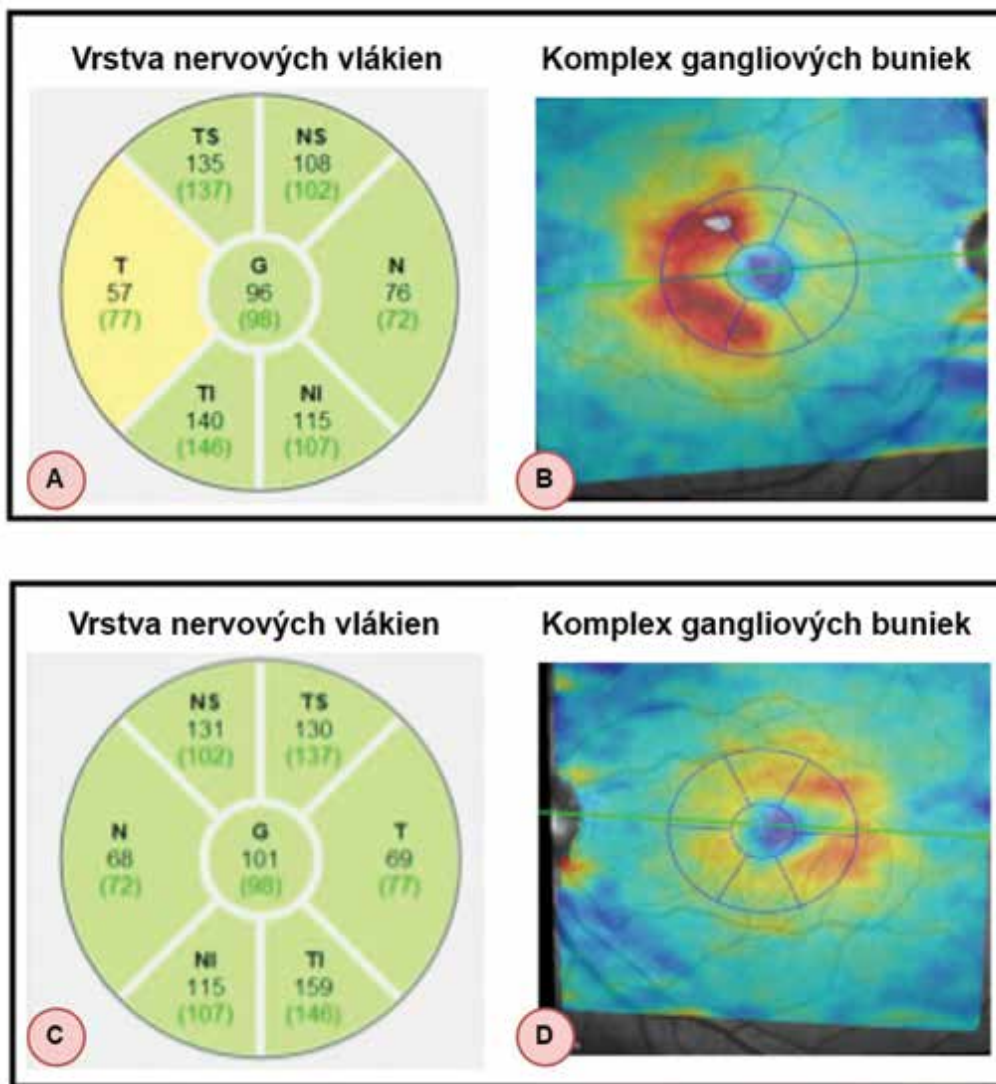
Dva mesiace po operáciách pacient udával subjektívne výrazné zlepšenie v otváraní pravého oka a zrakovej ostrosti. Jeho NKZO na pravom oku sa zlepšila na 20/25, na ľavom oku došlo k progresii na 20/63. Objektívne pokles hornej mihalnice vpravo bol už menej výrazný, avšak stále pretrvával, ostatný oftalmoskopický nález bol bez zmeny. Pacientovi sme nasadili lokálnu (brimonidín kvapky 2x denne do oboch očí) a celkovú neuroprotektívnu liečbu (citikolin 250 mg, perorálny roztok, 3x denne).

NKZO ako aj oftalmoskopický nález zostali stabilné aj dvanásť mesiacov po operáciách, pričom dochádzalo k postupnému zlepšeniu nálezu na perimetri šesť mesiacov a dvanásť mesiacov po operáciách. Porovnanie nálezu perimetra 24-2 pri prijíme a 6 a 12 mesiacov po endovaskulárnych výkonoch je znázornené na Obrázku 4.

Na OCT vrstva komplexu gangliových buniek ostala patologická vo všetkých kvadrantoch na oboch očiach dvanásť mesiacov po operáciách, zároveň v priebehu roka došlo k poklesu vrstvy nervových vlákien terča zrakového nervu. Pacient zostal v sledovaní neurológa, intervenčného rádiológa a oftalmológa.

KAZUISTIKA 2

Na naše pracovisko prišiel 28-ročný pacient v máji 2021 s výraznejšími bolesťami hlavy a zhoršeným videním na ľavom oku trvajúcimi 3 dni. Bol sledovaný neurológom pre niekoľkoročné bolesti hlavy. Očné operácie a úrazy očí neogeval. Celkovo sa na nič neliečil a žiadne lieky ne-



Obrázok 5. Výsledky vstupných vyšetrení u pacienta z kazuistiky č. 2. Zľava hrúbka nervových vlákien (A, C) a komplex gangliových buniek (B, D). Horný riadok znázorňuje nálezy na pravom oku (A, B), dolný riadok nálezy na ľavom oku (C, D)

užíval. NKZO bola vpravo 20/20 a vľavo na úrovni počtu prstov pred okom. Vnútroočný tlak bol 20/24 mmHg. Oftalmoskopicky bol predný segment bez patologického nálezu, na očnom pozadí bol temporálne bledý terč zrkavého nervu, s exkaváciou 0,2 na oboch očiach. Cievny, sieťnica a makula boli bez patologického nálezu bilaterálne. Na OCT makuly bol fyziologický nález, na OCT terča zrkavého nervu bol vpravo hraničný T kvadrant, vľavo bez úbytku nervových vlákien sieťnice (Obrázok 5, prvý stĺpec zľava). Výrazný úbytok bol na OCT komplexe gangliových buniek, pričom na ľavom oku boli všetky kvadranty patologické (Obrázok 5, druhý stĺpec).

Pacientovi sme doplnili vyšetrenie zorného poľa 24-2, kde bol prítomný výpadok temporálnej polovice zorného poľa na pravom oku a výpadok takmer celého zorného poľa na ľavom oku. Na perimetri v rozsahu 60 stupňov pacient pre zlé psychické zvládnutie situácie náhle zhoršeného videnia už nespokojuoval a odmietol ho ďalej absolvovať.

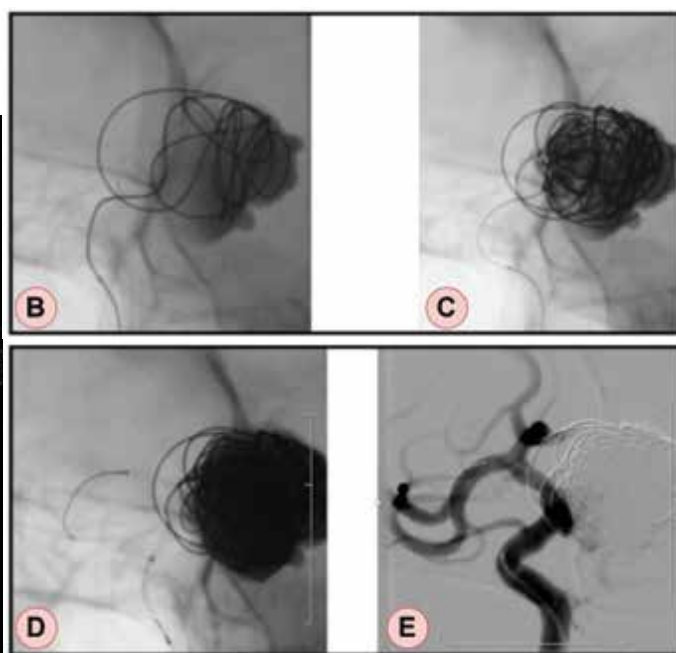
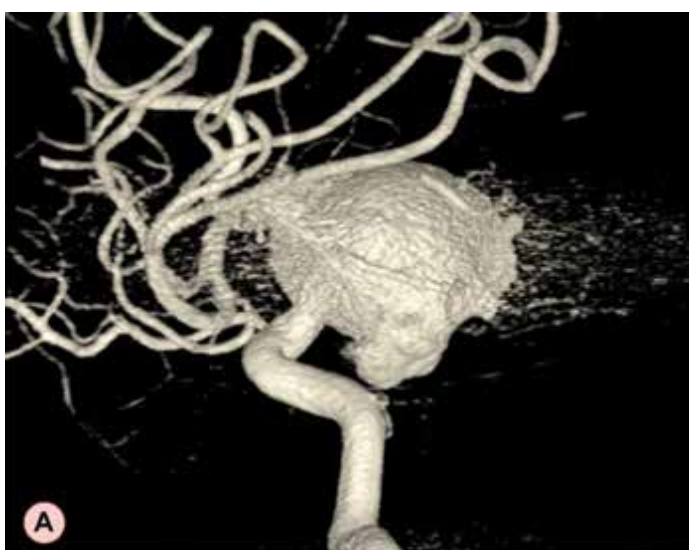Pacienta sme indikovali na magnetickú rezonanciu mozgu s kontrastom, kde sa zistila prítomnosť obrovskej aneurizmy (27 mm) vychádzajúcej z terminálneho úseku a.carotis interna vľavo s jemne sa vysycujúcou stenou a komprimujúcou optickú chiazmu a infundibulum, ktoré je deviované doprava. Pacient bol akútne odoslaný do centra intervenčnej neuroradiológie a endovaskulárnej liečby (CINRE). Na rotačnej angiografii s 3D rekonštrukciou potvrdili nález gigantkej výdutě C6/7 segmentov ACI vľavo. (Obrázok 6 A) Pacient bol indikovaný na NEMB. Výkon bol realizovaný v celkovej anestézii, zahájený trans-femorálnym prístupom sprava, kde mikrokatótom bola kanylovaná objemná výdutě C6/7 ACI vľavo. Do dutiny aneurizmy bolo následne implantovaných 17 odpútatelných mikrošpirál, za účelom navodenia

trombotizácie vaku aneurizmy (Obrázok 6B, C). Na kontrolnej DSA bola už veľká časť aneurizmy vytrombotizovaná. Súčasne bol ošetrený kříčok výdutě implantáciou dvoch FDD za účelom presmerovania toku do materskej tepny ACI a optimálna apozícia FDD bola dosiahnutá dodilatačným device Commanechi. Na kontrolnej DSA po 2 mesiacoch výdutě pretrvávajú kompletne obliterovaná, bez reperfúzie vaku a bez závažného zúženia FDD (Obrázok 6D, E).

Týždeň po operácii prichádza pacient na naše pracovisko. Jeho NKZO a oftalmoskopický nález boli bez zmeny. Pre opakovane namerané vyššie hodnoty vnútroočného tlaku a atrofiu zrkavého nervu podľa OCT sme pacientovi nasadili lokálnu antiglaukómovú terapiu (karteolol kvapky 1x denne ráno) do oboch očí a celkovo neuroprotektívnu (citikolin 250 mg, perorálny roztok, 3x denne). Pre bolesti hlavy po nasadení terapie zmena z karteololu na brimonidín kvapky 2x denne ráno do oboch očí. Pacient prišiel na kontrolné vyšetrenie tri mesiace po operácii, kde jeho NKZO na oboch očiach bola už 20/20. Na ďalších kontrolách NKZO, oftalmoskopický nález a OCT terča zrkavého nervu a komplexu gangliových buniek zostali bez zmeny, aj dvanásť mesiacov po operácii, pričom došlo k výraznému zlepšeniu nálezu na perimetri šesť mesiacov po operácii. Porovnanie nálezu pacienta na perimetri pri prijíme a šesť mesiacov po endovaskulárnom výkone je znázornené na Obrázku 7.

DISKUSIA

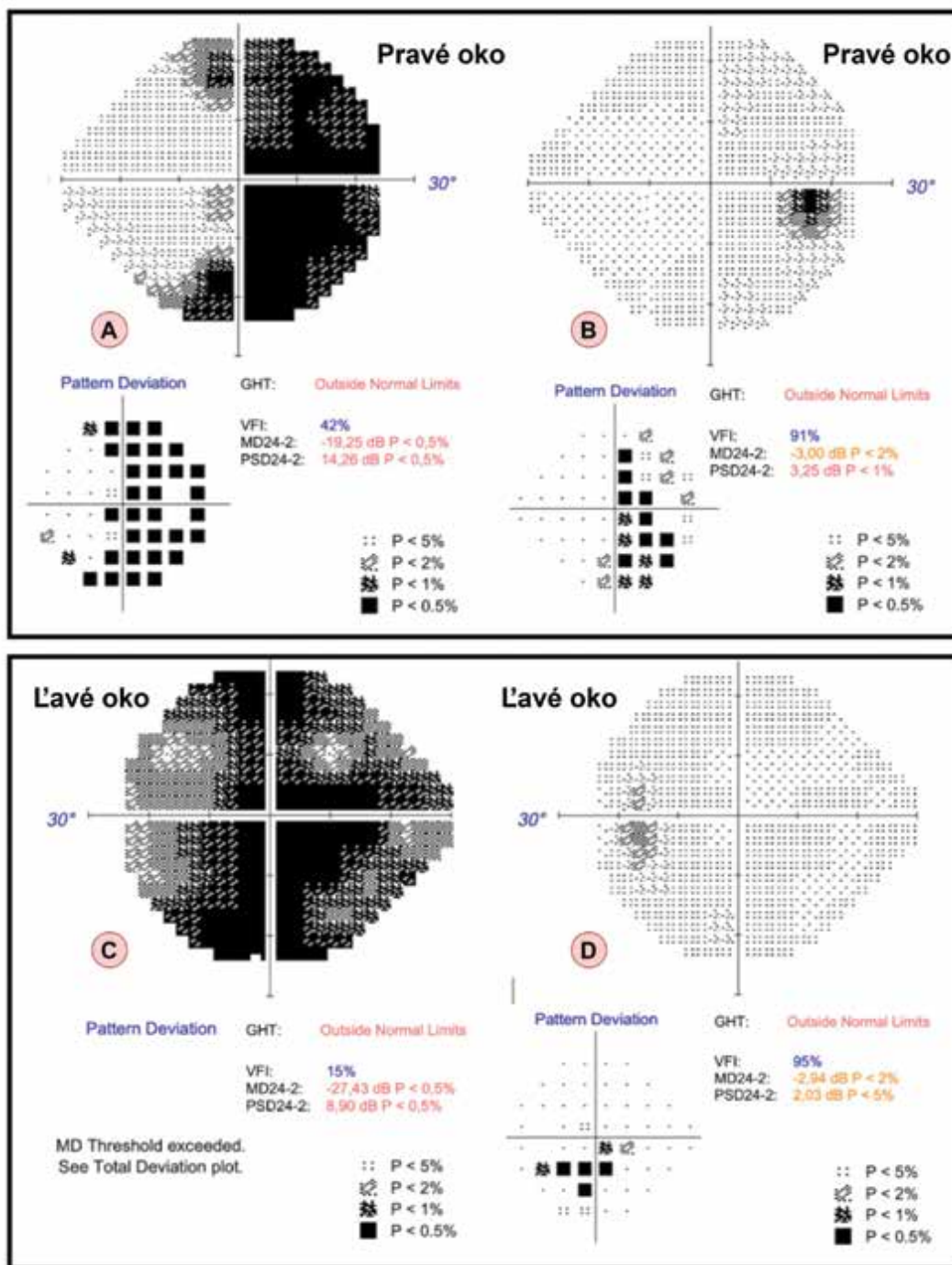
Na našej klinike sme vyšetrili dvoch pacientov, ktorí sa prezentovali s akútnym zhoršením videnia a boles-



Obrázok 6. Intrakraniálna aneurizma u pacienta z druhej kazuistiky. Vľavo je snímok z rotačnej angiografie s 3D rekonštrukciou (A). Vpravo hore je znázornený priebeh jej endovaskulárneho ošetrenia (B, C), vpravo dole znázornenie aneurizmy v čase na digitálnej subtrakčnej angiografii (D, E) – po 2 mesiacoch pretrvávajú aneurizma kompletne obliterovaná

ťou hlavy. Na základe týchto subjektívnych ťažkostí sme pacientom doplnili periméter, ktorý nám výpadky v zornom poli potvrdil. Vyšetrením zorného poľa sme u pacientov predikovali možnú centrálnu príčinu ťažkostí a indikovali sme ich na akútne neurozobrazovacie vyšetrenia, ktoré sú neoddeliteľnou súčasťou diagnostiky intrakraniálnych aneuryziem. Metódy zobrazenia aneuryziem sa v súčasnosti značne rozšírili, vďaka pokročilej technike a dostupnosti MR angiografie (MRA), CT angiografie (CTA) a digitálnej subtrahčnej angiografie (DSA). Každá zobrazovacia modalita má svoje výhody aj nevýhody [19]. CTA je často používaná modalita na zobrazo-

vane a skrining intrakraniálnych aneuryziem. Na základe metaanalýzy sa citlivosť CTA pohybuje od 53 % pre 2 mm aneuryzmy do 95 % pre 7 mm aneuryzmy. Celková špecificita je 98,9 % [20]. CTA je veľmi užitočná pri identifikácii kalcifikácie steny a trombu, čo môže mať významný vplyv pri manažmente liečby [21]. Je však limitovaná artefaktami kostí a kovov (stenty, klipy, atď.), čím je obmedzená jej účinnosť neinvazívneho sledovania pacientov po liečbe. Expozícia žiarenia je ďalším negatívom pri dlhodobom sledovaní [22]. MRA je ďalšou dôležitou zobrazovacou metódou intrakraniálnych aneuryziem, avšak citlivosť detekcie malých aneuryziem (< 3 mm) je nižšia. Senzitivita



Obrázok 7. Výsledky vyšetrenia zorného poľa testovacou stratégiou 24-2 u pacienta z druhej kazuistiky v čase. V prvom stĺpci zľava nález pri prijíme (A, C), v druhom stĺpci po 6tich mesiacoch (B, D). Horný riadok zázorňuje nálezy na pravom oku (A, B), dolný riadok nálezy na ľavom oku (C, D)