

VZDÁLENÁ NASÁLNÍ ČÁST ZORNÉHO POLE – ČÁST II. PŘÍSPĚVEK K VČASNÉ DIAGNOSTICE GLAUKOMU

Lešták J., Fůs M., Lešták T., Pitrová Š.

České vysoké učení technické v Praze, Fakulta biomedicínského inženýrství, Kladno

Autoři práce prohlašují, že vznik i téma odborného sdělení a jeho zveřejnění není ve střetu zájmů a není podpořeno žádnou farmaceutickou firmou. Práce nebyla zadána jinému časopisu ani jinde otištěna.

Do redakce doručeno dne: 14. 6. 2023

Přijato k publikaci dne: 16. 8. 2023



doc. MUDr. Ján Lešták, CSc., MBA
Katedra přírodovědných oborů
Fakulta biomedicínského
inženýrství ČVUT v Praze
nám. Sítná 3105
272 01 Kladno 2
E-mail: lestak@seznam.cz

SOUHRN

Cíl: Cílem této studie bylo ověřit možné změny konvenčně nedagnostikované nasální části zorného pole u pacientů s diagnózou včasného primárního glaukomu s otevřeným úhlem (PGOÚ) s vysokou tenzí.

Materiál a metody: Vyšetření vzdálené nasální části zorného pole bylo provedeno u 30 nemocných (60 očí) s počínajícím PGOÚ (preperimetrické stadium změn). Soubor tvořilo 16 žen (průměrného věku 46,5 let) a 14 mužů (průměrného věku 44,7 let). U všech očí bylo zjištěno glaukomovým programem (rychlý prahový program v rozsahu 50 stupňů nasálně a 22 stupňů temporálně) přístrojem Medmont M700 fyziologické zorné pole. Zraková ostrost byla 1,0 s případnou korekcí menší nebo rovnou ± 3 dioptrie, a kromě glaukomového onemocnění neměli jinou oční vadu. Zorné pole bylo následně vyšetřeno stejným přístrojem posunutím fixačního bodu o 40 stupňů temporálně (prostorově adaptabilní program) a současným otočením hlavy o 10 stupňů nasálně. Celkem bylo zahrnuto 89 vyšetřovacích bodů s použitím flicker podnětů a rozsahem 0–120 stupňů nasálně.

Výsledky: U všech očí byla zjištěna deprese vzdálené periferie nasální části zorného pole v rozsahu od 50 do 95 stupňů, při normální zorném poli vyšetřeným glaukomovým programem.

Závěr: Při normálním zorném poli vyšetřeném rychlým prahovým glaukomovým programem byly u všech nemocných PGOÚ zjištěny změny v distální části nasální periferie zorného pole.

Klíčová slova: včasná diagnostika glaukomu, vzdálená nasální část zorné pole, chronický prostý glaukom

SUMMARY

FAR NASAL PART OF THE FIELD OF VISION – PART II. CONTRIBUTION TO THE EARLY DIAGNOSIS OF GLAUCOMA

Aim: The aim of this study was to examine possible changes in the conventionally undiagnosed nasal visual field in patients diagnosed with early primary open angle glaucoma.

Material and Methods: Examination of the far nasal part of the visual field was performed in 30 patients (60 eyes) with early stage of primary open angle glaucoma (preperimetric stage of changes). The cohort consisted of 16 women (mean age 46.5 years) and 14 men (mean age 44.7 years). In all eyes, the glaucoma program (rapid threshold program of 50 degrees nasally and 22 degrees temporally) was performed with the Medmont M700 instrument to determine the physiological visual field. Visual acuity was 1.0 with a possible correction less than or equal to ± 3 diopters and they had no other ocular defect except glaucoma disease. The visual field was subsequently examined with the same instrument by moving the fixation point 40 degrees temporally (spatially adaptive program) and simultaneously turning the head 10 degrees nasally. A total of 89 examination points were included using flicker stimuli and a range of 0–120 degrees nasally.

Results: The far nasal limit of the visual field reached 100° in 13.33% of eyes, 105° in 20% of eyes and up to 110° in 66.67% of eyes.

Conclusion: In all eyes, depression of the distal periphery of the nasal part of the visual field was found to range from 50 to 95 degrees, with a normal visual field examined by the glaucoma program.

Key words: early diagnosis of glaucoma, far nasal visual field, primary open angle glaucoma

Čes. a slov. Oftal., 79, 2023, No. 6, p. 312–316

ÚVOD

Glaukom je progresivní onemocnění, u kterého hraje pro zachování zrakových funkcí časná diagnostika zásadní roli. Vzhledem k asymptomatické povaze glaukomu je včasné odhalení onemocnění před jeho závažnými stádii náročné a počet diagnostikovaných pacientů s glaukomem je nižší, než počet nediodagnostikovaných pacientů [1,2]. Bylo prokázáno, že u glaukomu nejdříve odumírají gangliové buňky sítnice (převážně magnocelulární) [3–7], poté jejich axony umístěné retrolaminárně a následně prelaminárně [8–11].

K diagnostice těchto změn nejdéle slouží statická automatická perimetrie [10]. Kromě vyšetření zorného pole se v současné době používají diagnostické metody především na zjištění změn ve vrstvě nervových vláken a komplexu gangliových buněk, současně se stanovením výše nitroočního tlaku. V posledních letech přinesla do oblasti glaukomu nové možnosti také optická koherenční tomografie (OCT) a optická koherenční tomografie-angiografie (OCT-A) [11]. K ověření časného stadia glaukomu nejsou tyto metody vždy optimálně využívány. I při včasné diagnostické úsilí je značná část pacientů s glaukomem odhalena až v pokročilém stadiu. V oftalmologické praxi je u glaukomového onemocnění nejčastěji indikováno perimetrické vyšetření. Vzhledem k tomu, že nález na terči zrakového nervu může skrývat další neurogení (především útlakové) léze, zůstává toto vyšetření nezastupitelné při prvním kontaktu oftalmologa s pacientem [12].

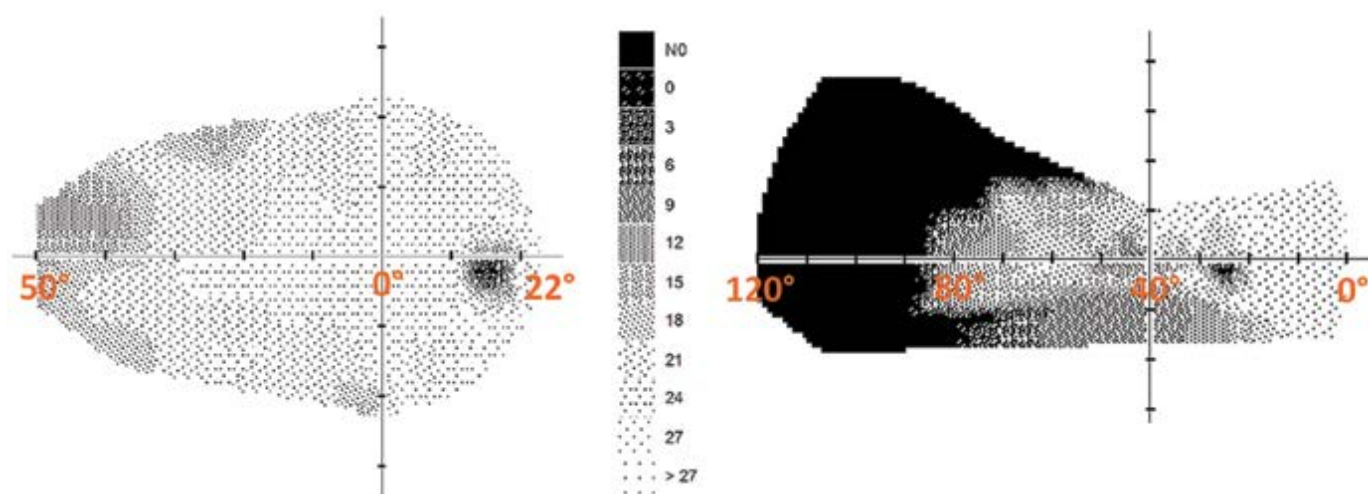
Většina učebnic perimetrie doporučuje u glaukomu testovací strategie, které vyšetřují její centrální část (do 30 stupňů) [13–15]. Protože při glaukomu dochází především k poškození magnocelulárních gangliových buněk, které jsou lokalizovány v periférii sítnice [16,17], nemůžeme z logiky věci jejich poškození ani teoreticky zjistit vyšetřením centrální části zorného pole [12]. V nasální

periferii sítnice převyšuje hustota gangliových buněk temporální periferii o více než 300 % a horní periferie převyšuje dolní o 60 % [18]. Toto zjištění by mělo mít zásadní význam pro včasnou diagnostiku glaukomu. Proto bylo cílem práce stanovit, zda lze pomocí statické automatické perimetrie odhalit možné změny v distální nasální části zorného pole u glaukomu dříve než vyšetřením její centrální části.

MATERIÁL A METODY

Do souboru jsme zařadili 60 očí, u kterých byl verifikován chronický prostý glaukom s otevřeným úhlem (PGOÚ) v raném stadiu. Žádný pacient neměl diagnostikován normotenzní glaukom. Celkový počet sledovaných pacientů tvořilo 16 žen ve věku 21–68 let (průměrný věk 46,5 roků) a 14 mužů ve věku 21–67 let (průměrný věk 44,7 roků). Kromě adekvátní diagnózy glaukomu byla stanovena následná inkluzivní kritéria: fyziologický oční nález, včetně reakce zornic, zraková ostrost 1,0 s korekcí do ± 3 dioptrie a standardní vyšetření zorného pole (vyšetřeno bez arteficiální mydriázy fast threshold glaukomovým programem přístrojem Medmont M700, Medmont Austrálie) bez patologických změn.

Metodika testování rozsahu nasální části zorného pole spočívala ve využití prostorově přizpůsobivého testu (spatially adaptive test), kdy byl testovaný rozsah upraven na celkový počet 89 bodů, přičemž každý byl testován průměrně 2,5krát. Minimální vzájemná horizontální vzdálenost dvou měřených bodů byla rovna 10° . Expozice byly realizovány metodou flicker (6–18 Hz) dle algoritmu adaptivní rychlosti reakce pacienta bez falešně pozitivních a negativních stimulů. Fixační bod byl posunut o 40 stupňů temporálně a hlava vyšetřované osoby stočena nasálně tak, aby rozsah vyšetřované nasální části zorného pole dosáhl 120 stupňů.



Obrázek 1. Rozdíl změn zorného pole pravého oka pacienta s glaukomem. Vlevo konvenční glaukomová šablona s rychlou prahovou strategií o rozsahu 50° nasálně a 22° . Vpravo deprese nasální části u stejného oka při použití rozšířené šablony na horizontální rozsah 120° . Fixační bod v 0°

VÝSLEDKY

Pro úplnost je nutné uvést, že přístroj Medmont automaticky kontroluje fixaci pomocí Heil-Krakauovy metody. Každý desátý bod směřuje do lokality předpokládané slepé skvrny, proto je v tomto místě na výsledných testech zjevný malý skotom. Posunutím fixačního bodu dojde k chybnému předpokladu lokality slepé skvrny, protože program nerespektuje změnu posunu fixace. Celkový defect (overall defect – OD) je střední rozdíl mezi hodnotami věkové normy kopce vidění (HoV) a střední odchylkou zjištěnou u pacienta. Toto číslo je záporné, jsou-li hodnoty HoV získané od pacienta nižší, než hodnoty věkové normy HoV. V našem souboru bylo pro 96,7 % očí OD v kladných hodnotách a žádná z nich nebyla označena jako závažná [19].

Tabulkou 1 jsou prezentovány výsledky perimetrického vyšetření nasálního rozsahu zorného pole. Samotný

rozsah nasální části byl průměrně roven $82,25 \pm 6,72^\circ$, přičemž u 60 % očí byl rozsah vyšší než uvedená průměrná hodnota. Význam rozdílu výsledku vyšetření zorného pole za využití konvenční fast threshold programu (50 stupňů nasálně a 22 temporálně) a rozšířené oblasti testování na celkový rozsah 120° u stejného pacienta s prostým glaukomem demonstruje Obrázek 1.

DISKUZE

Existuje mnoho prací, které u včasného glaukomu dokládají normální zorné pole do 24° až 30° , ale s abnormálními v periferním zorném poli. Přibližně 11–17 % očí s diagnózou glaukomu nebo podezřením na glaukom a normálním centrálním zorným polem vykazuje defekty mimo centrální rozsah 30° [20–25]. U 18 % očí s nor-

Tabulka 1. Výsledná data vyšetření zorného pole

pohlaví/věk	OD OP [-]	OD OL [-]	NP OP [°]	NP OL [°]
F-21	0,04	-0,18	85	85
F-28	0,07	-0,75	85	95
F-34	3,23	3,95	85	85
F-40	2,62	1,85	80	80
F-41	0,81	0,70	85	90
F-46	0,97	0,93	80	80
F-47	2,95	4,16	85	85
F-48	2,94	3,20	85	85
F-56	0,91	0,92	85	85
F-58	2,9	2,83	85	85
F-58	3,55	3,19	85	85
F-61	5,10	5,10	50	50
F-62	3,33	3,28	85	85
F-67	5,05	3,98	80	80
F-68	3,59	3,78	80	80
F-50	2,53	1,03	85	80
M-21	0,91	0,91	85	80
M-25	3,00	3,40	80	85
M-29	1,96	1,42	85	85
M-29	2,43	2,08	80	80
M-35	3,10	3,20	80	85
M-40	0,95	1,31	85	85
M-43	2,80	2,70	80	85
M-51	2,10	2,10	80	80
M-54	1,69	1,19	80	80
M-55	1,29	1,52	85	85
M-59	2,18	1,63	80	80
M-59	2,03	2,42	85	85
M-60	2,30	2,67	85	85
M-67	3,20	3,20	85	80

OD – overall defect, NP – nasální část zorného pole, OP – oko pravé, OL – oko levé

málním centrálním zorným polem prokázali Ma a spol. glaukomové defekty v periférii zorného pole [26]. Z nich však pouze měření nasální periferie může přidat dostatečné informace k informacím získaným statickým testováním v centrálních 30°, aby ospravedlnilo přidaný čas vyšetření. Existují však zvláštní situace, kdy může být užitečné vyšetření periferního pole v jiných nebo všech kvadrantech [27]. Kerrigan-Baumrid a spol. zjistili významné změny v zorném poli u glaukomu až při ztrátě 25–35 % gangliových buněk sítnice, přičemž přednostně odumíraly magnocelulární buňky (k vyšetření použili program 0–30 stupňů) [28].

Vzhledem k tomu, že hypertenzní glaukom způsobuje větší poškození magnocelulárních gangliových buněk [4,29,30], je vyšetření periferní části zorného pole obzvláště důležité. I v našich předchozích studiích bylo prokázáno u vysokého nitroočního tlaku selektivní poškození právě vláken magnocelulárních gangliových buněk sítnice [31,32]. V temporální periférii sítnice je 3x méně gangliových buněk než v její nasální části [18].

Pokud má stejnou plochu pokryt menší počet buněk, pak je jejich leze více znát právě v temporální periférii sítnice. Proto by vyšetření vzdálené nasální části zorného pole nemělo být opomíjeno. I tato práce prokázala, že i při normálním zorném poli vyšetřeného glaukomovým programem jsou u stejných pacientů velké změny v jeho nasální distální části.

U přístroje Medmont glaukomový program vyšetřuje nasální část zorného pole do 50 stupňů a temporální část do 22 stupňů. Při použití programu celého zorného pole pak v rozsahu 0–50 stupňů ani u zdravé populace, ani u pacientů s glaukomem jsme při použití obou programů nezjistili statisticky významný rozdíl. To znamená, že temporální periferie zorného pole nehraje u glaukomu takovou roli jako nasální [12].

Ačkoli vyšetření centrální části zorného pole (24-2) trvá kratší dobu, což vede ke snížení únavy pacien-

ta, bylo prokázáno, že samo o sobě zachytí přiměřené množství časných onemocnění [33–36]. S tímto závěrem lze souhlasit jen relativně. Má-li výsledek vyšetření pomoci ke stanovení diagnózy, neměl by čas vyšetření být prioritou.

Námi navržený program k vyšetření perimetru přístrojem Medmont vyšetřuje zorné pole v 98 bodech. Fast threshold glaukomový program ve 104 bodech. Proto nelze argumentovat ani prodloužením času k vyšetření. Výsledky jsou ale nesrovnatelné.

Do našeho souboru jsme zařadili jen nemocné včasným (preperimetrickým) stadiem PGOÚ. Jak to bude s výsledky vzdálené nasální periferní části zorného pole u jiných očních onemocnění, včetně normotenzního glaukomu, je ve stadiu našeho dalšího zkoumání. Jak je uvedeno v úvodu je ke stanovení PGOÚ vyšetření zorného pole velmi důležité. Proto jsou všichni nemocní s touto diagnózou vyšetřeni nejen OCT (RNFL, vessel density), ale i perimetrem.

Vyšetření statickou automatickou perimetrií patří ke standartu všech očních ambulancí. Proto může být i námi předložená metodika zlepšením včasné diagnostiky u odborníků prvního kontaktu s glaukomovým pacientem.

Na tuto metodiku byla podána Úřadu pro patenty a vynálezy přihláška pod číslem: PV 2023-150.

ZÁVĚR

Navrhovaná metodika rozšíření horizontálního rozsahu zorného pole o distální část nasální poloviny zorného pole u všech 60 sledovaných očí prokázala depresi této oblasti. Při vyšetření glaukomovým testem (fast threshold programem přístrojem Medmont) v celkovém horizontálním rozsahu 72° nebyly prokázány žádné změny zorného pole.

LITERATURA

- Burgoyne CF, Downs JC, Bellezza AJ, Suh JK, Hart RT. The optic nerve head as a biomechanical structure: a new paradigm for understanding the role of IOP-related stress and strain in the pathophysiology of glaucomatous optic nerve head damage. *Prog Retin Eye Res.* 2005;24:39-73.
- Weinreb RN, Aung T, Medeiros FA. The pathophysiology and treatment of glaucoma: a review. *Jama.* 2014;311:1901-1911.
- Glovinsky Y, Quigley HA, Dunkelberger GR. Retinal ganglion cell loss is size dependent in experimental glaucoma. *Invest Ophthalmol Vis Sci.* 1991;32:484-491.
- Morgan JE, Uchida H, Caprioli J. Retinal ganglion cell death in experimental glaucoma. *Br J Ophthalmol.* 2000;84:303-310.
- Naskar R, Wissing M, Thanos S. Detection of Early Neuron Degeneration and Accompanying Microglial Responses in the Retina of a Rat Model of Glaucoma. *Invest Ophthalmol Vis Sci.* 2002;43:2962-2968.
- Shou T, Liu J, Wang W, Zhou Y, Zhao K. Differential dendritic shrinkage of alpha and beta retinal ganglion cells in cats with chronic glaucoma. *Invest Ophthalmol Vis Sci.* 2003;44:3005-3010.
- Mukai R, Park DH, Okunuki Y, et al. Mouse model of ocular hypertension with retinal ganglion cell degeneration. *PLoS One.* 2019;14(1):e0208713. doi: 10.1371/journal.pone.0208713. eCollection 2019
- Quigley HA, Dunkelberger GR, Green WR. Chronic human glaucoma causing selectively greater loss of large optic nerve fibers. *Ophthalmology.* 1988;95:357-363.
- Soto I, Oglesby E, Buckingham BP, et al. Retinal ganglion cells downregulate gene expression and lose their axons within the optic nerve head in a mouse glaucoma model. *J Neurosci.* 2008;28:548-561.
- Fankhauser F, Koch P, Roulier A. On Automation of Perimetry. *Albrecht Von Graefes Arch Klin Exp Ophthalmol.* 1972;184:126-150. doi:10.1007/BF02390260
- Jia Y, Wei E, Wang X, Zhang X, et al. Optical coherence tomography angiography of optic disc perfusion in glaucoma. *Ophthalmology.* 2014;21:1322-1332.
- Lestak J, Fus M. Visual Field Assessment in Hypertension Glaucoma. *Cesk Slov Oftalmol.* 2021;77:22-26.
- Heijl A, Patella VM. Essential perimetry. The field analyser primer. Third edition. Carl Zeiss Meditec, Inc. 2002. ISBN 0-9721560-0-3.
- Heijl A, Patella VM, Bengtsson B. Effective perimetry: The field analyser primer Fourth edition. Carl Zeiss Meditec, Inc. 2012. ISBN 0-9884795-0-8.
- Racette L, Fischer M, Bebie H, Holló G, Johnson CA, Matsumoto C. A guide to perimetry and the Octopus perimeter. Haag-Stre-

- it AG Könitz, Switzerland, 2018, 7th edition, ISBN: 978-3-033-06551-2.
16. Dawson WW, Hawthorne MN, Parmer R, Hope GM, Hueter R. Very large neurons of the inner retina of humans and other mammals. *Retina*. 1989;9:69-74.
 17. Dacey DM. Physiology, morphology and spatial densities of identified ganglion cell types in primate retina. *Ciba Found Symp*. 1994;184:12-28; discussion 28-34, 63-70.
 18. Curcio CA, Allen KA. Topography of ganglion cells in human retina. *J Comp Neurol* 1990;300:5-25.
 19. Uživatelská příručka. Modely M700 USB C, M700 USB CR, 5/56 Norcal Rd, Nunawading victoria 3131, Australia, Dok. č.: PN003214-DOC04 v1.8 © MEDMONT prosinec 2017.
 20. Caprioli J, Spaeth GL. Static threshold examination of the peripheral nasal visual field in glaucoma. *Arch Ophthalmol*. 1985;103:1150-1154.
 21. Seamone C, LeBlanc R, Rubillowicz M, Mann C, Orr A. The value of indices in the central and peripheral visual fields for the detection of glaucoma. *Am J Ophthalmol*. 1988;106:180-185.
 22. Miller KN, Shields MB, Ollie AR. Automated kinetic perimetry with two peripheral isopters in glaucoma. *Arch Ophthalmol*. 1989;107:1316-1320.
 23. Ballon BJ, Echelman DA, Shields MB, Ollie AR. Peripheral visual field testing in glaucoma by automated kinetic perimetry with the humphrey field analyzer. *Arch Ophthalmol*. 1992;110:1730-1732.
 24. LeBlanc EP, Becker B. Peripheral nasal field defects. *Am J Ophthalmol*. 1971;72:415-419.
 25. Odden JL, Mihailovic A, Boland MV, Friedman DS, West SK, Ramulu PY. Evaluation of Central and Peripheral Visual Field Concordance in Glaucoma. *Invest Ophthalmol Vis Sci*. 2016;57:2797-2804.
 26. Ma X, Tang L, Chen X, Zeng L. Periphery kinetic perimetry: clinically feasible to complement central static perimetry. *BMC Ophthalmol*. 2021;23:21:343. doi:10.1186/s12886-021-02056-5
 27. Stewart WC, Shields MB. The peripheral visual field in glaucoma: reevaluation in the age of automated perimetry. *Surv Ophthalmol*. 1991;36:59-69.
 28. Kerrigan-Baumrind LA, Quigley HA, Pease ME, Kerrigan DF, Mitchell RS. Number of ganglion cells in glaucoma eyes compared with threshold visual field tests in the same persons. *Invest Ophthalmol Vis Sci*. 2000;41:741-748.
 29. Morgan JE. Retinal ganglion cell shrinkage in glaucoma. *J Glaucoma*. 2002 Aug;11(4):365-370.
 30. Shou T, Liu J, Wang W et al. Differential Dendritic Shrinkage of α and β Retinal Ganglion Cells in Cats with Chronic Glaucoma. *Invest Ophthalmol Vis Sci*. 2003;44: 3005-3010.
 31. Lešták J, Fůs M, Král J. The Relationship Between the Thickness of cpRNFL in Segments and Intraocular Pressure. *Clin Ophthalmol* 2022;16:1-7.
 32. Lešták J, Fůs M, Král J. Axons of retinal ganglion cells on the optic nerve disc following vessel density correction at different IOP values. *Exp Ther Med*. 25; 261,2023.
 33. Aulhorn E, Karmeyer H. Frequency distribution in early glaucomatous visual field defects. *Doc Ophthalmol Proc Ser*. 1977;14:75-83.
 34. Gramer E, Gerlach R, Krieglstein GK, Leydhecker W. Topography of early glaucomatous visual field defects in computerized perimetry. *Klin Monbl Augenheilkd*. 1982; 180: 515-523.
 35. Heijl A, Lundqvist L. The frequency distribution of earliest glaucomatous visual field defects documented by automatic perimetry. *Acta Ophthalmol (Copenh)*. 1984;62:658-664.
 36. Heijl A. Visual field changes in early glaucoma and how to recognize them. *Surv Ophthalmol*. 1989;33(suppl):403-404.

Elektronická verze časopisu ČESKÁ A SLOVENSKÁ OFTALMOLOGIE

<http://www.cs-ophthalmology.cz/en> - anglická verze

<http://www.cs-ophthalmology.cz/cs> - česká verze