

VYUŽITIE FEMTOSEKUNDOVÉHO LASERA PRI OPERÁCII KATARAKTY

Králik M.¹, Halička J.^{1,2}, Vida R.¹, Gajdoš M.¹, Javorka M.³, Žiak P.^{1,2}

¹UVEA Mediklinik, Martin-Priekopa

²Očná klinika, Jesseniova Lekárska fakulta v Martine, Univerzita Komenského v Bratislave

³Ústav fyziológie, Jesseniova lekárska fakulta v Martine, Univerzita Komenského v Bratislave

Autori článku prehlasujú, že vznik odborného článku, jeho publikovanie a zverejnenie nie je predmetom stretu záujmov a nie je podporené žiadnou farmaceutickou firmou. Autori článku prehlasujú, že práca nebola publikovaná v inom časopise.

Do redakcie doručeno dne: 24. 5. 2022

Přijato k publikaci dne: 19. 11. 2022



První autor:

MUDr. Michal Králik

Korešpondenčný autor:

MUDr. Peter Žiak, Ph.D.

Očná klinika JLF UK a UNM

Kollárova 2

036 59 Martin

E-mail: ocnesekr@unm.sk

SÚHRN

Ciele: Sivý zákal je hlavnou príčinou slepoty celosvetovo. Dodnes nebol objavený konzervatívny spôsob ako zabrániť vzniku a progresii kalenia šošovky. Fakoemulzifikácia je zlatým štandardom v chirurgickom riešení sivého zákalu. Cieľom práce bolo porovnať pooperačné výsledky techniky fakoemulzifikácie v porovnaní s femtosekundovým laserom asistovanou operáciou katarakty (FLACS).

Material a metódy: Práca retrospektívne hodnotí výsledky pacientov po výmene umelej vnútroočnej šošovky pre kataraktu od mája 2017 do marca 2019. V štúdiu bolo celkovo hodnotených 80 implantovaných šošoviek u 47 pacientov, operovaných dvomi chirurgami. Zo 47 pacientov bolo 28 žien. Priemerný vek v skupine bol v čase operácie 63,7 rokov, v rozmedzí 34–79 rokov. Pacienti si mohli zvoliť operáciu šošovky FLACS (n = 45) alebo štandardnú fakoemulzifikáciu (n = 35) šošovky.

Výsledky: Porovnaním skupiny v nekorigovanom videní do diaľky 12 mesiacov po operácii v skupine FAKO KATARAKTY $0,85 \pm 0,18$ vs. $0,93 \pm 0,12$ v skupine FEMTO KATARAKTY ($p = 0,021$), porovnateľne nekorigovaný vísus do blízka bol 12 mesiacov po operácii $0,77 \pm 0,18$ vs. $0,84 \pm 0,17$ v skupine FEMTO KATARAKTY ($p = 0,034$). Rozdiel v použití fakoemulzifikačnej energie (OZIL) u pacientov s fakoemulzifikáciou $3,5 \pm 3,1$ a pri použití femtosekundového lasera $2,2 \pm 3,1$, ($p = 0,005$). Vo všetkých prípadoch bola implantovaná trifokálna šošovka AT LISA 839 (Carl Zeiss Meditec, Nemecko).

Záver: Femtosekundová platforma pomáha chirurgovi pri operácii katarakty s kapsulorexou a prefragmentáciou šošovkového jadra, čo môže byť výhodne najmä u komplikovaných katarákt. V skupine FLACS sme zaznamenali signifikantne vyššiu nekorigovanú zrakovú ostrosť do diaľky aj do blízka a signifikantne nižšiu hodnotu použitej energie pri fakoemulzifikácii.

Kľúčové slová: femtosekundový laser, sivý zákal, fotodisrupcia, femtosekundovým laserom asistovaná operácia katarakty, kapsulorexa

SUMMARY

USE OF A FEMTOSECOND LASER IN CATARACT SURGERY

Aims: Cataracts continue to be the leading cause of blindness worldwide. Phacoemulsification is the gold standard in the treatment of cataracts. The aim of the study was to compare the postoperative results of the phacoemulsification technique in comparison with femtosecond laser-assisted cataract surgery (FLACS).

Material and Methods: Our work retrospectively evaluates the results of patients after implantation of an artificial intraocular lens for cataract from May 2017 to March 2019. The study evaluated a total of 80 implanted lenses in 47 patients operated on by two surgeons. Of the 47 patients, 28 were women. The mean age in the group at the time of surgery was 63.7 years, ranging from 34–79 years. Patients could choose FLACS (n = 45) surgery or standard phacoemulsification procedure (n = 35).

Results: Upon a comparison of the group regarding uncorrected distal visual acuity (UCDVA) up to 12 months after surgery, the group FAKO CATARACTS recorded 0.85 ± 0.18 vs. 0.93 ± 0.12 in the FEMTO CATARACTS group ($p = 0.021$), comparably uncorrected near visual acuity (UCNVA) was 0.77 ± 0.18 vs. 0.84 ± 0.17 ($p = 0.034$) respectively. A difference in the use of phacoemulsification energy (OZIL) was measured in patients with phacoemulsification 3.5 ± 3.1 and in the use of femtosecond laser 2.2 ± 3.1 , ($p = 0.005$). In all cases, an AT LISA 839 trifocal lens (Carl Zeiss Meditec, Germany) was implanted.

Conclusion: The femtosecond platform assists the surgeon in cataract surgery with capsulorhexis and pre-fragmentation of the lens nucleus, which can be advantageous especially for complicated cataracts. We recorded significantly higher uncorrected distance and near visual acuity in the FLACS group, and also a significantly lower value of the phacoemulsification energy used.

Key words: femtosecond laser, cataract, photodisruption, femtosecond laser-assisted cataract surgery, capsulorhexis

Čes. a slov. Oftal., 79, 2023, No. 1, p. 28–33

ÚVOD

Sivý zákal alebo katarakta je zákal šošovky, ktorý spôsobuje zníženie transparenencie tkaniva šošovky, následne sa znižuje množstvo svetla dopadajúceho na sietnicu. Patogenéza skalenia šošovky je multifaktoriálny proces, ktorý s postupujúcim vekom naberá na intenzite. Pre senilnú premenu šošovkového tkaniva sú typické chemické zmeny v proteínoch (kryštalíny) s tvorbou pigmentácie, nižšou koncentráciou draslíka a glutatiónu, vyššou koncentráciou sodíka a vápnika a zvýšenou hydratáciou šošovky [1].

Chirurgická liečba je v súčasnosti jediná možnosť ako pacienta zbaviť katarakty. Kauzálnou liečbou sa vzniku katarakty momentálne nedá zabrániť. Preferovaná chirurgická metóda je v dnešnej dobe fakoemulzifikácia. Ide o spôsob odstránenia skalených šošovkových hmôt pomocou ultrazvukového hrotu, pričom sa z tuhej šošovkovej hmoty vytvára hmota s vlastnosťami podobnými kvapaline. Následne je emulzifikovaná hmota odsávaná fako sondou. Na prelome milénia bola do oftalmológie uvedená femtosekundová technológia. Táto technológia našla najskôr uplatnenie v refrakčnej chirurgii pri tvorbe rohovkových lamiel pri metóde LASIK (Laser in situ keratomileusis) [2]. Cestu do kataraktovej chirurgie si našla o dekádu neskôr. Podstatou femtosekundovej technológie je využívanie ultrakrátkych impulzov, pri ktorých dochádza k tvorbe plazmy a akustických rázových vln v zasiahnutom tkanive. Tento proces sa inak nazýva aj fotodisrupcia. Pri fotodisrupcii dochádza k uvoľneniu veľkej energie fokusovanej do malého priestoru, čím dochádza k mikrovýbuchu bez minimálneho ovplyvnenia tkaniva v tesnej blízkosti rezu. Sumáciou takýchto mikrovýbuchov sme schopní v kombinácii s adekvátnym softvérom tvoriť rôzne rastre rezov, ktoré majú široké využitie v chirurgii katarakty [3]. Asistencia femtosekundového lasera momentálne spočíva v možnosti tvorby rohovkových rezov, kapsulorexy, prefragmentácii šošovkového jadra a arkuátnych incíziách rohovky.

FLACS z angl. *femtosecond laser assisted cataract surgery* je využitie femtosekundového lasera (FSL) pri operácii

sivého zákalu. Jeho výhoda spočíva v urýchlení, zvýšení bezpečnosti a väčšej predvídateľnosti refrakčného výsledku po kataraktovej chirurgii. Jednou z hlavných výhod FLACS je zníženie fakoemulzifikačnej doby, čo v konečnom dôsledku vedie k menšiemu úbytku endotelových buniek a pooperačnému edému rohovky [4]. Ďalšou výhodou je vyššia kvalita priemeru, tvaru, a centrácie kapsulorexy realizovanej za pomoci FSL. FLACS kapsulorexa má pozitívny vplyv na pozíčnú stabilitu IOL (intraocular lens) s následným dopadom na vizuálnu kvalitu a refrakčné výsledky [5]. Avšak metaanalýza zahŕňajúca 14 567 očí nenašla štatisticky významné rozdiely medzi FLACS a štandardnou operáciou katarakty s implantáciou monofokálnej vnútroočnej šošovky z hľadiska dôležitých vizuálnych a refrakčných výsledkov a celkových komplikácií [6].

MATERIÁL A METODIKA

Práca retrospektívne hodnotí výsledky pacientov po výmene umelej vnútroočnej šošovky pre kataraktu od mája 2017 do marca 2019, kedy bolo celkovo operovaných 101 očí s následnou implantáciou trifokálnej umelej vnútroočnej šošovky At Lisa 839 (Zeiss, Nemecko). Po vylúčení pacientov pre exklúzne kritéria, vid' nižšie bolo v štúdiu celkovo hodnotených 80 implantovaných šošoviek u 48 pacientov, operovaných dvomi chirurgami. Priemerný vek v skupine bol v čase operácie $62,2 \pm 11$ rokov, v rozmedzí 34–79 rokov. V skupine FLACS bol priemerný vek $60,75 \pm 7,71$ rokov a v skupine štandardnej fakoemulzifikácie $63,68 \pm 13,98$ ($p = 0,26$). Zo 47 pacientov bolo 28 žien. Pacienti si mohli zvoliť operáciu šošovky FLACS ($n = 45$, z toho 9 jednostranne a 18 bilaterálne) alebo štandardnú fakoemulzifikáciu ($n = 35$, z toho 7 jednostranne a 14 bilaterálne) šošovky, v oboch prípadoch nasledovanú implantáciou vnútroočnej šošovky, podrobný popis vid' Tabuľka 1. Za trifokálnu šošovku si pacienti doplácali sami a rozdiel v cene femto-laserom asistovanej operácie a fakoemulzifikácie si pacienti takisto hradili sami. Všetci pacienti poskytli informovaný súhlas. Kritéria pre vylúče-

Tabuľka 1. Popis súboru pacientov

Operácia	FAKO, n = 35	FLACS, n = 45	p
Charakteristika súboru			
VEK (roky)	$63,68 \pm 13,98$	$60,75 \pm 7,71$	0,25
POHLAVIE	14 ženy, 12 muži	14 ženy, 7 muži	0,32
SUBJ. REFRAKCIA PRED OV (DSE)	$+0,38 \pm 2,89$	$+1,23 \pm 2,31$	0,009
ASTIGMATISM PRED OV (DCyl)	$0,48 \pm 0,52$	$0,64 \pm 0,58$	0,11
IMPLANTOVANÁ IOL (D)	$+22,1 \pm 2,9$	$+22,5 \pm 1,9$	0,87
K1 PRED OV (D)	$42,95 \pm 1,64$	$43,33 \pm 1,5$	0,49
K2 PRED OV (D)	$43,73 \pm 1,81$	$44,08 \pm 1,55$	0,66
PRIEMER PHOTOPICKEJ ZRENICE (mm)	$2,76 \pm 0,48$	$3,07 \pm 0,58$	0,048
PRIEMER SKOTOPICKEJ ZRENICE (mm)	$4,49 \pm 0,77$	$4,94 \pm 0,94$	0,12

D – dioptria, SE – sférický ekvivalent, DCyl – dioptria cylindra, mm – milimeter, p-hodnota – hodnota pravdepodobnosti

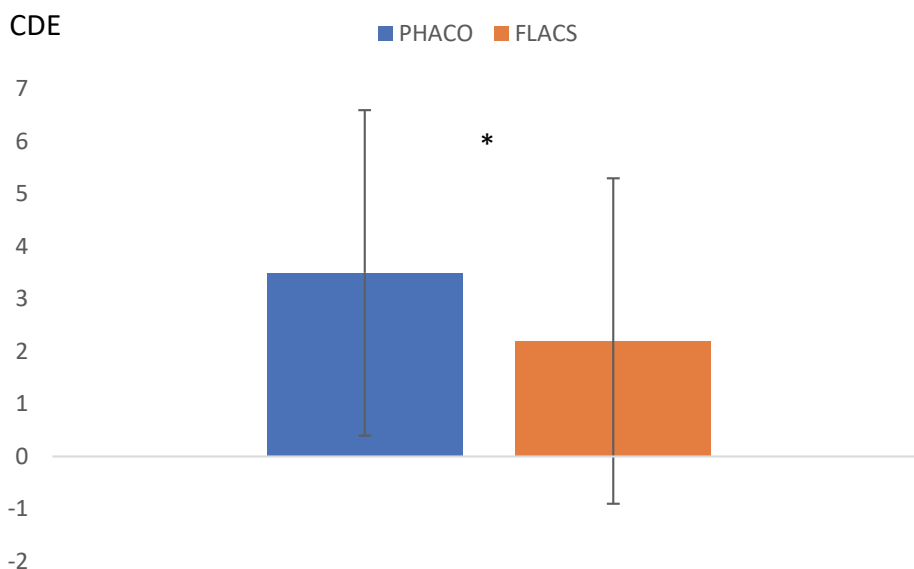
nie zo sledovania bola anamnéza glaukómu alebo odlúčenia sietnice (RD), ochorenie rohovky, predchádzajúca operácia rohovky, zápalové ochorenia oka, makulárna degenerácia alebo iná centrálna retinopatia.

Zákroky boli vykonané v chirurgickom centre UVEA Mediklinik. Fakoemulzifikácia bola vykonaná systémom Constellation (Alcon, Švajčiarsko), FLACS bol vykonaný na platforme VICTUS (Bausch&Lomb, Kanada). Asistencia femto lasera spočívala v prednej kapsulorexe (priemer 5,2 mm; výška okraja 700 μm ; energia 7,3 μJ) a fragmentácii jadra (3 cirkulárne rezy s priemerom 4,0 mm; 4 radiálne rezy s priemerom 6,0 mm; energia 7,5 μJ). V oboch skupinách boli rohovkové rezy umiestnené v mieste strmého meridiánu rohovky. Vo všetkých prípadoch bola implantovaná trifokálna šošovka AT LISA 839 (Carl Zeiss Meditec, Nemecko) pomocou priloženého injektora cez rez šírky 2,2–2,75 mm. Voľba veľkosti rohovkového rezu závisela od predoperačného rohovkového astigmatizmu, pri DCyl < 0,5 bola veľkosť rezu 2,2 a pri DCyl > 0,5 bola veľkosť rezu 2,75. Priemerná hodnota implantovanej šošovky bol v skupine štandardnej fakoemulzifikácie $+22,1 \pm 2,9$ a $+22,5 \pm 1,9$ v skupine FLACS. Prípady, kde boli použité tóricke šošovky, nie sú v tejto štúdiu zahrnuté. Operácia druhého oka sa zvyčajne robila o týždeň neskôr. Po operácii boli pacienti poučení, aby kvapkali 1 kvapku 0,5% levofloxacinu (Oftraquix) 5-krát denne počas 1 týždňa a 1 kvapku 0,1% dexametazónu (Unidexa) 5-krát denne počas 1 mesiaca so znižovaním dávky každý týždeň o 1 kvapku.

Predoperačná biometria sa uskutočňovala optickým biometrickým systémom IOL master 700 (Carl Zeiss Me-

ditech, Nemecko). Pri výpočte dioptrickej mohutnosti umelej vnútroočnej šošovky bol použitý vzorec Hoffer-Q pri axiálnej dĺžke oka $\leq 24,0$ mm a vzorec Holladay pri axiálnej dĺžke oka $> 24,0$ mm. Plánovaná pooperačná refrakcia bola vyberaná na malú, prvú plusovú dioptriú. Pooperačná kontrola sa uskutočnila 1. a 12. mesiac po operácii. Počas oftalmologického vyšetrenia sme merali refrakciu (Nidek, Japonsko), nekorigovanú a korigovanú zrakovú ostrosť na blízko a do diaľky (Snellenove diagramy, LCD optotyp CX-1000, Topcon, Japonsko) a vyšetřovali predný a zadný segment na štrbinovej lampe (LS 220, Zeiss, Nemecko). Veľkosť zrenice sme merali na predoperačnom vyšetrení pomocou Scheimpflugovej kamery Sirius (Schwind, Nemecko).

Štatistická analýza údajov sa uskutočňovala pomocou softvéru SPSS pre Windows (verzia 19.0, SPSS, Inc.). Normálnosť vzoriek bola testovaná pomocou Kolmogorov-Smirnovovho testu a homoscedasticita pomocou Leveneho testu. Keď bola možná parametrická štatistická analýza, bol na posúdenie významnosti rozdielov medzi predoperačnými a pooperačnými údajmi použitý Studentov T-test párovaných údajov; neparametricky Friedmanov test s naslednými post hoc testami (Conoverov test), keď nebola možná parametrická štatistická analýza. Pri porovnaní OZIL Femto vs. Phaco sme použili Mann-Whitneyho testu. Úroveň štatistickej významnosti bola vždy rovnaká ($p < 0,05$). Na hodnotenie korelácie medzi premennými sa použili korelačné koeficienty (Pearsonov alebo Spearmanov v závislosti od toho, či sa dala predpokladať normálnosť testovanej vzorky).



Graf 1. Porovnanie použitej energie fakoemulzifikácie (OZIL fako koncovka) pri operácii katarakty s použitím techniky fakoemulzifikácie (PHACO) v porovnaní s femtosekundovým laserom asistovanej operácii katarakty (FLACS, $p = 0,005$)

CDE – z ang. Cumulative dissipated energy (kumulovaná disipovaná energia),

PHACO – skupina s použitím fakoemulzifikácie,

FLACS – z ang. femtolaser assisted cataract surgery (skupina s femtosekundovým laserom asistovanej operácii katarakty)

VÝSLEDKY

Vyšetrením topografie rohovky v celej skupine pred implantáciou šošovky AT Lisa 839 bola nameraná priemerná hodnota astigmatizmu pred operáciou $0,57 \pm 0,55$ DCyl, 1 mesiac po operácii $0,61 \pm 0,51$ DCyl a 12 mesiacov $0,35 \pm 0,47$ DCyl ($p = 0,0007$). Predoperačná subjektívna refrakcia pre videnie do diaľky bola v skupine pacientov operovaných pre kataraktu pri fakoemulzifikácii $+0,38 \pm 2,89$ DSE (dioptrií sférického ekvivalentu), pri použití femtolasera $+1,23 \pm 2,31$ DSE.

V skupine fakoemulzifikácie katarakty (FAKO katarakta) bola fotopická šírka zrenice $2,76 \pm 0,48$ mm a skotopická šírka $4,49 \pm 0,77$. Korelácia šírky zrenice a nekorigovaného vízu do diaľky nebola signifikantná 1M (mesiac) po operácii (Spearmanov korelačný parameter $\rho = -0,013$, nesignifikantné [ns]) a 12M po operácii s tendenciou k signifikantnosti ($\rho = -0,092$, ns). Korelácia šírky zre-

nice a nekorigovaného vízu do blízka nebola signifikantná 1M po operácii ($\rho = -0,11$, ns) ani 12M po operácii ($\rho = 0,011$, ns).

V skupine FLACS (FEMTO katarakta) bola fotopická šírka zrenice $3,07 \pm 0,58$ mm a skotopická šírka zrenice bola $4,94 \pm 0,94$. V tejto skupine vyšla korelácia šírky zrenice a nekorigovaného vízu do diaľky signifikantná 1M po operácii ($\rho = 0,394$, $p = 0,011$) a 12M po operácii s tendenciou k signifikantnosti ($\rho = 0,293$, $p = 0,060$). Korelácia šírky zrenice a nekorigovaného vízu do blízka nebola signifikantná 1M po operácii ($\rho = -0,211$, ns) ani 12M po operácii ($\rho = -0,233$, ns).

Predoperačný nekorigovaný vízus do diaľky (UCDVA, uncorrected distance visual acuity) bol pred operáciou v skupine FAKO KATARAKTY $0,31 \pm 0,26$ a v skupine FEMTO KATARAKTY $0,29 \pm 0,19$ a nekorigovaný vízus do blízka (UCNVA, uncorrected near visual acuity) bol pred operáciou $0,23 \pm 0,20$ vs. $0,22 \pm 0,21$. Pooperačný nekorigovaný

Tabuľka 2. Zmena zrakovéj ostrosti (Snellen) u pacientov podstupujúcich operáciu sivého zákalu. Signifikantnosť sme štatisticky hodnotili medzi predoperačným nálezom (Pre-OP) a nálezom 12 mesiacov po operácii (Post-OP)

Operácia katarakty	Pre-OP	Post-OP		p
		1 mesiac	12 mesiacov	
Zraková ostrosť				
AT LISA 839 MP (FAKO, n = 35)				
UCDVA (priemer \pm SD) interval (min, max)	$0,31 \pm 0,26$ 0,02; 0,9	$0,85 \pm 0,18$ 0,4; 1,0	$0,84 \pm 0,18$ 0,5; 1,0	$p < 0,05$
BCDVA (priemer \pm SD) interval (min, max)	$0,69 \pm 0,25$ 0,10; 1,0	$0,98 \pm 0,05$ 0,8; 1,0	$0,99 \pm 0,05$ 0,8; 1,0	$p < 0,05$
UCNVA (priemer \pm SD) interval (min, max)	$0,23 \pm 0,20$ 0,1; 0,8	$0,77 \pm 0,18$ 0,3; 1,0	$0,79 \pm 0,19$ 0,2; 1,0	$p < 0,05$
BCNVA (priemer \pm SD) interval (min, max)	$0,7 \pm 0,2$ 0,1; 1,0	$0,92 \pm 0,13$ 0,5; 1,0	$0,95 \pm 0,11$ 0,5; 1,0	$p > 0,05$
AT LISA 839 MP (FEMTO, n = 45)				
UCDVA (priemer \pm SD) interval (min, max)	$0,29 \pm 0,19$ 0,03; 0,7	$0,93 \pm 0,12$ 0,5; 1,0	$0,94 \pm 0,1$ 0,6; 1,0	$p < 0,05$
BCDVA (priemer \pm SD) interval (min, max)	$0,74 \pm 0,23$ 0,05; 1,0	$0,99 \pm 0,4$ 0,8; 1,0	1,0 1,0	$p < 0,05$
UCNVA (priemer \pm SD) interval (min, max)	$0,22 \pm 0,21$ 0; 0,8	$0,84 \pm 0,17$ 0,5; 1,0	$0,86 \pm 0,16$ 0,5; 1,0	$p < 0,05$
BCNVA (priemer \pm SD) interval (min, max)	$0,74 \pm 0,2$ 0,4; 1,0	$0,96 \pm 0,09$ 0,63; 1,0	$0,99 \pm 0,05$ 0,8; 1,0	$p > 0,05$

UCDVA – z ang. uncorrected distal visual acuity (nekorigovaná zraková ostrosť do diaľky),

BCDVA – z ang. best corrected distal visual acuity (najlepšia korigovaná zraková ostrosť do diaľky),

UCNVA – z ang. uncorrected near visual acuity (nekorigovaná zraková ostrosť do blízka),

BCNVA – z ang. best corrected near visual acuity (najlepšia korigovaná zraková ostrosť do blízka), SD – z ang. standard deviation (štandardná odchýlka), min – minimum, max – maximum, p-hodnota – hodnota pravdepodobnosti, Pre-OP – predoperačne, Post-OP – postoperačne

vízus do diaľky bol 1 mesiac po operácii $0,85 \pm 0,18$ v skupine FAKO KATARAKTY a $0,93 \pm 0,12$ v skupine FEMTO KATARAKTY a nekorigovaný vízus do blízka bol 12 mesiacov po operácii $0,77 \pm 0,18$ vs. $0,84 \pm 0,17$. Podrobné výsledky vid' Tabuľka 2. Porovnaním skupiny v nekorigovanom videní do diaľky 12 mesiacov po operácii v skupine FAKO KATARAKTY $0,84 \pm 0,18$ vs. $0,94 \pm 0,1$ v skupine FEMTO KATARAKTY ($p = 0,021$) a nekorigovaný vízus do blízka $0,79 \pm 0,19$ vs. $0,86 \pm 0,16$ ($p = 0,034$).

Pri porovnaní pooperačnej refrakcie po 1 roku sme zaznamenali signifikantný rozdiel v sférických dioptriách $0,56 \pm 0,49$ Dsf vs. $0,25 \pm 0,36$ Dsf ($p = 0,01$) v skupine FAKO vs. FEMTO KATARAKTA a takisto pri porovnaní sférického ekvivalentu $0,23 \pm 0,41$ SE vs. $-0,04 \pm 0,37$ SE ($p = 0,014$) v skupine FAKO vs. FEMTO KATARAKTA. Rozdiel v pooperačnej cylindrickej dioptrii nebol signifikantný $-0,71 \pm 0,44$ Dcyl vs. $-0,58 \pm 0,27$ ($p = 0,13$).

Rozdiel v použití fakoemulzifikačnej energie s použitím koncovky OZIL u pacientov s fakoemulzifikáciou $3,5 \pm 3,1$ (%-s, resp. ang. CDE - Cumulative dissipated energy)

a pri použití femtosekundového lasera $2,2 \pm 3,1$ CDE, ($p = 0,005$). Vid' Graf 1.

DISKUSIA

Sivý zákal je stále uvádzaný ako najčastejšia príčina slepoty vo svete. Doposiaľ je stále jediná a účinná len chirurgická liečba. V posledných dekádach sa zlatým štandardom operácie katarakty stala fakoemulzifikácia a v dnešnej dobe je už klasickým chirurgickým postupom. S príchodom femtosekundových laserov a ich zvyšujúcou sa využiteľnosťou a výrazným prínosom v kvalite a predvídateľnosti prevádzaných zákrokov v refrakčnej chirurgii, rohovkovej chirurgii sa zdalo, že podobný význam bude mať aj v kataraktovej chirurgii a klasický kataraktový postup fakoemulzifikácie pôjde do úzadia. Táto predpoveď sa zdá byť s odstupom času nereálna a to z viacerých dôvodov. Prvý z nich je vysoká vstupná investícia verzus reálne nízky prínos zvýšenia kvality oproti klasickému manuálnemu chirurgickému postupu. Ďalším dôvodom je, že na trhu prevládajú FS platformy, ktoré sú zamerané výhradne na rohovku alebo naopak na FLACS. Z využiteľnosti a aj ekonomického hľadiska je preto najideálnejším riešením kombinovaná FS platforma, ktorá poskytuje možnosť meniť módy, tzn. z rohovkového alebo terapeutického do FLACS a naopak. Ďalším dôvodom u niektorých femtosekundových laserov sú vysoké nároky na stabilitu teploty v miestnosti, kde je daný prístroj umiestnený. Teplota by mala kolísať maximálne ± 1 °C, či je prístroj vypnutý alebo v plnej prevádzke. Toto sú primárne dôvody, prečo sa z FLACS zrejme ani v blízkej dobe nestane „GAMECHANGER“ v kataraktovej chirurgii.

V našej retrospektívnej štúdii vyšli mierne lepšie výsledky v nekorigovanom pooperačnom videní v prospech metódy FLACS. Porovnaním skupiny v nekorigovanom

videní do diaľky 12 mesiacov po operácii v skupine FAKO KATARAKTY $0,84 \pm 0,18$ vs. $0,94 \pm 0,1$ a v skupine FEMTO KATARAKTY ($p = 0,021$) a nekorigovaný vízus do blízka bol $0,79 \pm 0,19$ vs. $0,86 \pm 0,16$ ($p = 0,034$).

Vo veľkých štúdiách je metóda FLACS popisovaná ako neprínosná [10-12]. Naše výsledky lepšieho nekorigovaného pooperačného videnia v skupine FLACS sú podľa nášho úsudku dôsledkom štatisticky signifikantne nižšej pooperačnej refrakcie v skupine FLACS a výberového bias, FLACS si skôr vyberajú mladší pacienti, pretože tí si ho môžu skôr dovoliť. Treba však povedať, že taká je reálna klinická prax. V našej klinike jednoznačne doporučujeme FLACS u hypermetropov s dobrým prístupom k očnému bulbu, pre myopických pacientov túto metódu nedoporučujeme. Samotný výber použitej metodiky však zostáva na pacientovi a jeho možnostiach. Pacient je pred operáciou jednoznačne poučený, že použitie FLACS metodiky nemá vplyv na kvalitu pooperačného videnia a jeho použitie skôr doporučujeme pre zvýšenie bezpečnosti samotnej operácie.

Retrospektívne sme hodnotili šírku zrenice a jej vplyv na pooperačný vízus, signifikantná pozitívna korelácia vyšla v skupine FLACS po 1. mesiaci. Inak šírka zrenice nekorelovala s lepším pooperačným videním v žiadnej skupine. Predpokladáme, že pri daných šírkach zreníc je silnejším faktorom pooperačná refrakcia.

V našej skupine bolo množstvo OZIL energie signifikantne nižšie u pacientov, ktorý podstúpili FLACS $2,2 \pm 3,1$ v porovnaní so štandardnou fakoemulzifikáciou $3,5 \pm 3,1$ ($p = 0,005$), pričom v skupine FLACS treba pripočítať použitú energiu femto lasera $14,8 \mu\text{J}$.

V ročnej sledovacej dobre boli zhodne v oboch skupinách zaznamenané štyri prípady NdYAG laser kapsulotómie pre sekundárnu kataraktu a v jednom prípade v skupine FEMTO bolo pre nespokojnosť pacienta nutné vykonať LASEK dokorekciu (výsledky boli hodnotené pred zákrokom). Neboli zaznamenané závažné vedľajšie účinky, ako napríklad amócia sietnice, resp. endoftalmiitída.

ZÁVER

Podľa nášho názoru a názoru ďalších chirurgov [8] je použitie FLACS s fakoemulzifikáciou pomocnou metódou pri operatívne komplikovaných katarákt. Problémom je cena samotného prístroja a následne zákroku, FLACS nie je hrađený z verejného zdravotného poistenia a pacienti v rokoch 2017–2019 platili navyše za FEMTO laser 390 euro za jedno oko. Na druhej strane, ak pracovisko už disponuje takýmto prístrojom, je možné zvýšiť pravdepodobnosť dobrého výsledku aj u pacientov, ktorí majú komplikovanú kataraktu, či je to pri PEX syndróme a z neho vyplývajúcich problémoch s kvalitou závesného aparátu, resp. u pacientov s veľmi tvrdými jadrami ale-

bo prednou polárnou kataraktou, kde vďaka vytvoreniu kapsulorexy a prefragmentácii jadra môžeme predísť sublúxií šošovky, lézii na zadnom púzdre alebo lézii na prednom púzdre spôsobenej nekvalitne vytvorenej kapsulorexy z dôvodu fibrotických zmien na prednom

púzdre. Využitelnosť rohovkového rezu a paracentéz za pomoci FLACS je diskutabilná z dôvodu tesnosti rezu, manuálne realizovaný rez vykazuje vyššiu mieru tesnosti ako je to u rohovkového rezu FLACS [9]. Naše klinických skúseností sú rovnaké.

LITERATURA

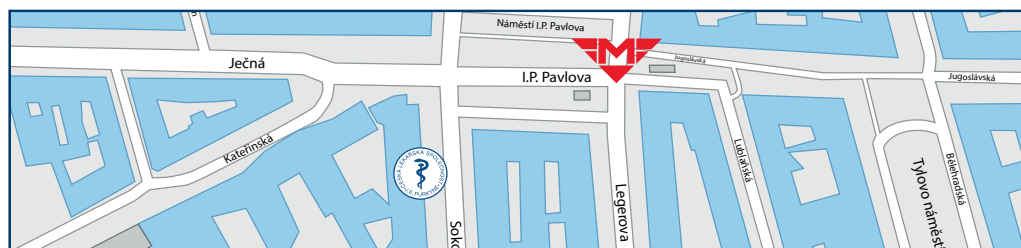
1. Heissigerova J. Oftalmologie. Pro pregraduální i postgraduální přípravu. Praha: Maxdorf; 2018. Kapitola 8, Nemoci čočky; s.149-158.
2. Jelínková H. Lasers for medical applications Diagnostics, therapy and surgery. First published Cambridge: Woodhead publishing; 2013. Chapter 2, Laser characteristics; p.17-46.
3. Nagy ZZ, McAlinden C. Femtosecond laser cataract surgery. Eye Vis (Lond). 2015 Jun 30;2:11. doi: 10.1186/s40662-015-0021-7
4. Conrad-Hengerer I, Al Juburi M, Schultz T, Hengerer FH, Dick HB. Corneal endothelial cell loss and corneal thickness in conventional compared with femtosecond laser-assisted cataract surgery: three-month follow-up. J Cataract Refract Surg. 2013 Sep;39(9):1307-1313. doi: 10.1016/j.jcrs.2013.05.033
5. Kránitz K, Miháľt K, Sándor GL, Takacs A, Knorz MC, Nagy ZZ. Intraocular lens tilt and decentration measured by Scheimpflug camera following manual or femtosecond laser-created continuous circular capsulotomy. J Refract Surg. 2012 Apr;28(4):259-63. doi: 10.3928/1081597X-20120309-01
6. Popovic M, Campos-Möller X, Schlenker MB, Ahmed II. Efficacy and Safety of Femtosecond Laser-Assisted Cataract Surgery Compared with Manual Cataract Surgery: A Meta-Analysis of 14567 Eyes. Ophthalmology. 2016 Oct;123(10):2113-26. doi: 10.1016/j.ophtha.2016.07.005
7. Rozsival P, Dusová J, Feurmannová, A. Trendy soudobé oftalmologie 9. svazek. První vydání. Praha: Galén; 2013. Femtosekundové lasery v oftalmologii (Jiří Pašta); s.76.
8. Krader CG. Laser cataract surgery making complex cases more routine (online). Ophthalmology Times; 2019. Available from: <https://www.ophtalmologytimes.com/view/laser-cataract-surgery-making-complex-cases-more-routine>
9. Rodrigues R, Santos MSD, Silver RE, Campos M, Gomes RL. Corneal incision architecture: VICTUS femtosecond laser vs manual keratome. Clin Ophthalmol. 2019 Jan 10;13:147-152. doi: 10.2147/OPHT.181144
10. Wang J, Su F, Wang Y, Chen Y, Chen Q, Li F. Intra and post-operative complications observed with femtosecond laser-assisted cataract surgery versus conventional phacoemulsification surgery: a systematic review and meta-analysis. BMC Ophthalmol. 2019 Aug 9;19(1):177. doi: 10.1186/s12886-019-1190-2
11. Kolb CM, Shajari M, Mathys L, Herrmann E, Petermann K, Mayer WJ, Priglinger S, Kohlen T. Comparison of femtosecond laser-assisted cataract surgery and conventional cataract surgery: a meta-analysis and systematic review. J Cataract Refract Surg. 2020 Aug;46(8):1075-1085. doi: 10.1097/j.jcrs.0000000000000228
12. Chen L, Hu C, Lin X, Li HY, Du Y, Yao YH, Chen J. Clinical outcomes and complications between FLACS and conventional phacoemulsification cataract surgery: a PRISMA-compliant Meta-analysis of 25 randomized controlled trials. Int J Ophthalmol. 2021 Jul 18;14(7):1081-1091. doi: 10.18240/ijo.2021.07.18



Česká lékařská společnost J. E. Purkyně, z. s.

Potřebujete uspořádat konferenci, seminář nebo společenské setkání?

Využijte ideální školicí prostory v Lékařském domě České lékařské společnosti J. E. Purkyně. K dispozici je vám moderní přednáškový sál s dalšími prostory, možnost občerstvení a menší konferenční místnost.



**Česká lékařská společnost J. E. Purkyně | Sokolská 31 | CZ-120 00 Praha 2
Tel.: +420 224 266 217 | Mob.: +420 606 624 165 | e-mail:hs@cls.cz | www.cls.cz**