

ÚČINEK RANIBIZUMABU A AFLIBERCEPTU NA SERÓZNÍ ABLACI RETINÁLNÍHO PIGMENTOVÉHO EPITELU, SUBRETINÁLNÍ A INTRARETINÁLNÍ TEKUTINU PŘI VĚKEM PODMÍNĚNÉ MAKULÁRNÍ DEGENERACI

Sumarová P.^{1,2}, Ovesná P.³, Matušková V.^{1,2}, Beránek J.^{1,2}, Michalec M.^{1,2}, Michalcová L.¹, Aufrata D.^{1,2}, Vysloužilová D.^{1,2}, Chrapek O.^{1,2}

¹Oční klinika FN Brno

²Oční klinika, Lékařská fakulta, Masarykova univerzita Brno

³Institut biostatistiky a analýz s.r.o., Brno

Autoři prohlašují, že vznik a téma odborného sdělení a jeho zveřejnění není ve střetu zájmu a není podpořeno žádnou farmaceutickou firmou. Práce nebyla zadána jinému časopisu ani jinde otištěna.

Do redakce doručeno dne: 18. 3. 2022

Přijato k publikaci dne: 23. 5. 2022



MUDr. Patrícia Sumarová

Oční klinika FN Brno

Jihlavská 340/20

625 00 Brno

E-mail:

sumarova.patricia@fnbrno.cz

SOUHRN

Cíl: Cílem studie bylo porovnat účinek třech počátečních dávek anti-VEGF ranibizumabu a afliberceptu na serózní ablaci retinálního pigmentového epitelu (PED), subretinální tekutinu (SRF) a intraretinální tekutinu (IRF) v makule u pacientů s neléčenou neovaskulární věkem podmíněnou makulární degenerací (nvAMD).

Materiál a metody: Soubor tvoří 148 pacientů, z toho 74 pacientů bylo léčených ranibizumabem (51 žen a 23 mužů) a 74 afliberceptem (46 žen a 28 mužů). Údaje se zaznamenávaly prospektivně od okamžiku diagnózy a počátku léčby po dobu 3 měsíců. V okamžiku diagnózy a o 3 měsíce později bylo provedeno OCT vyšetření. OCT vyšetření zahrnovalo makulární sken s 25 skeny. Pomocí softwaru OCT přístroje jsme změřili maximální elevaci serózní PED, maximální výšku SRF a největší průměr intraretinální cystické tekutiny.

Výsledky: Úplná regrese PED, SRF a IRF se vyskytla u 3 (4,1 %), 25 (39 %) a 20 (51 %) pacientů léčených ranibizumabem a u 5 (7,9 %, $p = 0,470$), 28 (47 %, $p = 0,470$) a 25 (57 %, $p = 0,827$) pacientů léčených afliberceptem. Průměrná regrese PED, SRF a IRF byla $-60,4 \mu\text{m}$ (medián $-37,5 \mu\text{m}$), $-84,3 \mu\text{m}$ (medián $-85 \mu\text{m}$) a $-109,3 \mu\text{m}$ (medián $-81 \mu\text{m}$) u pacientů léčených ranibizumabem a $-46,3 \mu\text{m}$ (medián $-30 \mu\text{m}$, $p = 0,389$), $-127,7 \mu\text{m}$ (medián $-104 \mu\text{m}$, $p = 0,096$) a $-204,4 \mu\text{m}$ (medián $-163 \mu\text{m}$, $p = 0,005$) u pacientů léčených afliberceptem. Mezi skupinami s ranibizumabem a afliberceptem jsme neprokázali statisticky významný rozdíl v míře regrese PED, SRF a IRF (u pacientů s IRF po úpravě vyšších vstupních hodnot IRF u pacientů léčených afliberceptem, $p = 0,891$).

Závěr: Naše výsledky ukazují, že ranibizumab a aflibercept mají stejný účinek na serózní PED, SRF a IRF v makule u pacientů s dosud neléčenou nvAMD během úvodní fáze terapie.

Klíčová slova: věkem podmíněná makulární degenerace, ranibizumab, aflibercept, ablace pigmentového retinálního epitelu, subretinální tekutina, intraretinální tekutina

SUMMARY

EFFECT OF RANIBIZUMAB AND AFLIBERCEPT ON RETINAL PIGMENT EPITHELIAL DETACHMENT, SUBRETINAL AND INTRARETINAL FLUID IN AGE-RELATED MACULAR DEGENERATION

Purpose: The aim of the study was to compare the effect of three initial doses of the anti-VEGF ranibizumab and aflibercept medication on serous pigment epithelial detachment (PED), subretinal fluid (SRF) and intraretinal fluid (IRF) in the macula of treatment naive neovascular AMD (nvAMD) patients.

Material and Methods: The cohort consists of 148 patients, of which 74 patients were treated with ranibizumab (51 females and 23 males) and 74 with aflibercept (46 females and 28 males). The data was recorded prospectively from the moment of diagnosis and start of treatment for a period of 3 months. At the moment of diagnosis and 3 months later, an OCT examination (Spectralis OCT, Heidelberg Engineering, Heidelberg, Germany) was performed. The OCT examination included a macular scan with 25 scans. Using the OCT instrument software, we measured the maximum anterior-posterior elevation of

serous PED, the highest thickness of SRF and the largest diameter of the intraretinal cystic space. The statistical significance of differences between groups was evaluated using the t-test for continuous data and the Fisher exact test for categorical data. Changes in values of continuous variables over time were evaluated using the Wilcoxon paired test. Paired comparisons of binary parameters were determined by the McNemar test.

Results: Full regression of PED, SRF and IRF occurred in 3 (4.1%), 25 (39%) and 20 (51%) patients treated with ranibizumab, and in 5 (7.9%, $p = 0.470$), 28 (47%, $p = 0.470$) and 25 (57%, $p = 0.827$) patients treated with aflibercept, respectively. The average regression of PED, SRF and IRF was $-60.4 \mu\text{m}$ (median $-37.5 \mu\text{m}$), $-84.3 \mu\text{m}$ (median $-85 \mu\text{m}$) and $-109.3 \mu\text{m}$ (median $-81 \mu\text{m}$) in patients treated with ranibizumab, and $-46.3 \mu\text{m}$ (median $-30 \mu\text{m}$, $p = 0.389$), $-127.7 \mu\text{m}$ (median $-104 \mu\text{m}$, $p = 0.096$) and $-204.4 \mu\text{m}$ (median $-163 \mu\text{m}$, $p = 0.005$) in patients treated with aflibercept, respectively. We did not show a statistically significant difference in the regression rates of PED, SRF and IRF between the ranibizumab and aflibercept groups. (in patients with IRF after adjustment of the higher baseline IRF volumes in patients treated with aflibercept, $p = 0.891$).

Conclusion: We are convinced that ranibizumab and aflibercept have the same effect on serous PED, SRF and IRF in the macula in patients with treatment naive nvAMD during the initial loading phase.

Key words: age-related macular degeneration, ranibizumab, aflibercept, pigment epithelium detachment, subretinal fluid, intraretinal fluid

Čes. a slov. Oftal., 78, 2022, No. 4, p. 176–185

ÚVOD

Věkem podmíněná makulární degenerace (AMD) se dělí na suchou a vlhkou formu. Vlhká forma představuje jen 10 % případů tohoto onemocnění, podle Bresslera je 90 % legální slepoty z AMD způsobené vlhkou formou [1].

Vlhká forma AMD, též nazývaná neovaskulární AMD (nvAMD), je založená na růstu subretinální membrány (CNV), která vede ke snížení zrakové ostrosti (VA) v důsledku anatomických změn v makule. Anatomické změny v makule u pacientů s nvAMD typicky pozůstávají z odloučení pigmentového epitelu sítnice (PED), subretinální tekutiny (SRF) a intraretinální tekutiny (IRF) [2,3].

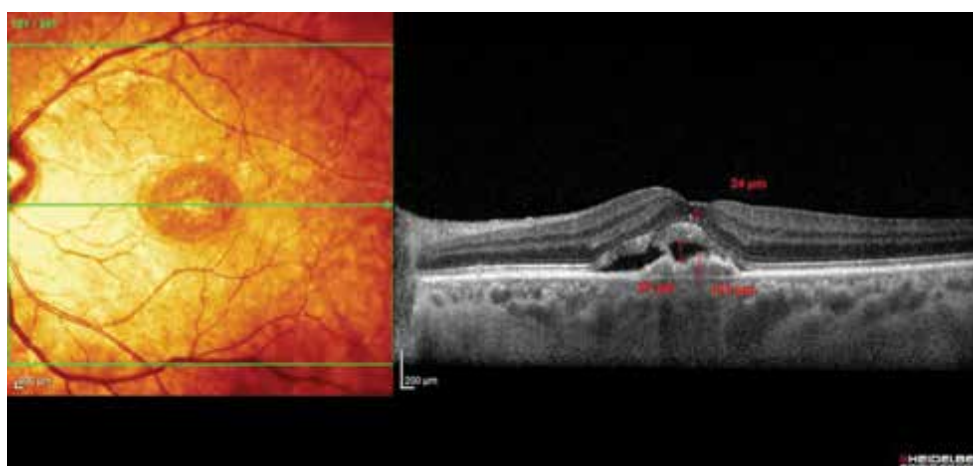
Opakované intravitreální injekce blokátoru vaskulárního endotelového růstového faktoru (anti-VEGF) jsou současným zlatým standardem léčby nvAMD [4–7]. Ranibizumab (Lucentis; Novartis Pharma AG, Bazilej, Švýcarsko) a Aflibercept (Eylea; Bayer HealthCare, Berlín, Německo) jsou dnes hlavní léčbou tohoto stavu. Aflibercept a ranibizumab prokázaly srovnatelnou účinnost, pokud jde o nejlepší korigovanou zrakovou ostrost (BCVA) a zlepšení tloušťky centrální sítnice [7–8]. Tyto dvě anti-VEGF medikace ovšem vykazují odlišné farmakologické profily [9]. Probíhá diskuze o potenciálních rozdílech v účinku těchto preparátů u různých podskupin pacientů. Proto jsou potřebné srovnávací studie.

Dosud jsme nenašli studii, která by prospektivně a přímo porovnávala účinek ranibizumabu a afliberceptu na serózní PED, SRF a IRF u pacientů s nvAMD. Jelikož víme, že nejvyšší zlepšení BCVA se dosahuje v počáteční fázi léčby, tedy po prvních třech injekcích ranibizumabu nebo afliberceptu [7,8,10,11], rozhodli jsme se porovnat účinek ranibizumabu a afliberceptu na morfologické změny u pacientů s nvAMD právě během počáteční fáze léčby. Navíc, výběrem tohoto období jsme byli schopni podat stejný počet injekcí obou přípravků ve stejném časovém období.

Cílem studie bylo vyhodnocení případného statisticky významného rozdílu v účinku ranibizumabu proti afliberceptu na serózní PED, SRF a IRF u naivních pacientů s nvAMD během úvodní loadovací fáze léčby.

MATERIÁL A METODY

Soubor tvoří 148 pacientů (51 mužů a 97 žen, průměrný věk 74, resp. 72 roků). Pravé oko bylo ošetřeno v 79 a levé oko v 69 případech. 74 pacientů bylo léčených ranibizumabem (51 žen a 23 mužů) a 74 afliberceptem (46 žen a 28 mužů). Pacienti byli prospektivně sledováni od ledna 2018. Do sledování jsme průběžně zařazovali pacienty, kteří byli dle uvážení léčbu indukujícího lékaře



Obrázek 1. Měření nejvyšší akumulace SRF, IRF a PED

SRF – subretinální tekutina, IRF – intraretinální tekutina, PED – ablace retinálního pigmentového epitelu

nahodile zařazování k léčbě ranibizumabem nebo afliberceptem. Sběr dat byl nezávislý na všech rozhodnutích o léčbě; neovlivnil přístup pacienta k léčbě a plně

splňoval všechny etické, jakožto i zákonné požadavky na sběr údajů v České republice. Všichni pacienti dali svůj písemný informovaný souhlas s léčbou i sběrem

Tabulka 1. Ablace retinálního pigmentového epitelu

(A) Přítomnost a vymizení znaku					
RANIBIZUMAB + AFLIBERCEPT (N = 148)	Po léčbě: Přítomna	Po léčbě: Vymizela	Po léčbě: Celkem	p-hodnota¹	
Vstupně: Přítomen	129 (94,2 %)	8 (5,8 %)	137 (100 %)	p = 0,046	
Vstupně: Nepřítomen	1 (9,1 %)	10 (90,9 %)	11 (100 %)		
Vstupně: Celkem	130 (87,8 %)	18 (12,2 %)	148 (100 %)		
RANIBIZUMAB (N = 74)	Po léčbě: Přítomna	Po léčbě: Vymizela	Po léčbě: Celkem		
Vstupně: Přítomen	71 (95,9 %)	3 (4,1 %)	74 (100 %)	p = 0,248	
Vstupně: Nepřítomen	0	0	0		
Vstupně: Celkem	71	3	74		
AFLIBERCEPT (N = 74)	Po léčbě: Přítomna	Po léčbě: Vymizela	Po léčbě: Celkem		
Vstupně: Přítomen	58 (92,1 %)	5 (7,9 %)	63 (100 %)	0,221	
Vstupně: Nepřítomen	1 (9,1 %)	10 (90,9 %)	11 (100 %)		
Vstupně: Celkem	59 (79,7 %)	15 (20,3 %)	74 (100 %)		
p-hodnota ² RAN vs AFL		p = 0,470			
(B) Redukce znaku					
ZMĚNA (rozdíl hodnot po léčbě a před léčbou)	Průměr	Medián	Min	Max	p-hodnota³
RAN+AFL: Všichni³ (N = 137)	-53,9	-36	-463	130	< 0,001
RAN+AFL: Měření ⁴ (N = 129)	-49	-33	-463	130	< 0,001
RAN: Všichni³ (N = 74)	-60,4	-37,5	-407	95	< 0,001
RAN: Měření ⁴ (N=71)	-56,8	-36	-407	95	< 0,001
AFL: Všichni³ (N = 63)	-46,3	-30	-463	130	< 0,001
AFL: Měření ⁴ (N = 58)	-39,5	-26,5	-463	130	0,001
p-hodnota ⁴ RAN vs AFL					
Všichni³		p = 0,389			
Měření⁴		p = 0,237			

p-hodnota¹ McNemarova testu

p-hodnota² Fisherova exaktního testu

p-hodnota³ Wilcoxonova párového testu

p-hodnota⁴ Mann-Whitneyho U-testu

³ pacientům s vymizelým znakem po léčbě dosazena hodnota 0 (tzn. maximální pokles)

⁴ pacienti s přítomným znakem a naměřenou hodnotou před i po léčbě (tzn. pacienti bez úplného vymizení znaku)

RAN – Ranibizumab, AFL – Aflibercept

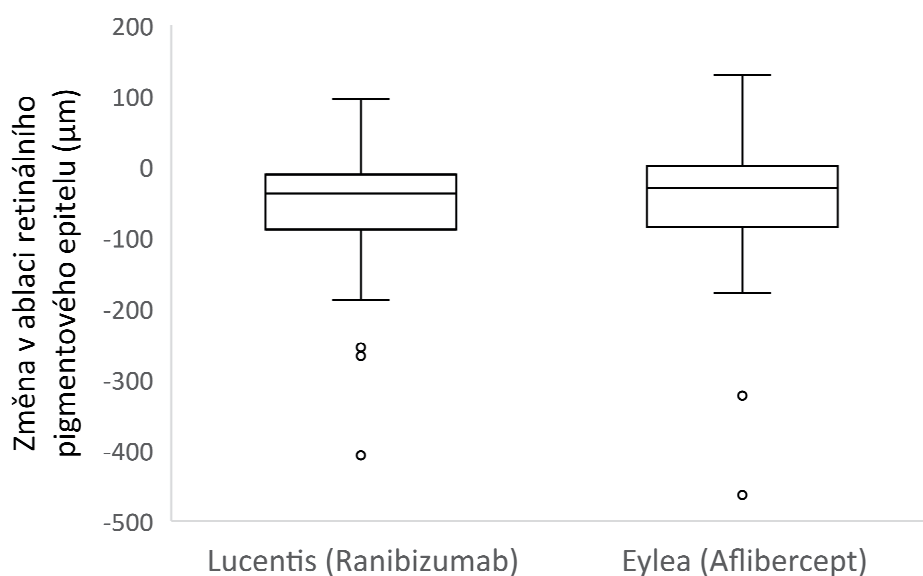
údajů. Vyšetření i sběr dat byly v souladu se zásadami Helsinské deklarace.

Každá návštěva zahrnovala biomikroskopické vyšetření očního pozadí, stanovení BCVA pomocí ETDRS optotypů (Early Treatment Diabetic Retinopathy Study). První návštěva zahrnovala fluorescenční angiografii (FA). V den stanovení diagnózy a o tři měsíce později bylo provedeno OCT vyšetření (Spectralis OCT, Heidelberg Engineering, Heidelberg, Německo). OCT vyšetření zahrnovalo makulární sken s 25 skeny. Manuálně jsme vyšetřili každý z 25 vstupních OCT skenů u každého pacienta. Pomocí softwaru přístroje OCT jsme změřili nejvyšší serózní PED (největší vzdálenost mezi RPE a Bruchovou membránou) v μm , nejvyšší akumulaci SRF (největší vzdálenost RPE a vnější strany neuroepitelu) a průměr největšího intra-retinálního cystického prostoru. Obrázek 1. Jelikož OCT Spectralis je vybavený systémem sledování očí, bylo možné zopakovat 25 skenů na stejném místě o 3 měsíce později v rámci sledování po 3 počátečních dávkách anti-VEGF léčby. Zopakovali jsme měření nejvyšší serózní PED, nejvyšší akumulace SRF a průměru největšího intra-retinálního cystického prostoru. Pacienti s diagnostikovanou vlhkou formou AMD, kteří splnili kritéria Státního ústavu pro kontrolu léčiv pro zahájení léčby anti-VEGF, byli léčeni třemi injekcemi ranibizumabu (0,5 mg) nebo afliberceptu (2 mg). Anti-VEGF terapie v České republice je indikována u pacientů s AMD, kteří jsou starší 50 let, s převážně klasickou, minimálně klasickou nebo skrytou CNV dosahující do subfoveolární oblasti, skóre BCVA mezi 70–35 písmeny (20/40–20/200 Snellenova ekvivalentu), celková plocha makulární léze ≤ 8 ploch disku, submakulární krvácení ≤ 25 % celkové plochy makulární léze. Údaje byly popsány pomocí standardní statistiky – kontinuální proměnné popsány průměrem, mediánem, minimem a maximem; na popis kategoriálních proměnných byly použity absolutní a relativní početnosti. Statistická

významnost rozdílů mezi skupinami byla hodnocena pomocí testu pro kontinuální data a Fisherovým exaktním testem pro kategoriální data. Úprava vstupních hodnot IRF se dále aplikovala pomocí vícerozměrného lineárního regresního modelu, protože různé základní objemy IRF by mohly zmást účinek léčby – vyšší základní objemy IRF poskytují vyšší potenciál na snížení IRF. Změny hodnot kontinuálních proměnných v čase byly hodnoceny pomocí Wilcoxonova párového testu. Párové porovnání binárních parametrů bylo provedeno McNemarovým testem. Analýza byla provedena pomocí softwaru R Ústavu biostatistiky a analýz s.r.o., Brno. Hladina statistické významnosti byla ve všech analýzách stanovena na $\alpha = 0,05$.

VÝSLEDKY

Serózní PED byla diagnostikována na začátku léčby u 137 pacientů. Plná regrese a úplné vymizení PED nastalo u 8 (6 %) pacientů a léčba anti-VEGF byla statisticky významně úspěšná ($p = 0,046$). Průměrná regrese PED po léčbě byla $-53,9 \mu\text{m}$ (medián -36) a míra úspěšnosti byla statisticky významná ($p < 0,001$) (Tabulka 1). Tabulka ukazuje míru regrese serózní PED dosaženou u všech pacientů, ale i u pacientů samostatně léčených ranibizumabem a afliberceptem. Z této kohorty bylo 74 pacientů ve skupině s ranibizumabem a 63 ve skupině s afliberceptem. K úplné regresi PED došlo u 3 (4,1 %) pacientů léčených ranibizumabem a 5 (7,9 %) pacientů léčených afliberceptem ($p = 0,470$). Průměrná regrese PED po léčbě byla $-60,4 \mu\text{m}$ (medián $-37,5 \mu\text{m}$) a $-46,3 \mu\text{m}$ (medián -30) ve skupině s ranibizumabem a afliberceptem ($p = 0,389$). U pacientů léčených ranibizumabem a afliberceptem se nezjistil statisticky významný rozdíl v míře regrese serózní PED (Graf 1). Rozdíl mezi preparáty nebyl prokázán jako statisticky významný ($p = 0,389$), a to ani po adjustaci na vstupní hodnoty abla-



Graf 1. Změna ablace retinálního pigmentového epitelu

ce. SRF byla vstupně zjištěna u 123 pacientů souboru. Plná regrese SRF nastala u 53 pacientů (43 %), což je výsledek, který byl statisticky významný ($p < 0,001$). Průměrná regre-

se SRF po ošetření byla $-105,3 \mu\text{m}$ (medián $-95 \mu\text{m}$) a míra resorpce byla statisticky významná ($p < 0,001$) (Tabulka 2). Tabulka ukazuje míru regrese subretinální tekutiny dosa-

Tabulka 2. Subretinální tekutina

(A) Přítomnost a vymizení znaku					
RANIBIZUMAB + AFLIBERCEPT (N = 148)	Po léčbě: Přítomna	Po léčbě: Vymizela	Po léčbě: Celkem	p-hodnota¹	
Vstupně: Přítomen	70 (56,9 %)	53 (43,1 %)	123 (100 %)	< 0,001	
Vstupně: Nepřítomen	7 (28 %)	18 (72 %)	25 (100 %)		
Vstupně: Celkem	77 (52 %)	71 (48 %)	148 (100 %)		
RANIBIZUMAB (N = 74)	Po léčbě: Přítomna	Po léčbě: Vymizela	Po léčbě: Celkem	p-hodnota¹	
Vstupně: Přítomen	39 (60,1 %)	25 (39,1 %)	64 (100 %)	< 0,001	
Vstupně: Nepřítomen	4 (40 %)	6 (60 %)	10 (100 %)		
Vstupně: Celkem	43 (58,1 %)	31 (41,9 %)	74 (100 %)		
AFLIBERCEPT (N = 74)	Po léčbě: Přítomna	Po léčbě: Vymizela	Po léčbě: Celkem	p-hodnota¹	
Vstupně: Přítomen	31 (52,5 %)	28 (47,5 %)	59 (100 %)	< 0,001	
Vstupně: Nepřítomen	3 (20 %)	12 (80 %)	15 (100 %)		
Vstupně: Celkem	33 (44,6 %)	40 (55,4 %)	74 (100 %)		
p-hodnota ² RAN vs AFL		p = 0,368			
(B) Redukce znaku					
ZMĚNA (rozdíl hodnot po léčbě a před léčbou)	Průměr	Medián	Min	Max	p-hodnota³
RAN+AFL: Všichni³ (N = 122*)	-105,3	-95	-619	98	< 0,001
RAN+AFL: Měření ⁴ (N = 69)	-58,9	-35	-368	98	< 0,001
RAN: Všichni ³ (N = 63)	-84,3	-85	-310	98	< 0,001
RAN: Měření ⁴ (N = 38)	-45,1	-30	-187	98	< 0,001
AFL: Všichni³ (N = 59*)	-127,7	-104	-619	80	< 0,001
AFL: Měření ⁴ (N = 31)	-75,8	-45	-368	80	< 0,001
p-hodnota ⁴ RAN vs AFL					
Všichni³		0,096			
Měření⁴		0,426			

p-hodnota¹ McNemarova testu

p-hodnota² Fisherova exaktního testu

p-hodnota³ Wilcoxonova párového testu

p-hodnota⁴ Mann-Whitneyho U-testu

³ pacientům s vymizelým znakem po léčbě dosazena hodnota 0 (tzn. maximální pokles)

⁴ pacienti s přítomným znakem a naměřenou hodnotou před i po léčbě (tzn. pacienti bez úplného vymizení znaku)

RAN – Ranibizumab, AFL – Aflibercept

* u 1 pacientky chybí měření po ukončení léčby

žené u všech pacientů, ale i u pacientů samostatně léčených ranibizumabem a afliberceptem.

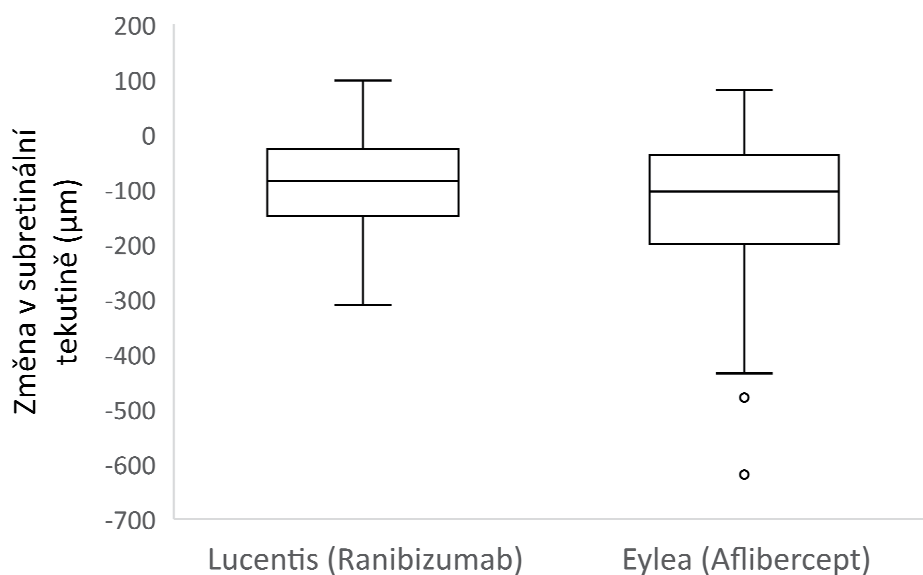
SRF byla zjištěná u 123 pacientů v souboru. 64 z těchto pacientů bylo ve skupině s ranibizumabem a 59 ve skupině s afliberceptem. Úplná regrese SRF byla pozorována u 25 (39 %) pacientů léčených ranibizumabem a 28 (47 %) pacientů léčených afliberceptem ($p = 0,470$). Průměrná regrese SRF po léčbě byla $-84,3 \mu\text{m}$ (medián $-85 \mu\text{m}$) a $-127,7 \mu\text{m}$ (medián $-104 \mu\text{m}$) ve skupinách s ranibizumabem a afliberceptem ($p = 0,096$). Mezi pacienty léčenými ranibizumabem a afliberceptem nebyl statisticky významný rozdíl v míře regrese SRF (Graf 2).

Rozdíl mezi preparáty nebyl prokázán jako statisticky významný ($p = 0,096$), a to ani po adjustaci na vstupní

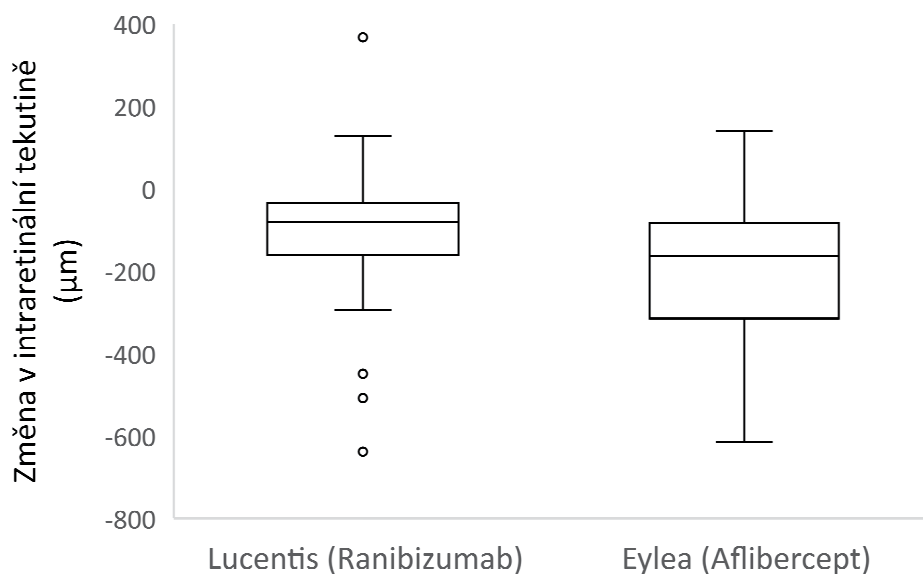
hodnoty subretinální tekutiny ($p = 0,249$, v Tabulce 2 nevedeno).

IRF byla zjištěná u 84 pacientů v souboru. Úplná regrese a úplné vymizení IRF nastalo u 45 (53 %) pacientů a léčba anti-VEGF byla statisticky významně úspěšná ($p < 0,001$). Průměrná regrese IRF po léčbě byla $-160,9 \mu\text{m}$ (medián $-139 \mu\text{m}$) a míra regrese byla statisticky významná ($p < 0,001$) (Tabulka 3). Tabulka ukazuje míru regrese intraretinální tekutiny dosažené u všech pacientů, ale i u pacientů samostatně léčených ranibizumabem a afliberceptem.

IRF byla diagnostikována u 84 pacientů v souboru - 39 pacientů ve skupině s ranibizumabem a 45 ve skupině s afliberceptem. Úplnou regresi IRF jsme pozorovali



Graf 2. Změna subretinální tekutiny



Graf 3. Změna intraretinální tekutiny

Tabulka 3. Intraretinální tekutina

(A) Přítomnost a vymizení znaku					
RANIBIZUMAB + AFLIBERCEPT (N = 148)	Po léčbě: Přítomna	Po léčbě: Vymizela	Po léčbě: Celkem	p-hodnota¹	
Vstupně: Přítomen	39 (46,4 %)	45 (53,6 %)	84 (100 %)	< 0,001	
Vstupně: Nepřítomen	4 (6,3 %)	60 (93,8 %)	64 (100 %)		
Vstupně: Celkem	43 (29,1 %)	105 (70,9 %)	148 (100 %)		
RANIBIZUMAB (N = 74)	Po léčbě: Přítomna	Po léčbě: Vymizela	Po léčbě: Celkem	p-hodnota¹	
Vstupně: Přítomen	19 (48,7 %)	20 (51,3 %)	39 (100 %)	< 0,001	
Vstupně: Nepřítomen	2 (5,7 %)	33 (94,3 %)	35 (100 %)		
Vstupně: Celkem	21 (28,4 %)	53 (71,6 %)	74 (100 %)		
AFLIBERCEPT (N = 74)	Po léčbě: Přítomna	Po léčbě: Vymizela	Po léčbě: Celkem	p-hodnota¹	
Vstupně: Přítomen	20 (44,4 %)	25 (55,6 %)	45 (100 %)	< 0,001	
Vstupně: Nepřítomen	2 (6,9 %)	27 (93,1 %)	29 (100 %)		
Vstupně: Celkem	22 (29,7 %)	52 (70,3 %)	74 (100 %)		
p-hodnota ² RAN vs AFL		p = 0,827			
(B) Redukce znaku					
ZMĚNA (rozdíl hodnot po léčbě a před léčbou)	Průměr	Medián	Min	Max	p-hodnota³
RAN+AFL: Všichni³ (N = 83*)	-160,9	-139	-638	367	< 0,001
RAN+AFL: Měření ⁴ (N = 38)	-63	-56	-315	367	< 0,001
RAN: Všichni³ (N = 38)	-109,3	-81	-638	367	< 0,001
RAN: Měření ⁴ (N = 18)	-16,4	-32,5	-237	367	0,043
AFL: Všichni³ (N = 45*)	-204,4	-163	-615	140	< 0,001
AFL: Měření ⁴ (N = 20)	-105	-99,5	-315	140	0,001
p-hodnota ⁴ RAN vs AFL					
Všichni³		0,005			
Měření ⁴		0,013			

p-hodnota¹ McNemarova testu

p-hodnota² Fisherova exaktního testu

p-hodnota³ Wilcoxonova párového testu

p-hodnota⁴ Mann-Whitneyho U-testu

³ pacientům s vymizelým znakem po léčbě dosazena hodnota 0 (tzn. maximální pokles)

⁴ pacienti s přítomným znakem a naměřenou hodnotou před i po léčbě (tzn. pacienti bez úplného vymizení znaku)

RAN – Ranibizumab, AFL – Aflibercept

* u 1 pacientky chybí měření po ukončení léčby

vali u 20 (51 %) pacientů léčených ranibizumabem a 25 (57 %) pacientů léčených afliberceptem ($p = 0,827$). Průměrná regrese IRF po léčbě byla $-109,3 \mu\text{m}$ (medián $-81 \mu\text{m}$) a $-204,4 \mu\text{m}$ (medián $-163 \mu\text{m}$) ve skupinách s ranibizumabem a afliberceptem ($p = 0,005$). V obou skupinách došlo ke statisticky významnému snížení IRF. Léčba afliberceptem vedla ke statisticky významně větší redukci IRF (medián -163 vs. medián -81 , $p = 0,005$). Svou roli zde ovšem sehrála vyšší hodnota vstupních objemů IRF u pacientů léčených afliberceptem poskytující vyšší potenciál na snížení. Po úpravě nebyl statisticky významný rozdíl v redukci IRF mezi ranibizumabem a afliberceptem ($p = 0,891$) (Tabulka 4). Jenom intraretinální tekutina vykazovala statisticky významný rozdíl ve velikosti základních znaků mezi skupinami s ranibizumabem a afliberceptem. Ve skupině s afliberceptem byla ovšem vstupní hodnota intraretinální tekutiny statisticky významně vyšší než ve skupině s ranibizumabem ($p < 0,001$). Mezi pacienty léčenými ranibizumabem a afliberceptem tedy nebyl statisticky významný rozdíl v míře regrese IRF (Tabulka 3, Tabulka 4, Graf 3).

Ve skupině s afliberceptem došlo k statisticky významně vyšší redukci intraretinální tekutiny ($p = 0,005$). Ovšem po adjustaci na vstupní hodnoty nebyl prokázán statisticky významný rozdíl v redukci intraretinální teku-

tiny mezi preparáty ranibizumab a aflibercept ($p = 0,891$, v Tabulce 3 neuvedeno).

DISKUZE

Studie MARINA [4], ANCHOR [6], VIEW 1 a VIEW 2 [7] doložily účinnost ranibizumabu a afliberceptu podávaných ve fixním režimu během 24 měsíců u pacientů s nvAMD. V těchto počátečních studiích byl ukazatelem účinku ranibizumabu a afliberceptu vývoj BCVA. Popis morfologických změn v makule byl omezen na rychlost změny tloušťky makuly v souvislosti s ústupem makulárního edému. Tento trend se časem mírně změnil. Při léčbě nvAMD byly publikovány změny v morfologii makuly. Studie HARBOR 1roční výsledky ve skupině s ranibizumabem (0,5 mg měsíčně) ukázala rychlý pokles tloušťky centrální fovey 7. den, který pokračoval až do 3. měsíce a přetrvával do 12. měsíce. Po 12. měsíci byl prokázán pokles celkové plochy CNV [12]. Clemens popsal úplné zploštění léze v serózní vaskularizované skupině PED u 30 % pacientů a úplnou absorpci SRF po třech injekcích pozorovanou u přibližně 70 % pacientů při dávce 0,5 mg ranibizumabu měsíčně [13]. To je v souladu s předtím publikovanými údaji Schmidt – Erfurth [3]. Němčanský uvádí,

Tabulka 4. Hodnoty sledovaných parametrů před léčbou a po léčbě

	N	Průměr	95 % IS (dolní / horní hranice)		Medián	25. kvantil	75. kvantil	p^1
VSTUPNĚ: ABLACE RPE								
Ranibizumab	74	189,9	54,5	662	179,5	137	297,7	0,054
Aflibercept	63	155,9	52,7	461,1	149	105,5	217,6	
VSTUPNĚ: SUBRETINÁLNÍ TEKUTINA								
Ranibizumab	64	142,3	60	337,6	148,5	104,2	183	0,661
Aflibercept	59	149,2	37,6	590,9	159	98,5	229	
VSTUPNĚ: INTRARETINÁLNÍ CYSTA								
Ranibizumab	39	146,2	36,9	578,6	157	91,5	217	0,001
Aflibercept	45	248,5	71,4	865,5	275	163	381	
PO LÉČBĚ: ABLACE RPE								
Ranibizumab	71	139,2	33,9	570,7	141	95	227,5	0,126
Aflibercept	59	114	26,2	496	105	73	215	
PO LÉČBĚ: SUBRETINÁLNÍ TEKUTINA								
Ranibizumab	42	100,5	33,4	302,6	84,4	70,5	140,7	0,36
Aflibercept	34	88,8	27,4	287,5	82,5	60,2	123,2	
PO LÉČBĚ: INTRARETINÁLNÍ CYSTA								
Ranibizumab	20	119,7	27,7	516,7	147,8	75,7	183	0,433
Aflibercept	22	146,2	25,7	830,2	166,8	86,5	259,7	

p^1 – hodnota t-testu

RPE – Retinální pigmentový epitel

že po roční léčbě afliberceptem byla reziduální makulární tekutina přítomná u 27,8 % všech pacientů, bez specifikace, zda šlo o subretinální nebo intraretinální tekutinu [14]. V některých studiích koreluje základní morfologický nálezn v makule na počátku léčby nvAMD a funkční výsledek terapie. Ashraf uvádí, že pacienti s PED, IRF a vitreomakulární adhezí dosáhli menší zrakové zisky [15]. Post hoc analýza výsledků VIEW 1/VIEW 2 se zaměřila na souvislost mezi různými morfologickými znaky a funkčními výsledky. Studie zjistila, že bez ohledu na použitou medikaci byla přítomnost IRF a PED na začátku léčby spojená s menší změnou BCVA v 52. týdnu (2,11 méně písmen pro IRF a 1,88 méně písmen pro ablaci RPE) ve srovnání se SRF, která byla spojena s o 2,11 písmeny ziskem BCVA v 52. týdnu proti vstupní hodnotě [16–17]. Existují i studie porovnávací vývoj morfologických náleznů v makule při léčbě ranibizumabem a afliberceptem. V Heierově studii, měl aflibercept tendenci vykazovat zvýšenou účinnost při absorpci tekutin; 27,6 % pacientů léčených afliberceptem mělo perzistentní tekutinu během 1 roku v porovnání s 38 % pacientů léčených ranibizumabem [7]. Studie VIEW 1 a VIEW 2 porovnávaly účinnost a bezpečnost intravitreálních injekcí afliberceptu (IAI) a injekcí ranibizumabu u naivních očí s nvAMD. 0,5 mg intravitreálního ranibizumabu každé 4 týdny (Rq4), 2 mg IAI každé 4 týdny (2q4) a 2 mg IAI každých 8 týdnů (2q8) po 3 úvodních měsíčních injekcích. V obou skupinách 2q4 a 2q8 mělo více než 50 % zkoumaných očí první epizodu absence tekutiny v sítnici do 4. týdne. Ve 12. týdnu bylo více než 75 % očí léčených 2q4 nebo 2q8 suchých alespoň na první vizitě. Ve 20. týdnu byl dosažen 75 % kumulativní výskyt suché makuly při první návštěvě očí léčených Rq4. Na základě poměru relativního rizika pro přetrvávající suchost byla u očí léčených 2q4 přibližně 1,5krát vyšší pravděpodobnost než u léčených Rq4 a 2q8 na dosažení trvalého vysušení. Když byla po prvních třech injekcích přítomna perzistentní intraretinální nebo subretinální tekutina (nálezn přítomný u přibližně 20 % očí původně léčených IAI a u 30 % očí Rq4), může být přínosem měsíční aplikace IAI v porovnání s jiným režimem, co dokazuje vyšší podíl suché makuly, větší zlepšení zrakové ostrosti a menší podíl se ztrátou zrakové ostrosti v očích léčených 2q4 v porovnání s očima léčenými Rq4 nebo 2q8 v 52. týdnu. Důvod lepších výsledků zrakové ostrosti v IAI 2q4 léčebné skupině mezi očima s přetrvávající tekutinou není známa. Autoři předpokládají, že neléčené oči, ve kterých tekutina přetrvává i po počáteční léčbě, mohou být méně citlivé na antipermeabilní účinky anti-VEGF a vyžadují nepřetržitou léčbu anti-VEGF, aby se předešlo nepříznivým účinkům tekutiny na fotoreceptory a jiné neurosenzorické struktury sítnice. Nebyli schopni posoudit vliv včasné perzistující tekutiny na mikro anatomii sítnice, protože v této

studii bylo použito time-domain OCT s nižším rozlišením [16–17]. Dirani publikoval studii, která zkoumala faktory ovlivňující zrakovou ostrost a odpověď PED při nvAMD po třech měsících léčby anti-VEGF, včetně porovnání mezi ranibizumabem a afliberceptem. Dirani pozoroval snížení maximální výšky PED o 66 μm větší u pacientů léčených afliberceptem než u očí léčených ranibizumabem ($p = 0,22$) [18]. Massoungnes provedl retrospektivní porovnání účinku 12měsíční léčby ranibizumabu a afliberceptu na PED u pacientů s vlhkou formou AMD. Pacienti léčení afliberceptem vykazovali o 90,66 μm větší snížení maximální výšky PED než tomu bylo u očí léčených ranibizumabem ($p = 0,008$) [19]. Cho kromě toho pozoroval, že aflibercept vykazoval větší pravděpodobnost zploštění RPE než ranibizumab ($p = 0,039$) po 12 měsících léčby, i když úplné vymizení PED bylo omezené jen na 19,5 % jedinců [20]. Velké multicentrické studie u neovaskulární AMD ukázaly, že největší změna tloušťky sítnice vzniká po prvním ošetření, což naznačuje, že první injekce anti-VEGF má největší morfologický dopad na sítnici a největší stres na RPE [21–22]. Funkční efekt anti-VEGF medikace je nejvýraznější během nasycovací fáze terapie [10–11]. Proto jsme se zaměřili na morfologické změny makuly během nasycovací fáze terapie (loading fáze). Na rozdíl od Diraniho a Massoungnese nebyl statisticky významný rozdíl v účinnosti afliberceptu proti ranibizumabu na PED. Naše studie nejenom přímo porovná účinky afliberceptu a ranibizumabu na PED, ale i na SRF a IRF, opět během zahajovací fáze terapie. Ani SRF, ani IRF nevykazovaly statisticky významné rozdíly v účinnosti mezi těmito dvěma preparáty. V dostupné literatuře jsme nenašli žádné další studie, které by prospektivně hodnotili účinek ranibizumabu a afliberceptu na všechny tři typické morfologické změny v doted neléčených očích s nvAMD s porovnatelným počtem injekcí během stejného časového intervalu. Výsledky této studie možno použít jako základ pro budoucí prospektivní studie účinků ranibizumabu, afliberceptu a nově se objevujícího brolucizumabu na morfologické změny v makule pacientů s naivní nvAMD.

ZÁVĚR

Léčba anti-VEGF významně snižuje serózní PED, SRF a IRF u pacientů s nvAMD. Nejslabší efekt léčby byl pozorován při serózní PED, kde byla úspěšnost léčby na hranici statistické významnosti. Nejistili jsme statisticky významné rozdíly v účinku ranibizumabu a afliberceptu na morfologické změny u pacientů s nvAMD. Naše výsledky ukazují, že účinek ranibizumabu a afliberceptu na serózní PED, SRF a IRF v makule pacientů s nvAMD je během počáteční fáze terapie srovnatelný.

LITERATURA

1. Bressler NM, Bressler SB, Fine SL. Age related macular degeneration. *Surv Ophthalmol.* 1988;32(6):375-413.
2. Simader Ch, Ritter M, Bolz M, et al. Morphologic Parameters Relevant for Visual Outcome during Anti-Angiogenic Therapy of Neovascular Age-Related Macular Degeneration. *Ophthalmology* 2014;121(6):1237-1245.
3. Schmidt-Erfurth U, Waldstein SM, Deak GG, Kundi M., Simader Ch. Pigment Epithelial Detachment Followed by Retinal Cystoid Degeneration Leads to Vision Loss in Treatment of Neovascular Age-Related Macular Degeneration. *Ophthalmology* 2015;122(4):822-832.
4. Rosenfeld PJ, Brown DM, Heier JS, et al. Ranibizumab for neovascular age-related macular degeneration. *N Engl J Med.* 2006;355(14):1419-1431.
5. Brown DM, Kaiser PK, Michels M, et al. Ranibizumab versus verteporfin for neovascular age-related macular degeneration. *N Engl J Med.* 2006;355:1432-1444.
6. Brown DM, Michels M, Kaiser PK, Heier JS, Sy JP, Ianchulev T. Ranibizumab versus verteporfin photodynamic therapy for neovascular age-related macular degeneration: two-year results of the ANCHOR study. *Ophthalmology* 2009;116(1):57-65.
7. Heier JS, Brown DM, Chong V, et al. Intravitreal aflibercept (VEGF trap-eye) in wet age-related macular degeneration. *Ophthalmology* 2012;119(12): 2537-2548.
8. Schmidt-Erfurth U, Kaiser PK, Korobelnik JF, et al. Intravitreal Aflibercept Injection for Neovascular Age-related Macular Degeneration: ninety-six-week results of the VIEW studies. *Ophthalmology* 2014;121(1):193-201.
9. Papadopoulos N, Martin J, Ruan Q, et al. Binding and neutralization of vascular endothelial growth factor (VEGF) and related ligands by VEGF Trap, ranibizumab and bevacizumab. *Angiogenesis* 2012;15(2):171-185.
10. Gillies MC, Hunyor AP, Arnold JJ, et al. Effect of Ranibizumab and Aflibercept on Best-Corrected Visual Acuity in Treat-and-Extend for Neovascular Age-Related Macular Degeneration: A Randomized Clinical Trial. *JAMA Ophthalmol* 2019;137(4):372-379.
11. Silva R, Berta A, Larsen M, et al. Treat-and-Extend versus Monthly Regimen in Neovascular Age-Related Macular Degeneration: Results with Ranibizumab from the TREND Study. *Ophthalmology* 2018;125(1):57-65.
12. Busbee BG, Ho AC, Brown DM, Heier JS, Suner IJ, Li Z. Twelve-month efficacy and safety of 0.5 mg or 2.0 mg ranibizumab in patients with subfoveal neovascular age-related macular degeneration. *Ophthalmology* 2013;120(5):1046-1056.
13. Clemens CR, Wolf A, Alten F, Milojcic C, Heiduschka P, Eter N. Response of vascular pigment epithelium detachment due to age-related macular degeneration to monthly treatment with ranibizumab: the prospective, multicentre RECOVER study. *Acta Ophthalmol.* 2017;95(7):683-689.
14. Němčanský J, Stepanov A, Koubek M, Veith M, Klimesova JM, Studnicka J. Response to Aflibercept Therapy in Three Types of Choroidal Neovascular Membrane in Neovascular Age-Related Macular Degeneration: Real-Life Evidence in the Czech Republic. *Journal of Ophthalmol.* 2019; Article ID 2635689.
15. Ashraf M, Souka A, Adelman R. Age-related macular degeneration: using morphological predictors to modify current treatment protocols. *Acta Ophthalmol.* 2018;96(2):120-133.
16. Waldstein SM, Simader C, Staurengi G, et al. Morphology and visual acuity in aflibercept and ranibizumab therapy for neovascular age-related macular degeneration in the VIEW trials. *Ophthalmology* 2016;123(7):1521-1529.
17. Waldstein SM, Wright J, Warburton J, Margaron P, Simader Ch, Schmidt-Erfurth U. Predictive value of retinal morphology for visual acuity outcomes of different ranibizumab treatment regimens for neovascular AMD. *Ophthalmology* 2016;123(1):60-69.
18. Dirani A, Ambresin A, Marchionno L, Decugis D, Mantel I. Factors influencing the treatment response of pigment epithelium detachment in age-related macular degeneration. *Am J Ophthalmol.* 2015;160(4):732-738.
19. de Massoungnes S, Dirani A, Mantel I. Good visual outcome at 1 year in neovascular age-related macular degeneration with pigment epithelium detachment. Factors influencing the treatment response. *Retina* 2017;0:1-8.
20. Cho HJ, Kim KM, Kim HS, Lee DW, Kim CG, Kim JW. Response of pigment epithelial detachment to anti-vascular endothelial growth factor treatment in age-related macular degeneration. *Am J Ophthalmol.* 2016;166:112-9.21. Chakravarthy U, Harding SP, Rogers CA, Downes SM, Lotery AJ, Wordsworth S, et al. Ranibizumab versus bevacizumab to treat neovascular age-related macular degeneration: one-year findings from the IVAN randomized trial. *Ophthalmology* 2012;119(7):1399-1411.
21. Chakravarthy U, Harding SP, Rogers CA, et al. Ranibizumab versus bevacizumab to treat neovascular age-related macular degeneration: one-year findings from the IVAN randomized trial. *Ophthalmology* 2012;119(7):1399-1411.
22. Martin DF, Maguire MG, Fine SL, et al. Ranibizumab and bevacizumab for treatment of neovascular age-related macular degeneration: two-year results. *Ophthalmology* 2012;119(7):1388-1398.