

REPORT O OPERAČNOM RIEŠENÍ PERZISTUJÚCEJ DIERY MAKULY POMOCOU PLUGU Z ĽUDSKEJ AMNIOVEJ MEMBRÁNY

Lipková B.¹, Rosocha J.², Maurská A.¹

¹Očné oddelenie, Fakultná Nemocnica s Poliklinikou Žilina

²Združená tkanivová banka, UN L. Pasteura, Košice

Autori práce prehlasujú, že vznik a téma odborného článku a jeho zverejnenie nie je predmetom stretu záujmov a nie je podporené žiadnou farmaceutickou firmou. Práca nebola zadaná inému časopisu ani inde publikovaná.

Do redakcie doručeno dne: 30. 1. 2022

Přijato k publikaci dne: 4. 4. 2022



MUDr. Blandína Lipková, Ph.D.
Očné oddelenie, Fakultná
Nemocnica s Poliklinikou Žilina
V. Spanyola 73
012 07 Žilina
E-mail:
blandina.lipkova@gmail.com

SŮHRN

Ciel: Prezentácia výsledkov reoperácie 3 prípadov neuzavretej makulárnej diery (MD) pomocou 23 gauge pars plana vitrektómie (PPV), s rozšírením peelingu vnútornej limitujúcej membrány (MLI) a aplikáciou zátky zo sušenej ľudskej amniovej membrány (hAM) subretinálne cez diery makuly s následnou tamponádou kavítou sklovca expanzným plynom.

Materiál a metodika: Diagnóza perzistujúcej diery makuly u troch pacientiek unilaterálne sa potvrdila pomocou SD-OCT. U prvej pacientky sa jednalo o primárnu diery, u druhej pacientky o sekundárnu diery po cystoidnom edéme makuly ako následok oklúzie centrálnej vény sietnice a u tretej pacientky bola diagnostikovaná atrofia pigmentového epitelu (RPE) vo foveole niekoľko rokov pred rozvojom MD. Prvé dve pacientky podstúpili reoperáciu o štyri mesiace po primárnej operácii, tretia pacientka podstúpila až dve predchádzajúce pars plana vitrektómie (PPV), poslednú pred jedenástimi rokmi. V úvode operácie sa najskôr vykonala revízia periférie a odstránenie zvyškov sklovca, rozšírila sa zóna peelingu MLI. Pripravila sa zátky zo sušenej hAM. Následne sa plug hAM mikropinzetou inzeroval cez MD subretinálne. Realizovala sa štandardná kryopexia za sklérótomie, výmena tekutiny za vzduch a kavita sklovca sa tamponovala expanzným plynom.

Výsledky: U dvoch pacientiek sa dosiahlo uzavretie MD, u tretej pacientky sa značne a dlhodobu zredukovalo cystoidné presiaknutie okrajov a zmešenie priemeru defektu, avšak MD ostala otvorená. Všetky pacientky zaznamenali mierne zlepšenie zrakovkej ostrosti a stratu rušivých zrakových fenoménov.

Záver: Potvrdili sme, že inercia hAM plugu je plne indikovaná u perzistujúcich MD aj veľkých rozmerov. Je vhodné bazálnu membránu zátky orientovať smerom k neurosenzorickej časti sietnice a chorionálnu stranu k RPE kvôli rastovým faktorom, ale aj pre konkavitu zátky smerom k RPE. Je možné, že uprednostnenie tamponády perfluoropropanom (C3F8) je výhodnejšie ako tamponáda sulfurhexafluoridom (SF6). Termín reoperácie približne 3-4 mesiace po prvej zlyhaní vitrektómii možno považovať za optimálny.

Kľúčové slová: diera makuly, ľudská amniotická membrána, zátky/plug z ľudskej amniovej membrány, pars plana vitrektómia, expanzný plyn

SUMMARY

REPORT ON AMNIOTIC MEMBRANE FOR SURGERY OF PERSISTENT MACULAR HOLE

Purpose: To evaluate the results of 3 cases with persistent macular holes (MH) treated by 23-gauge vitrectomy, extension of internal limiting membrane peeling, a human amniotic membrane (hAM) plug insertion into the subretinal space through MH and expanding gas endotamponade.

Material and methodology: The diagnosis of persistent MH in three patients was unilaterally confirmed using SD-OCT. In the first patient a primary MH was present. In the second patient a secondary MH occurred after cystoid macular edema because of central retinal vein occlusion. The third patient suffered with sustained atrophy of the retinal pigment epithelium (RPE) in the foveola several years before the development of MH. All patients were females. The first two patients underwent reoperation four months after the primary surgery, the third patient underwent two previous pars plana vitrectomies (PPVs), the last one 11 years ago. First a revision of the periphery and removal the vitreous was performed, the ILM peeling zone was extended. The plug from the dehydrated hAM was prepared. Subsequently, the hAM plug was inserted via MH subretinally. Standard cryopexy behind the sclerotomies, fluid-for-air exchange, and vitreous cavity tamponade with expansile gas were performed.

Results: Two patients achieved MH closure, in the third patient surgery significantly reduced cystoid edema of the MH edges and the MH diameter, but the MH remained open. All patients experienced a mild improvement in visual acuity and loss of disturbing visual phenomena.

Conclusion: We have confirmed that hAM plug insertion is feasible for persistent MH even of large sizes. It is essential to orient the basal membrane of the plug towards the neurosensory part of the retina and the chorionic side to the RPE due to growth factors but also for the concavity of the plug towards the RPE. It is possible that the use of tamponade with perfluoropropane (C3F8) is preferable to tamponade with sulfur hexafluoride (SF6). The time of reoperation approximately 3-4 months after the first failed vitrectomy can be considered optimal.

Keywords: macular hole, human amniotic membrane, plug from human amniotic membrane, pars plana vitrectomy, expansile gas

Čes. a slov. Oftal., 78, 2022, No. 3, p. 130–136

ÚVOD

Diera makuly (MD) patrí medzi patológiu vitreoretinálneho rozhrania, ktorá vzniká vo fovee narušením vrstiev sietnice, od vnútornej limitujúcej membrány (MLI) až po pigmentový epitel sietnice (RPE). V súčasnosti sa používa Classification of Vitreomacular Adhesion, Traction, and Macular Hole, ktorú zostavila The International Vitreomacular Traction Study Group [1].

Primárna MD je spôsobená trakciou sklovca, sekundárna je priamym výsledkom inej patológie ako vitreomakulárna trakcia (VMT). MD v plnej hrúbke je subklasifikovaná podľa veľkosti diery pri OCT vyšetrení a podľa prítomnosti alebo absencie VMT. V súčasnej literatúre sa už termín „idiopatická“ nepoužíva, pretože príčinou vzniku diery makuly je trakcia sklovca [2]. Prevalencia primárnej diery makuly v populácii kolíše od 0,2 do 3,3 na

1.000 obyvateľov. Vyskytuje sa medzi 6. a 7. dekadou života, častejšie u žien. Zásadný prelom v liečbe MD prišiel v roku 1991, kedy Kelly a Wendel prvýkrát opísali pozitívny efekt pars plana vitrektómie (PPV) s odstránením zadnej kôry sklovca (ZKS) pre uzavretie MD. Miera úspešnosti bola 58 % [3]. Odvtedy sa zaviedli rôzne postupy a pooperačné stratégie s cieľom zlepšiť anatomické a funkčné výsledky. V roku 2010 opísala Michalewska a kol. inovatívnu techniku invertným flapom MLI. Bol to odporúčaný a efektívny operačný postup u primárnych a myopických dier makuly s mierou úspešnosti až 98 % [4].

Súčasne bežne používaná operačná metóda pre liečbu MD – pars plana vitrektómia s peelingom membrana limitans interna a s intravitreálnou aplikáciou expanzného plynu vedie k zlepšeniu centrálnej zrakovej ostrosti, ako aj k úprave zmien pri Watzke Allenovom teste a k vymiznutiu centrálneho skotómu [5].

Predpokladá sa, že flap MLI slúži ako konštrukcia pre proliferáciu gliálnych buniek, čo umožňuje Müllerovým bunkám a fotoreceptorom zaujať anatomicкую polohu podobnú zdravej foveole [6].

Za perzistujúce MD sa považujú tie, ktoré ostanú otvorené aj po operácii a pri rekurentných MD dôjde k otvoreniu po ich iníciaálnom uzavretí. Príčinou môže byť pretrvávajúca epiretinálna trakcia, nedostatočná tamponáda plynom, non-compliance pacienta polohovaním tvárou nadol alebo neznáma [7].

Reoperácia zahŕňa 3 skupiny metód. V prvej skupine sa odstraňuje tkanivo spôsobujúce tangenciálnu trakciu v makule, ktorá bránila v priblížení okrajov diery, rozšírením peelingu MLI, ktorý by mal byť minimálne 1,5–2 papilárne diametre (PD) od fovey radiálne v 360 stupňoch medzi arkádami. Najúčinnnejšie je však doplniť peeling až po temporálne arkády [8,9].

Niektorým autorom sa narezaním okrajov diery makuly podarilo uvoľniť trakciu, avšak upozorňujú, že pri tomto postupe môže dôjsť k ireverzibilnej deštrukcii vnútornej vrstvy fotoreceptorov [10].

K druhej skupine reoperácií patria uvoľňujúce manévry ako abrázia MLI pomocou Flex kľučky alebo diamanto-

vého sweepera, kedy sa centripetálnymi pohybmi na povrchu sietnice rozruší tkanivo, ktoré sa uvoľní a okraje diery k sebe ľahšie prilnú [11].

V priebehu posledných rokov sa v liečbe perzistujúcej diery makuly využíva transplantát, resp. zátka. Zátka predstavujú tretiu skupinu reoperácií. Ako zátka na uzavretie MD môžeme použiť rôzne anatomické alternatívy ako napríklad trombocytmi obohatenú krvnú plazmu, ktorá obsahuje rastové faktory a ďalšie molekuly podieľajúce sa na regenerácii tkanív [12]. Ďalšou možnou alternatívou je transplantácia flapu z predného alebo zadného puzdra šošovky [13]. S vyšším operačným rizikom je možné využiť voľný lalok neuroretiny, buď tak, aby fotoreceptory flapu smerovali k pigmentovému epitelu sietnice alebo tak, aby fotoreceptory smerovali k reziduálnym fotoreceptorom v oblasti diery [14].

V staršej literatúre sa spomína aj technika liečby diery makuly pomocou laseru. Laserové stopy sa aplikovali na pigmentový epitel v oblasti MD až do jeho nablednutia. Predpokladá sa, že došlo k bunkovej proliferácii, čo umožnilo uzavretie MD pomocou kontrakcie jej okrajov. Úspešnosť tejto metódy bola 33 % [15].

Na očné oddelení Fakultnej Nemocnice s poliklinikou Žilina sme v troch prípadoch perzistujúcej diery makuly vykonali techniku s použitím zátky z ľudskej amniovej membrány (hAM plug), ktorú v roku 2019 navrhol Rizzo a kolektív [16].

MATERIÁL A METODIKA

Diagnózu perzistujúcej diery makuly (MD) sme u troch pacientiek unilaterálne potvrdili pomocou optickej koherenčnej tomografie (SD-OCT). U prvej pacientky sa jednalo o primárnu diery makuly (Obrázok 1A, 2A), u druhej pacientky o sekundárnu diery makuly po cystoidnom edéme makuly po oklúzii centrálnej vény sietnice (Obrázok 3A, 4A) a u tretej pacientky (Obrázok 5A, 6A) bola popísaná ešte pred rozvojom diery makuly v oblasti makulárnej krajiny (MK) atrofia RPE. Priemer MD bol v rozmedzí 306–810 μm a priemer bázy 1295–1910 μm . Dve pacientky podstúpili predchádzajúcu neúspešnú operáciu 3–4 mesiace pred reoperáciou, tretia pacientka podstúpila až dve predchádzajúce vitrektómie, poslednú pred jedenástimi rokmi. V úvode operácie sme vždy najskôr vykonali revíziu periférie sklovca s odstránením jeho zvyškov. Po ofarbení modrým farbivom (zmes trypanovej a brilliantovej modrej) sme rozšírili peeling MLI. Následne sme pripravili zátka zo sušenej ľudskej amniovej membrány. Na prípravu zátky sme použili vitreoretinálne mikrochirurgické nožnice pod kontrolou operačného mikroskopu. Veľkosť plugu sme určili podľa priemeru bázy MD. Sušenú amnióvu membránu nám dodáva Združená tkanivová banka v Košiciach. Takto pripravený plug sme vitreoretinálnou pinzetou inzerovali do kavít sklovca (KS) cez 23-gauge trokár – na rozdiel od všetkých dostupných autorov – bez odstránenia chlopne. Ideálne je uložiť amnion hneď presne na oblasť MD. Postupnými manévrami sme umiestnili plug cez MD do subfoveálneho priestoru. Pri prvej operácii sme nedbali na

orientáciu hAM plugu. V ďalších dvoch prípadoch sme zátku uložili bazálnou membránou smerom nahor a chorionálnou stranou smerom k RPE. Vykonali sme štandardnú kryopexiu za sklérótmiami, fluid-air-exchange a aplikáciu expanzného plynu C3F8 alebo SF6 v diskkrétne expanznej koncentrácii do kavity sklovca. U všetkých pacientov nám záležalo na prevencii pooperačnej hypotónie a sklerotómie sme zabezpečili stehom. Tamponáda expanzným plynom predstavovala 90–100 % objemu KS, preto sme pacientov inštruovali polohovaním tvárou nadol len v spánku, a vyhnúť sa polohe na chrbte. U prvej pacientky sa po resorpcii plynu zistila periférna trhlinka sietnice, ktorá vďaka dostatočnému ošetreniu laserovou koaguláciou ostala bez následkov.

VÝSLEDKY

Sledované predoperačné a pooperačné parametre poskytujú Tabuľky 1 a 2. Uzavretie diery makuly sme po reoperácii -vitrektómii s rozšírením peelingu MLI, inzerciou hAM plugu subretinálne a aplikáciou expanzného plynu zaznamenali u dvoch pacientiek (Obrázok 1B, 2B, 3B, 4B). U tretej MD (Obrázok 5B, 6B) sa zmenšil jej priemer a značne sa redukovalo cystoidné presiaknutie jej okrajov, avšak MD ostala otvorená. Naše pacientky zaznamenali len mierne zlepšenie zrakovéj ostrosti, ale predovšetkým stratili rušivé zrakové fenomény v centre zorného poľa. Potvrdili sme, že inzercia hAM plugu do subretinálneho priestoru je plne indikovaná pri očiach s perzistujúcou dierou makuly, ktorá sa neuzavrela po predchádzajúcej pars plana vitrektómii s peelingom MLI, a to aj napriek jej veľkému rozmeru. U prvej pacientky sme odhalili pooperačne na periférii na č. 2 trhlinku sietnice, ktorú sme ošetrili laserovou barážou a ostala bez ďalších následkov. U pacientky, u ktorej aj po reoperácii ostala MD otvorená, bol interval od predchá-

dzajúcej operácie značný – 11 rokov. Pri reoperácii sa u nej použil na rozdiel od 2 ostatných pacientiek expanzný plyn s rýchlejšou resorpciou (SF6 namiesto C3F8).

DISKUSIA

Vykonali sme pomerne novú operačnú techniku, ktorú zaviedol v roku 2019 Rizzo a kolektív. Sušenú ľudskú amnióvu membránu možno jednoducho zaobstarať zo Združenej tkanivovej banky v Košiciach. So sušenou hAM sa ľahko manipuluje. Postupy s transplantátmi z iného materiálu – z puzdra šošovky a z neuroretiny – vyžadujú dlhší operačný čas, vykazujú vyššie riziko komplikácií a neposkytujú potenciál regenerácie neurosenzorickej sietnice rastovými faktormi [17,18].

Pri použití hAM sa predpokladajú dva možné mechanizmy uzavretia MD. Môže to byť následkom regeneračného efektu hAM plugu na neurosenzorickej sietnici s progresívnym posunom okrajov ponad membránu. Druhou možnosťou princípu uzavretia diery makuly po vložení hAM plugu pod neurosenzorickej vrstvy sietnice je posun okrajov diery k sebe jednoduchým zvrátením amnióvej membrány [18,19].

Otázkou je orientácia zátky, ktorou sa má orientovať k RPE. Je žiaduce, aby sa plug nasmeroval chorionálnou stranou smerom k pigmentovému epitelu sietnice, a to najmä kvôli prítomnosti rastových faktorov na chorionálnej strane amniónu. Druhým dôvodom je diskkrétne roľovanie zátky, pri ktorom sa chorionálna strana nachádza práve v konkavite membrány a takýto tvar transplantátu dvíha okraje diery makuly, čo znemožňuje jej kompletne uzavretie [14] (Obr. 3B).

Naše výsledky nie sú celkom v súlade s Valldeperasom a Wongom, ktorí zistili, že v ich súbore pacientov operácia rekurentnej MD viedla k zlepšeniu zrakovéj ostrosti, pričom dosiahli uzavretie MD v 100 %. Reoperácia perzis-

Tabuľka 1. Predoperačne sledované parametre

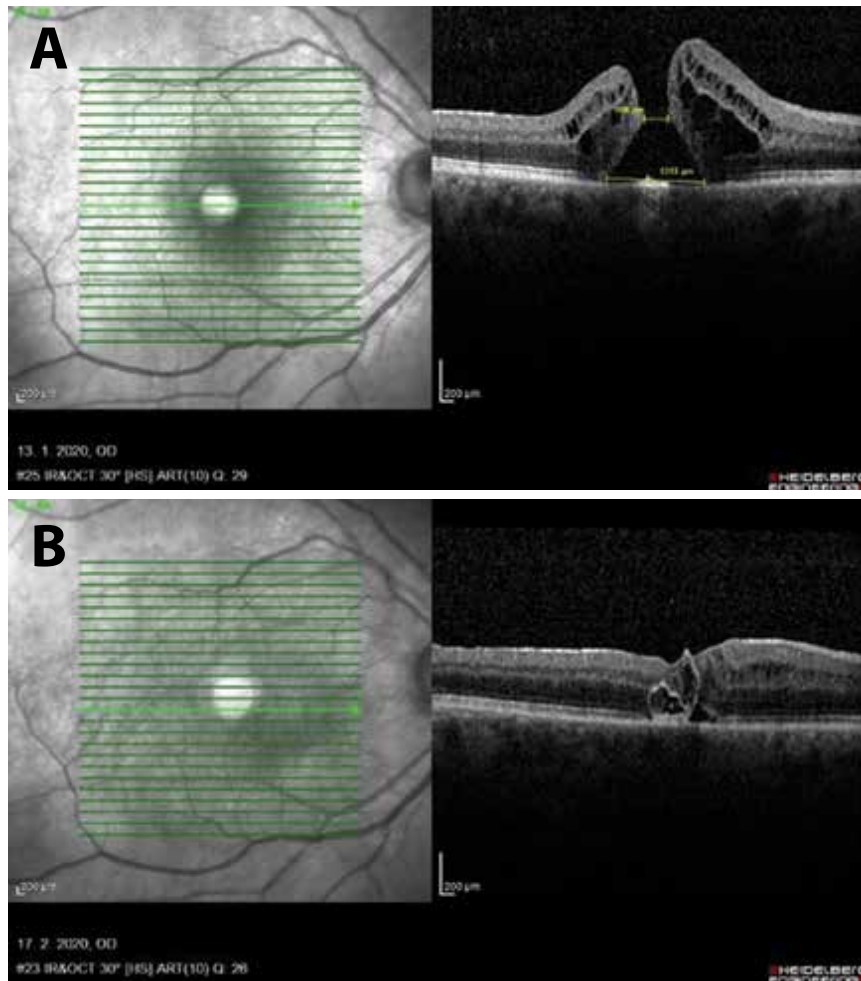
Pacient číslo	Charakteristika diery makuly	Počet predchádzajúcich PPV	Interval medzi PPV-rePPV	Vek pacienta	Pohlavie	Stav šošovky pri reoperácii	Pred-operačná BCVA
1.	primárna	1	3 mes.	70	žena	IOL	0,20 č
2.	po CRVO	1	4 mes.	50	žena	operácia pri poslednej PPV	pohyb ruky
3.	atrofia RPE	2	11 rokov	77	žena	IOL	0,10

BCVA – best corrected visual acuity (najlepšie korigovaná zraková ostrosť), IOL – intraocular lens (umelá vnútroočná šošovka), CRVO – central retinal vein occlusion (uzáver centrálnej žily sietnice)

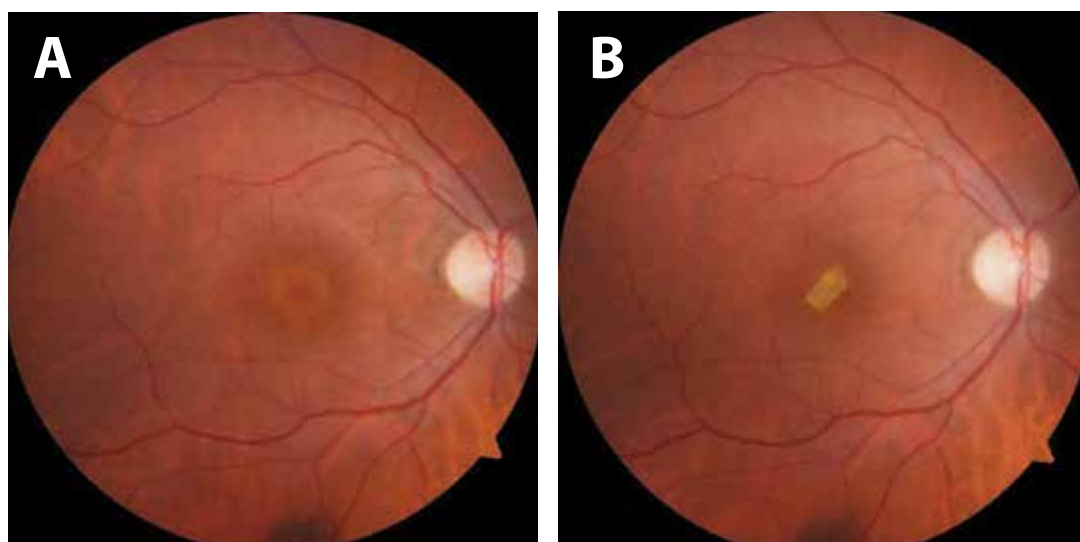
Tabuľka 2. Pooperačné parametre

Pacient číslo	BCVA po operácii	min/max rozmer diery makuly	Sledovanie po operácii	Lateralita	Komplikácia
1.	0,20	306/1318 μm	102 týždňov	P	pooperačná trhlinka sietnice na č. 11 – ošetrená laserkoaguláciou
2.	0,15	810/1910 μm	98 týždňov	Ľ	-
3.	0,15	581/1295 μm	64 týždňov	Ľ	-

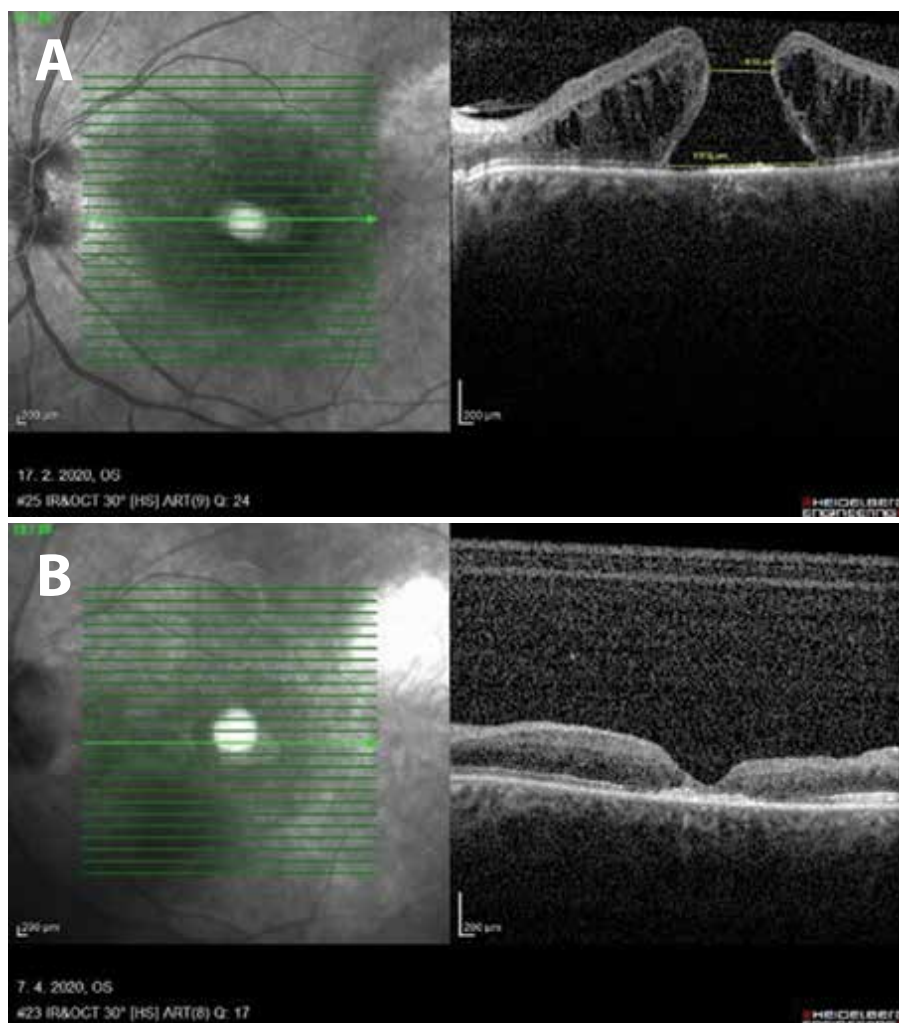
P – pravé oko, Ľ – ľavé oko, BCVA – best corrected visual acuity (najlepšie korigovaná zraková ostrosť)



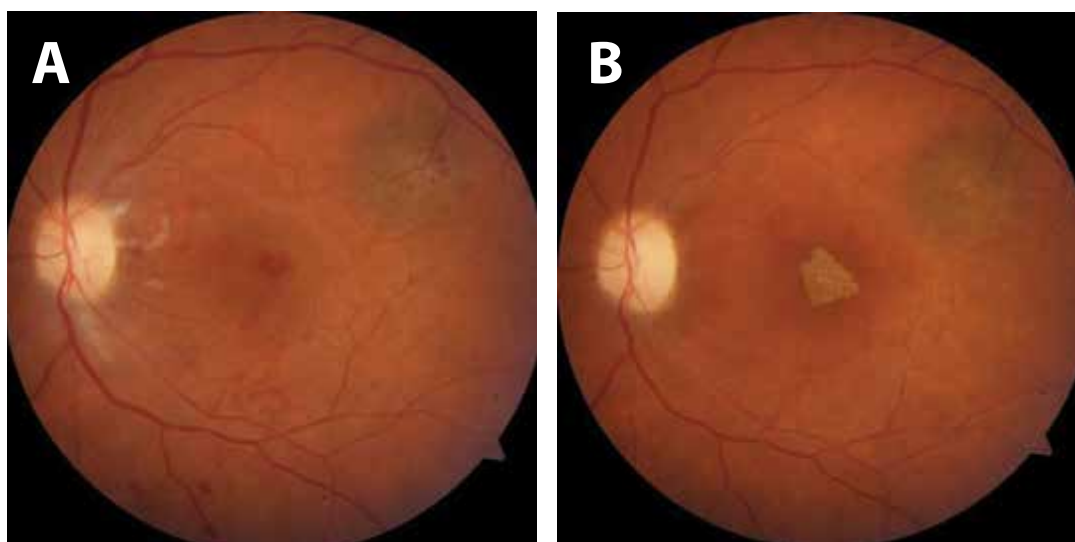
Obrázok 1. (A) SD-OCT pred operáciou u pacientky č. 1 zobrazuje nadvihnutie a presiaknutie okrajov makulárnej diery. (B) SD-OCT po operácii pacientky č. 1 zobrazuje nie lineárny priebeh ale zrolovanie plugu amniovej membrány v dôsledku jej orientácie choriónovou stranou k neuroepitelu sietnice



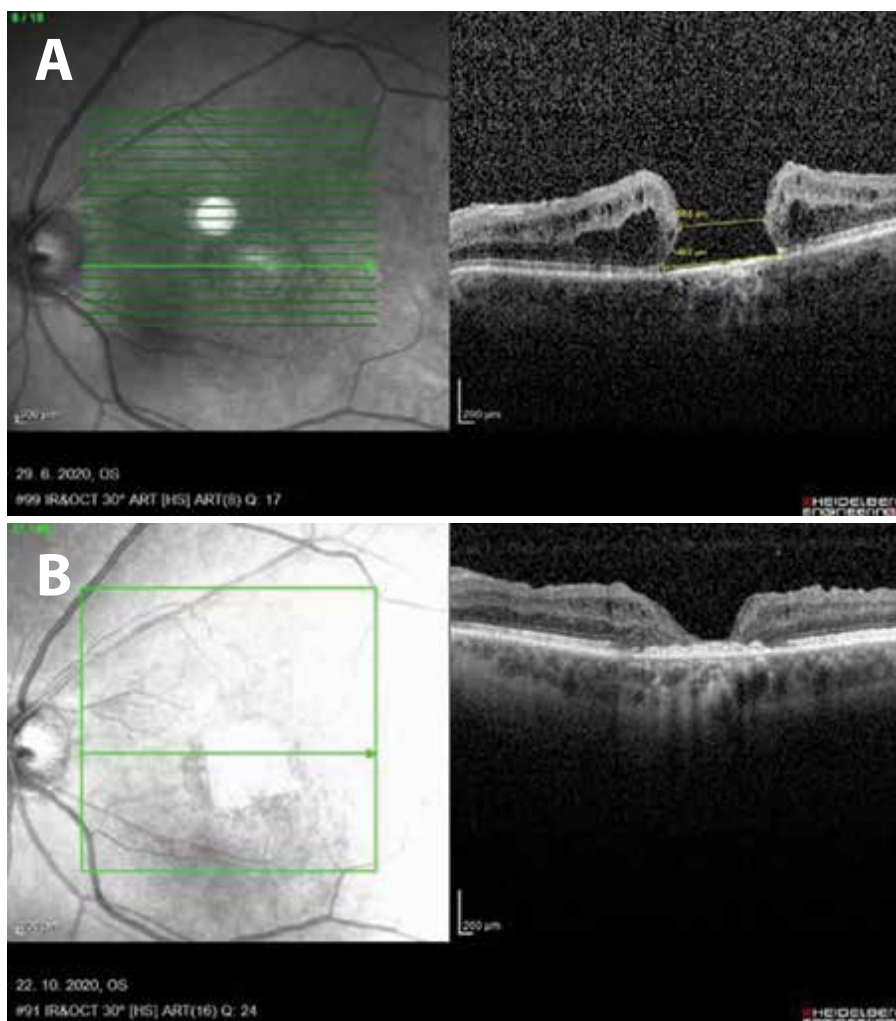
Obrázok 2. (A) predoperačný nález. (B) pooperačný nález pacientky č. 1, terč zrakového nervu je bledý, atrofický, pooperačne pretrváva subretinálne zátka z amniovej membrány.



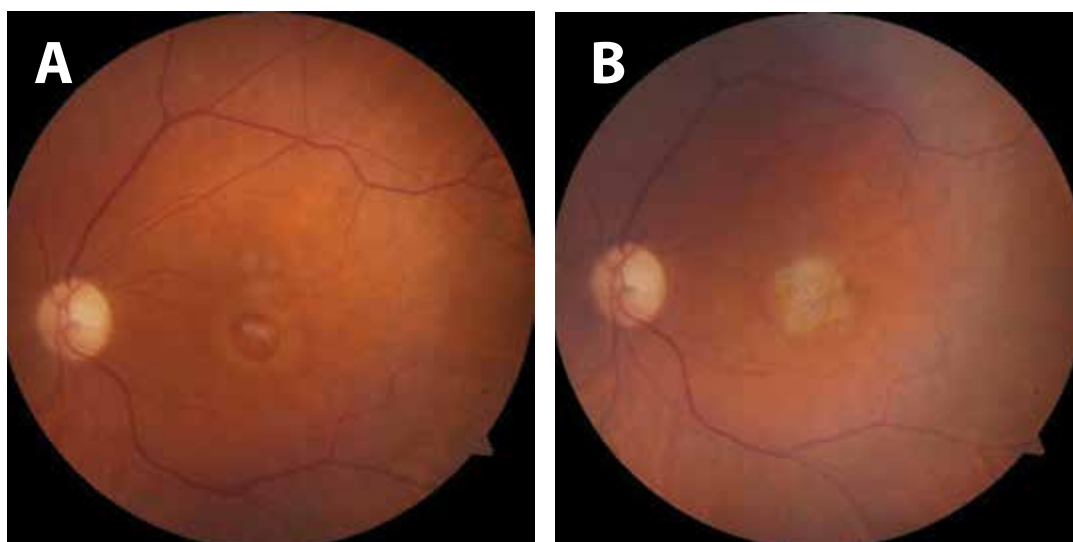
Obrázok 3. (A) predoperačný SD OCT nález makulárnej diery u pacientky č. 2 po predchádzajúcej oklúzii centrálnej žily sietnice. (B) pooperačný SD OCT nález uzavretej diery makuly u pacientky č. 2, v mieste pôvodnej diery makuly sa zobrazuje lineárny hyperreflektívny prúžok plugu amniovej membrány, vrstva neuroepitelu je stenčená pod 300 μm



Obrázok 4. (A) predoperačný nález diery makuly a s reziduálnymi intraretinálnymi hemorágiami po oklúzii centrálnej žily sietnice, hore temporálne nad makulou choroidálny névus u pacientky č. 2. (B) pooperačne u pacientky č. 2 v centrálnej krajine pod neuroepitelom sietnice zátka z ľudskej amniovej membrány



Obrázok 5. (A) predoperačný SD OCT nález pacientky č. 3 s dierou makuly, so zvýšenou hyperreflektivitou choroidey následkom atrofie RPE. (B) pooperačný nález lineárneho hyperreflektívneho prúžku subretinálne, okraje makulárnej diery sú bez edému, priložené, avšak makulárna diera u pacientky č. 3 ostáva otvorená



Obrázok 6. (A) predoperačný nález makulárnej diery so žltkastými škvrnami na jej dne u pacientky č. 3. (B) pooperačný nález subretinálnej zátky z amniovej membrány v centrálnej krajine u pacientky č. 3

tujúcej MD rezultovala v našom súbore pacientiek v nižšom výskyte uzáveru a relatívne slabšej zrakovej ostrosti [17]. Predoperačne mali všetky tri pacientky na okraji MD presiaknutý neuroepitel sietnice, ale len prvé dve mali okraje súčasne nadvihnuté. U tretej pacientky boli okraje priložené k RPE. Môžeme sa domnievať, že práve nadvihnutie okrajov MD môže byť priaznivým znakom pre jej výsledné pooperačné uzavretie. Naše skúsenosti zatiaľ naznačujú, že je vhodné uprednostniť tamponádu kavitou sklovca perfluoropropánom (C3F8) pred SF6, bazálnu membránu amnionu orientovať smerom nahor a chorioidálnu stranu smerom k RPE, kvôli rastovým faktorom, ale aj pre konkavitu hAM plugu smerom k pigmentovému epitelu sietnice. Ďalej možno na základe našich skúseností predpokladať, že s reoperáciou perzistujúcej MD nie je vhodné čakať dlhšie ako 3–4 mesiace po primárnej vitrektómii. Považujeme za dôležité - podobne ako po každej vitrektómii - pooperačne sledovať perifériu sietnice. Prípadné objavenie trhliny sietnice a jej ošetrenie laserom zabráni rozvoju amócie sietnice.

S ohľadom na epidemiologickú situáciu s Covid-19 sa v súčasnosti vykonáva prevažne elektívna operatíva. To je dôvodom, že sa reoperácia perzistentnej MD s hAM plugom odkladá, a zatiaľ bola realizovaná len u malého počtu pacientov.

ZÁVER

V súčasnosti prebiehajú klinické štúdie [20], ktoré oedlho preukážu relevantné výsledky pri liečbe perzistujúcich a rekurentných MD pomocou zátky z ľudskej amniovej membrány.

Naše skúsenosti preukazujú, že operačné riešenie perzistujúcej diery makuly pomocou amniovej membrány je nádejou pre pacientov s perzistujúcou MD.

Špeciálne ďakujeme za korekciu prekladu anglického odborného textu MUDr. Petre Mruzkovej, Nemocnica Sv. Michala, a.s. – Pracovisko Košice a doc. MUDr. Igorovi Kozákovi, PhD., Moorfields Eye Hospital Center Abu Dhabi.

LITERATÚRA

- Duker JS, Kaiser PK, Binder S, et al. The International Vitreomacular Traction Study Group classification of vitreomacular adhesion, traction, and macular hole. *Ophthalmology*. 2013 Dec;120(12):2611-2619. doi: 10.1016/j.ophtha.2013.07.042. Epub 2013 Sep 17. PMID: 24053995.
- Bikbova G, Oshitari T, Baba T, Yamamoto S, Mori K. Pathogenesis and Management of Macular Hole. Review of Current Advances. *Journal of Ophthalmology*. 2019, Article ID 3467381, 7 pages, 2019. [Internet]. [cited 2022 Jan 30]. Available from: <https://doi.org/10.1155/2019/3467381>
- Kelly NE, Wendel RT. Vitreous surgery for idiopathic macular holes. Results of a pilot study. *Arch Ophthalmol*. 1991 May;109(5):654-9. doi: 10.1001/archophth.1991.01080050068031. PMID: 2025167
- Shroff D, Gupta P, Atri N, Gupta C, Shroff C. Inverted internal limiting membrane (ILM) flap technique for macular hole closure: patient selection and special considerations. *Clin Ophthalmol*. 2019 Apr 18;13:671-678. doi: 10.2147/OPHTH.S163089. PMID: 31118552; PMCID: PMC6498984
- Krásnik V, Strmeň P, Javorská L. Dlhodobé sledovanie zrakových funkcií po anatomicky úspešnej chirurgickej liečbe idiopatickej diery makuly. [Long-term Follow up of Visual Functions after Anatomical Successful Idiopathic Macular Hole Surgery]. *Cesk Slov Oftalmol*. 2001;57(2):80-87. Slovak.
- Fung, NSK, Mak, AKH, Yiu R, Wong JYH, Lam WC. Treatment of large, chronic and persistent macular hole with internal limiting membrane transposition and tuck technique. *Int J Retin Vitre* 6, 3 (2020). [cited 2022 Jan 30]. Available from: <https://doi.org/10.1186/s40942-019-0206-7>
- Zhao P, Wang S, Liu N, Shu Z, Zhao J. A Review of Surgical Outcomes and Advances for Macular Holes. *Journal of Ophthalmology*, Vol. 2018, Article, ID 7389412, 10 pages 2018. [cited 2022 Jan 30]. Available from: <https://doi.org/10.1155/2018/7389412>
- Hu Z, Qian H, Fransisca S. et al. Minimal internal limiting membrane peeling with ILM flap technique for idiopathic macular holes: a preliminary study. *BMC Ophthalmol* 20, 228 (2020). [cited 2022 Jan 30]. Available from: <https://doi.org/10.1186/s12886-020-01505-x>
- Bae K, Kang SW, Kim JH, Kim SJ, Kim JM, Yoon JM. Extent of Internal Limiting Membrane Peeling and its Impact on Macular Hole Surgery Outcomes: A Randomized Trial, Elsevier, *Am J Ophthalmol*. 2016 Sep;169:179-188. doi: 10.1016/j.ajo.2016.06.041. Epub 2016 Jul 5. PMID: 27393470. [cited 2022 Jan 30]. Available from: <http://dx.doi.org/10.1016/j.ajo.2016.06.041>
- Stuart A Interviewing Regillo CD, Shah GK, Tornambe PE. Managing Challenging Macular Holes, American Academy of Ophthalmology, *EyeNet Magazine*, Dec.2018. [cited 2022 Jan 30]. Available from: <https://www.aao.org/eyenet/article/managing-challenging-macular-holes>
- Zas M, Lasave AF, Alfano A, Saravia M. Surgical technique for approaching chronic or persistent macular holes: Two case reports. *Am J Ophthalmol Case Rep*. 2020 Apr;18:100692. doi: 10.1016/j.ajoc.2020.100692. PMID: 32322749; PMCID: PMC7160520. [cited 2022 Jan 30]. Available from: <https://doi.org/10.1016/j.ajoc.2020.100692>
- Koytak A, Nuhoglu F, Bayraktar H, Ercan R, Ozdemir H. Autologous Platelet-Rich Fibrin in the Treatment of Refractory Macular Holes. *Case Rep Ophthalmol Med*. 2019;2019:6054215. Published 2019 Nov 6. doi:10.1155/2019/6054215. [cited 2022 Jan 30]. Available from: <https://doi.org/10.1155/2019/6054215>
- Chen SN, Yang CM. Lens capsular flap transplantation in the management of refractory macular hole from multiple etiologies. *Retina*. 2016 Jan;36(1):163-170. doi: 10.1097/IAE.0000000000000674. PMID: 26200509
- Caporossi T, Tartaro R, De Angelis L, Pacini B, Rizzo S. A human amniotic membrane plug to repair retinal detachment associated with large macular tear. *Acta Ophthalmol*. 2019 Dec;97(8):821-823. doi: 10.1111/aos.14109. Epub 2019 Apr 6. PMID: 30953398
- Bovey EH, Hediguer SE, Gonvers M. Traitement au laser des trous maculaires [Laser treatment of macular holes]. *Klin Monbl Augenheilkd*. 1996 May;208(5):297-300. French. doi: 10.1055/s-2008-1035220. PMID: 8766032
- Caporossi T, Pacini B, Bacherini D, Barca F, Faraldi F, Rizzo S. Human amniotic membrane plug to promote failed macular hole closure. *Sci Rep*. 2020 Oct 26;10(1):18264. doi: 10.1038/s41598-020-75292-2. PMID: 33106542; PMCID: PMC7588413
- Valdeperas X, Wong D. Is it worth reoperating on macular holes? *Ophthalmology*. 2008 Jan;115(1):158-163. doi: 10.1016/j.ophtha.2007.01.039. Epub 2007 May 18. PMID: 17512597
- Rizzo S, Caporossi T, Tartaro R, et al. A Human Amniotic Membrane Plug to Promote Retinal Breaks Repair and Recurrent Macular Hole Closure. *Retina*. 2019 Oct;39 Suppl 1:S95-S103. doi: 10.1097/IAE.0000000000002320. PMID: 3031226
- Yadav NK, Venkatesh R, Thomas S, Pereira A, Shetty KB. Novel Method of Plugging the Hole: Anatomical and Functional Outcomes of Human Amniotic Membrane-Assisted Macular Hole Surgery. *J Curr Ophthalmol*. 2020 Dec 12;32(4):361-367. doi: 10.4103/JOCO.JOCO_189_20. PMID: 33553838; PMCID: PMC7861100
- Studies found for: amnion membrane macular hole [Internet]. [cited 2022 Jan 30]. Available from: <https://clinicaltrials.gov/ct2/results?term=amnion+membrane&cond=macular+hole>

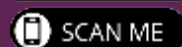


Skutečně nedifrakční
vylepšená monofokální NOČ
optimalizovaná pro monovision
vyvinuta s prof. Grahamem Barrettem



0% nočních
dysfotopsií

Výsledky reportované pacienty v systému RayPRO
3 měsíce po operaci (n=337, březen 2022)



Zapojte se do konverzace.

rayner.com/Plus1EMV



Lužná 716/2, 160 00 Praha 6
T: 226 220 866
E: info@videris.cz | www.videris.cz

