

HODNOTENIE DEMARKAČNEJ LÍNIE V STRÓME ROHOVKY PO AKCELEROVANOM ROHOVKOVOM CROSS-LINKINGU POMOCOU PREDNOSEGMENTOVEJ OCT

Benca Kapitánová K.^{1,2}, Javorka M.³

¹UVEA Klinika s.r.o., Martin

²Očná klinika, Jesseniova lekárska fakulta a Univerzitná nemocnica Martin

³Ústav fyziológie, Jesseniova lekárska fakulta, Martin

Autori práce prehlasujú, že vznik a téma odbornej práce a jej zverejnenie nie je v strete záujmov a nie je podporené žiadnou farmaceutickou firmou. Práca nebola zadná inému časopisu ani inde publikovaná, s výnimkou kongresových abstraktov a doporučených postupov.

Do redakcie doručeno dne: 21. 12. 2021

Přijato k publikaci dne: 8. 3. 2022



MUDr. Karolína Benca Kapitánová, FEBO
UVEA Klinika s.r.o.
Zelená 1A
036 01 Martin – Priekopa
E-mail: kapitanova.k@gmail.com

SÚHRN

Ciele: Vyhodnotenie viditeľnosti a hĺbky demarkačnej línie v stróme rohovky u očí s keratokónusom 1 mesiac a 3 mesiace po akcelerovanom rohovkovom cross-linkingu (ACXL) s abráziou s použitím prednosegmentovej optickej koherentnej tomografie (AS OCT).

Materiál a metódy: Práca analyzuje skupinu 34 očí s keratokónusom 1 mesiac a 3 mesiace po ACXL (9mW/cm² počas 10min). Skupinu bola klasifikovaná na základe ABCD klinickej klasifikácie keratokónusu podľa Belina a Duncana. AS OCT (Zeiss Cirrus 500, Anterior Segment Premier module) bola použitá na posúdenie viditeľnosti a presnej hĺbky demarkačnej línie v stróme rohovky.

Výsledky: Demarkačná línia bola 1 mesiac po ACXL viditeľná u 76,5 % očí s priemernou hĺbkou 238.13 ±20.36 μm a 3 mesiace po ACXL u 100 % očí s priemernou hĺbkou 263.43 ±12.59 μm. Štatistická analýza skupiny nepreukázala signifikantný vzťah medzi štádiom ochorenia a viditeľnosťou demarkačnej línie, avšak v súbore bola tendencia k vyššiemu veku (> 30 rokov) u tých očí, kde bola demarkačná línia viditeľná v porovnaní s očami, kde bola demarkačná línia len čiastočne viditeľná 3 mesiace po ACXL. Nezistili sme rozdiel v priemernej, ani v maximálnej hĺbke línie pri porovnaní 1 mesiac a 3 mesiace po zákroku. V súbore nebol zaznamenaný žiadny prípad progresie ochorenia 3 mesiace po ACXL.

Záver: Naša štúdia naznačuje, že hodnotenie demarkačnej línie v stróme rohovky je spoľahlivejšie 3 mesiace po ACXL v porovnaní s hodnotením 1 mesiac po zákroku. Zároveň sme zaznamenali tendenciu k vyššiemu veku pacientov v prípade očí, kde bola demarkačná línia zreteľne viditeľná 3 mesiace po ACXL. Nepotvrdili sme vzťah medzi štádiom keratokónusu a hĺbkou línie, ani rozdiel v jej priemernej a maximálnej hĺbke 1 mesiac a 3 mesiace po zákroku.

Kľúčové slová: demarkačná línia, keratokónus, prednosegmentová optická koherentná tomografia, akcelerovaný rohovkový cross-linking

SUMMARY

EVALUATION OF THE CORNEAL STROMAL DEMARCATION LINE AFTER THE ACCELERATED CORNEAL CROSS-LINKING USING ANTERIOR SEGMENT OCT

Objectives: Evaluation of the visibility and depth of the demarcation line in the corneal stroma in eyes with keratoconus 1 month and 3 months after epi-off accelerated corneal cross-linking (ACXL) using anterior segment optical coherence tomography (AS OCT).

Material and Methods: This study analyses a group of 34 eyes with keratoconus 1 month and 3 months after ACXL (9 mW/cm² for 10 min). The group was classified based on the ABCD clinical classification of keratoconus according to Belin and Duncan. AS OCT (Zeiss Cirrus 500, Anterior Segment Premier module) was used to assess the visibility and exact depth of the demarcation line in the corneal stroma.

Results: The demarcation line was visible 1 month after ACXL in 76.5% of eyes with a mean depth of 238.13 ±20.36 μm and 3 months after ACXL in 100% of eyes with a mean depth of 263.43 ±12.59 μm. Statistical analysis of the group did not show a significant relationship between the disease stage and the demarcation line visibility; however, there was a trend towards higher age (>30 years) in the group in those eyes where the demarcation line was visible vs. partially visible 3 months after ACXL. We found no difference in the mean and maximum line depth when comparing 1 month and 3 months after the procedure. There were no cases of disease progression 3 months after ACXL in the group.

Conclusion: Our study suggests that the assessment of the demarcation line in the corneal stroma is more reliable 3 months compared to 1 month after ACXL. We also observed a trend towards higher patient age in eyes where the demarcation line was clearly visible 3 months after ACXL. We did not confirm a relationship between the stage of keratoconus and the depth of the line, nor a difference in its mean and maximum depth 1 month and 3 months after the procedure.

Keywords: demarcation line, keratoconus, anterior segment optical coherence tomography, accelerated corneal cross-linking

Čes. a slov. Oftal., 78, 2022, No.3, p. 122–127

ÚVOD

Keratokónus je progresívne ektatické ochorenie rohovky charakterizované postupným, bilaterálnym, asymetrickým, spravidla centrálnym nárastom zakrivenia rohovky a jej stenčovaním, ktoré vedie k vzniku nepravidelného astigmatizmu. Výsledný pokles centrálnej zrakovej ostrosti je často obťažne korigovateľný okuliarkovou korekciou, v niektorých prípadoch k nemu prispieva aj jazvenie v oblasti apexu kónusu [1].

Ochorenie typicky začína v adolescentnom veku a vzhľadom na jeho progresívny charakter a potenciál zásadne redukovať zrakovú ostrosť je v rámci manažmentu týchto pacientov nevyhnutné včasné zastavenie progresie rastu zakrivenia a stenčovania rohovky [2–4]. Dnes jedinou známou metódou umožňujúcou spomalenie progresie až úplnú stabilizáciu rohovkového nálezu u rohovkových ektázií je rohovkový cross-linking (CXL). Pri tomto zákroku je po úvodnej abrázii epitelu nasýtená stróma rohovky 0,1% roztokom riboflavínu, ktorý vystupuje ako fotosenzitizér. Pri následnej expozícii UV-A žiareniu dochádza k uvoľneniu kyslíkových voľných radikálov indukujúcich vznik kovalentných väzieb medzi molekulami kolagénu v stróme a k zosieťovaniu monomérov kolagénu so spevnením predných zhruba 300 µm strómy [5].

CXL prešiel v uplynulých rokoch mnohými modifikáciami základnej metódy, vyvinutej a publikovanej v roku

2003 pod dodnes používaným názvom Drážďanský protokol [6]. Experimentovalo sa predovšetkým s intenzitou a dĺžkou UV-A expozície, s potrebou abrázie epitelu rohovky, či s úpravou zloženia roztoku riboflavínu vzhľadom na predoperačnú hrúbku rohovky [7–12]. Viacerými prácami bola opísaná prítomnosť tzv. demarkačnej línie v stróme rohovky po CXL [13,14]. Aj keď jej pôvod zatiaľ nie je presne definovaný, malo by ísť o líniu indikujúcu absolútnu hĺbku procesu zosieťovania kolagénových fibríl v stróme, ku ktorému došlo počas CXL [15]. Je možné ju zobrazit' už 2 týždne po zákroku, a to s použitím prednosegmentovej optickej koherentnej tomografie (AS OCT) [16]. Línia je výraznejšia v centrálnych časti rohovky, menej výrazná a tenšia paracentrálne, prípadne u rohoviek s pokračujúcim stenčovaním v pooperačnom období je jej poloha v centre hlbšia [17]. S použitím Drážďanského protokolu dosahuje jej hĺbka až zhruba 300 µm. Pri akcelerovanom CXL (ACXL) je umiestnenie demarkačnej línie plytšie. Je pravdepodobné, že so zvyšujúcou sa intenzitou žiarenia klesá hĺbka demarkačnej línie a narastá variabilita jej polohy medzi jednotlivými pacientmi [15]. Predná stróma rohovky však prispieva najväčšou mierou k jej biomechanickej pevnosti, preto aj plytšie umiestnená demarkačná línia je pravdepodobne známkom adekvátneho CXL [16].

Cieľom práce je vyhodnotenie viditeľnosti a analýza hĺbky demarkačnej línie v stróme rohovky po ACXL s abráziou u očí s keratokónusom s použitím AS OCT.

Tabuľka 1. Klinická klasifikácia keratokónusu podľa ABCD systému

	A	B	C	D	
Štádium	ARC (3 mm)	PRC (3 mm)	Min. hrúbka	BCVA	Jazva
0	7,25 mm (< 46,5 D)	5,90 mm (< 46,5 D)	490 µm	≥ 1,0	-
1	> 7,05 mm (< 48,0 D)	> 5,70 mm (< 59,25 D)	> 450 µm	< 1,0	-,+,++
2	6,35 mm (< 53,0 D)	5,15 mm (< 65,5 D)	> 400 µm	< 0,5	-,+,++
3	> 6,15 mm (< 55,0 D)	> 4,95 mm (< 68,5 D)	> 300 µm	< 0,2	-,+,++
4	< 6,15 mm (> 55,0 D)	< 4,95 mm (> 68,5 D)	< 300 µm	< 0,05	-,+,++

ARC – polomer zakrivenia prednej plochy rohovky, PRC – polomer zakrivenia zadnej plochy rohovky, BCVA – najlepšia korigovaná zraková ostrosť, - bez jaziev/ + jazva, je viditeľná dúhovka/ ++ jazva, nie je viditeľná dúhovka

Tabuľka 2. Vyhodnotenie analyzovanej skupiny 34 očí podľa ABCD klinickej klasifikácie keratokónusu

	A	B	C	D	
Štádium	ARC (3 mm)	PRC (3 mm)	Min. hrúbka	BCVA	Jazva
0	8	0	11	1	34
1	6	31	11	22	0
2	11	3	10	10	0
3	4	0	2	1	0
4	5	0	0	0	0

ARC – polomer zakrivenia prednej plochy rohovky, PRC – polomer zakrivenia zadnej plochy rohovky, BCVA – najlepšia korigovaná zraková ostrosť

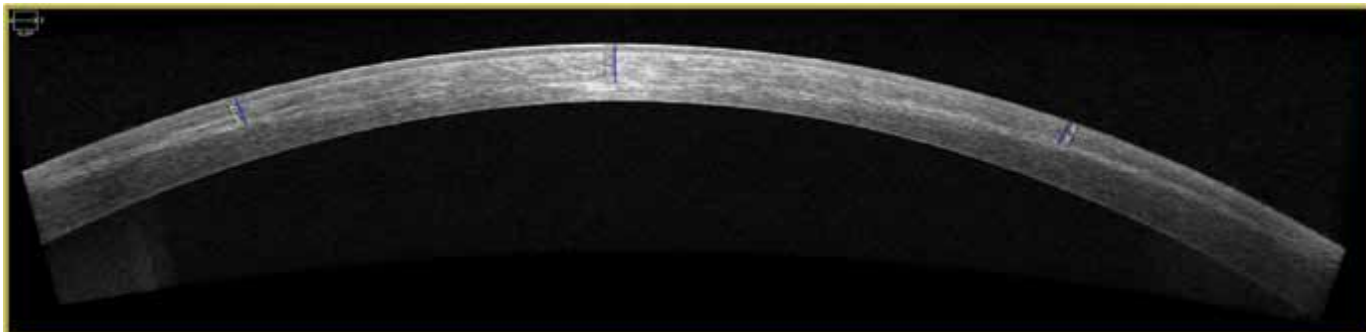
MATERIÁL A METÓDY

Hodnotili sme skupinu 34 očí 27 pacientov (21 mužov, 6 žien). Priemerný vek pacientov bol 24 rokov (15–37). Išlo o oči s keratokónusom, pričom skupinu sme klasifikovali na základe ABCD klinickej klasifikácie keratokónusu podľa Belina a Duncana (Tabuľka 1,2) [18]. U všetkých očí bol po potvrdení progresie ochorenia, resp. v prípade detských pacientov po potvrdení prítomnosti ochorenia bez nutnosti dokázania progresie, indikovaný ACXL s abráziou epitelu. Liečba a sledovanie pacientov prebiehalo na pracovisku UVEA Klinika s.r.o., Martin v období jún 2018 až jún 2020. S ohľadom na predoperačnú hrúbku rohovky bola stróma po úvodnom vytvorení epitelového laloku (s použitím 20% etylalkoholu) o priemere 9 mm sýtená 0,1% roztokom izosmolárneho riboflavínu s 20% dextransom (pri hrúbke ≥ 400 μm po abrázii epitelu), alebo 0,1% roztokom hyposmolárneho riboflavínu (pri hrúbke < 400 μm po abrázii epitelu) aplikovaným á 5 minút počas 30 minút. Nasledovala expozícia UV-A žiarenia s vlnovou dĺžkou 370 nm, intenzitou 9 mW/cm² počas 10 minút (LightLink- CXL™). V závere je štandardom spätné priklopenie epitelového laloka, aplikácia topického antibiotika (levofloxacín), topického kortikosteroidu (loteprednol etabonát) a terapeutickú mäkkú kontaktnú šošovku. Tá je ponechaná do kontroly na 5. pooperačný deň. Počas 1. pooperačného týždňa pacient aplikuje do operovaného oka antibiotikum (levofloxacín) 5-krát denne, kortikosteroid (loteprednol etabonát) 5-krát denne a umelé slzy bez konzervantov

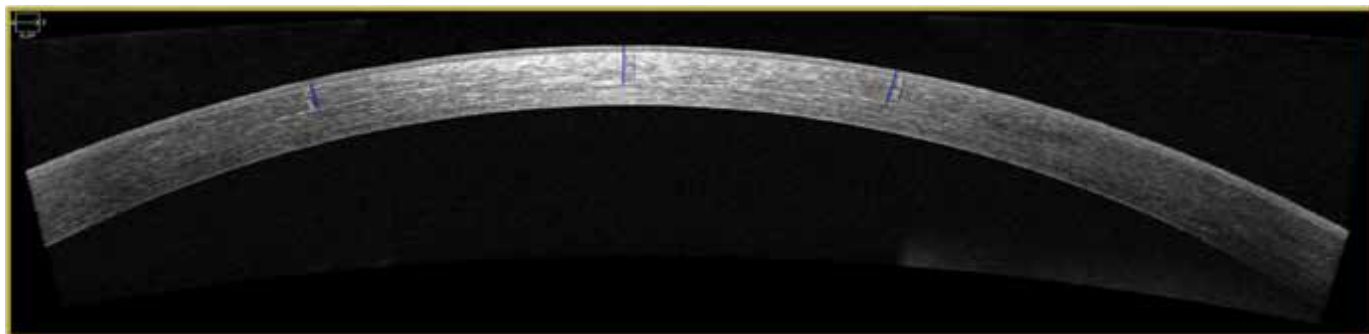
5-krát denne. V 2–4. pooperačnom týždni je aplikovaný kortikosteroid (loteprednol etabonát) 5-krát denne a umelé slzy bez konzervantov 5-krát denne. Počas 2. pooperačného mesiaca je v topickej očnej terapii ďalej aplikovaný kortikosteroid (loteprednol etabonát) 3-krát denne 2 týždne a následne 2-krát denne ešte 2 týždne, tiež umelé slzy bez konzervantov podľa subjektívnej potreby pacienta.

Vizualizáciu demarkačnej línie v stróme rohovky sme realizovali 2 krát, a síce pri vyšetrení pacientov 1 mesiac a následne opäť 3 mesiace po ACXL. Použili sme prístroj Zeiss Cirrus 500 s príslušenstvom Anterior Segment Premier module a módom snímania „HD Cornea“ (Carl Zeiss Meditec, Inc.). Hodnotené boli 3 horizontálne skeny rohovky s vysokým rozlíšením – snímka centrovaná na stred zrenice, snímka centrovaná na horný okraj zrenice za skotopických podmienok a snímka centrovaná na dolný okraj zrenice za skotopických podmienok. Skotopické podmienky sú prirodzene prítomné pri použití fixačného svetla prístroja, samozrejme za predpokladu inak zatemnenej vyšetrovacej miestnosti. V každom skene bola analyzovaná viditeľnosť demarkačnej línie a v prípade jej spoľahlivého zobrazenia aj presná hĺbka demarkačnej línie v 9 orientačných bodoch.

V prípade viditeľnosti demarkačnej línie išlo o subjektívne posudzovanie demarkačnej línie kvantifikované nasledovne: demarkačná línia nie je viditeľná/ demarkačná línia je čiastočne viditeľná/ demarkačná línia je viditeľná. Pomocou softvérového vybavenia prístroja bola v prípade spoľahlivého zobrazenia línie hodnotená aj jej presná hĺbka voči povrchu rohovky vrátane epitelu, a to



Obrázok 1. Demarkačná línia 1 mesiac po akcelerovanom rohovkovom cross-linkingu, hĺbka nazálne 243 μm , centrálna 329 μm , temporálne 196 μm



Obrázok 2. Demarkačná línia 1 mesiac po akcelerovanom rohovkovom cross-linkingu, hĺbka nazálne 252 μm , centrálna 329 μm , temporálne 308 μm

v 9 bodech – v centre, nazálnej časti a temporálnej časti snímky centrovanej na stred zrenice, v centre, nazálnej časti a temporálnej časti snímky centrovanej na horný okraj zrenice za skotopických podmienok a v centre, nazálnej časti a temporálnej časti snímky centrovanej na dolný okraj zrenice za skotopických podmienok.

Pomocné parametre hodnotené na základe predoperačného vyšetrenia a následne opätovne pri vyšetrení 3 mesiace po ACXL boli: nekorigovaná a najlepšia korigovaná centrálna zraková ostrosť (UCVA a BCVA), minimálna hrúbka rohovky a centrálna hrúbka rohovky podľa topografie (SCHWIND Sirius, SCHWIND eye-tech-solutions, GmbH). Pri vyšetrení 3 mesiace po ACXL sme hodnotili aj parametre možnej pokračujúcej progresie ochorenia (konkrétne prítomnosť nárastu v hodnotách K_{max} , K_{mean} a manifestného sférického ekvivalentu alebo poklesu hrúbky rohovky).

Na štatistickú analýzu výsledkov sme použili štatistický softvér SYSTAT®. Konkrétne použité štatistické testy uvádzame v súvislosti s výsledkami v nasledujúcom texte práce.

VÝSLEDKY

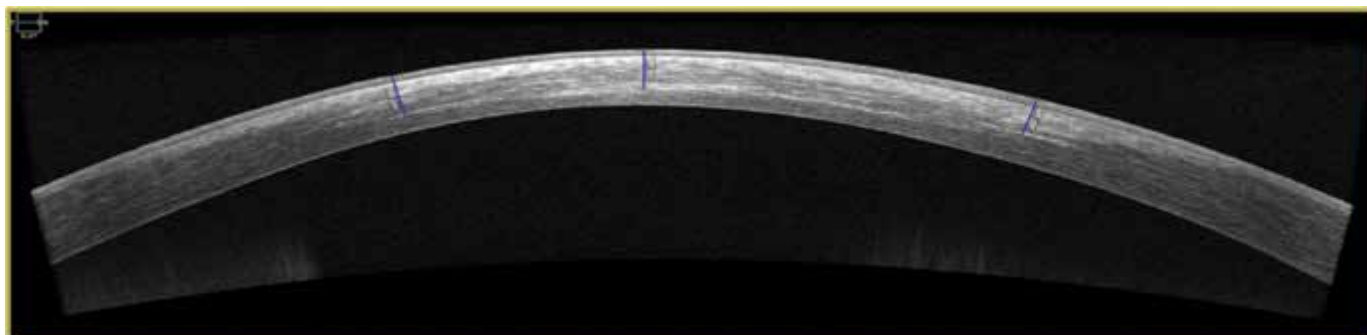
Demarkačná línia v stróme rohovky 1 mesiac po ACXL bola viditeľná u 17 očí (50 %, Obrázok 1,2), čiastočne viditeľná u 9 očí (26,5 %) a u 8 očí (23,5 %) viditeľná nebola. Pri snímaní 3 mesiace po ACXL bola viditeľná u 16 očí (47 %, Obrázok 3,4) a čiastočne viditeľná u 18 očí (53 %). Priemerné hodnoty hĺbky demarkačnej línie v 9 analyzovaných bodoch podľa AS OCT po 1 a 3 mesiacoch od CXL uvádza Tabuľka 3.

Analýzou skupiny sme zistili, že nie je rozdiel vo veku pacientov, ak ich rozdelíme do skupín podľa vi-

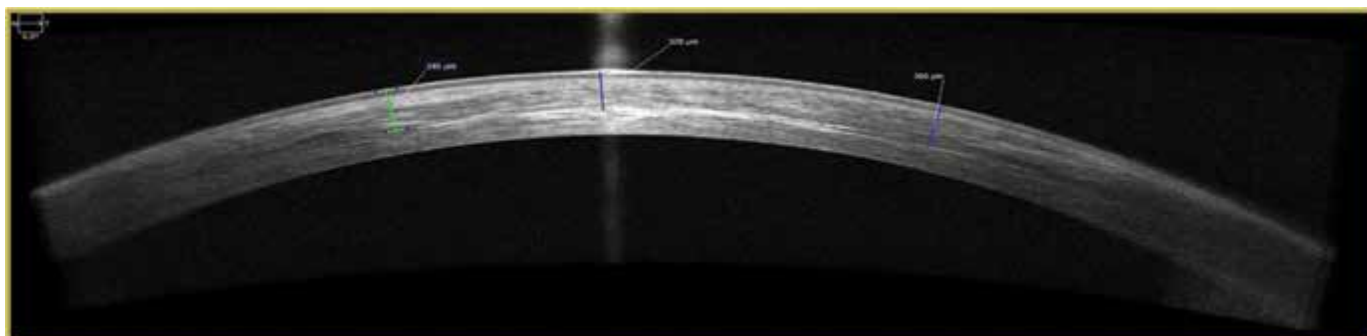
Tabuľka 3. Hĺbka demarkačnej línie v stróme rohovky (vrátane epitelu) v μm

	Centrálna	Nazálna	Temporálna	Centrálna hore	Nazálna hore	Temporálna hore	Centrálna dole	Nazálna dole	Temporálna dole	Priemer
1 mesiac po ACXL	267,5	200,0	243,4	250,4	256,6	220,5	251,7	234,6	218,4	238,13 ±20,36
3 mesiace po ACXL	264,7	268,75	251	284,7	255,5	284,45	256,6	253,8	251,4	263,43 ±12,59

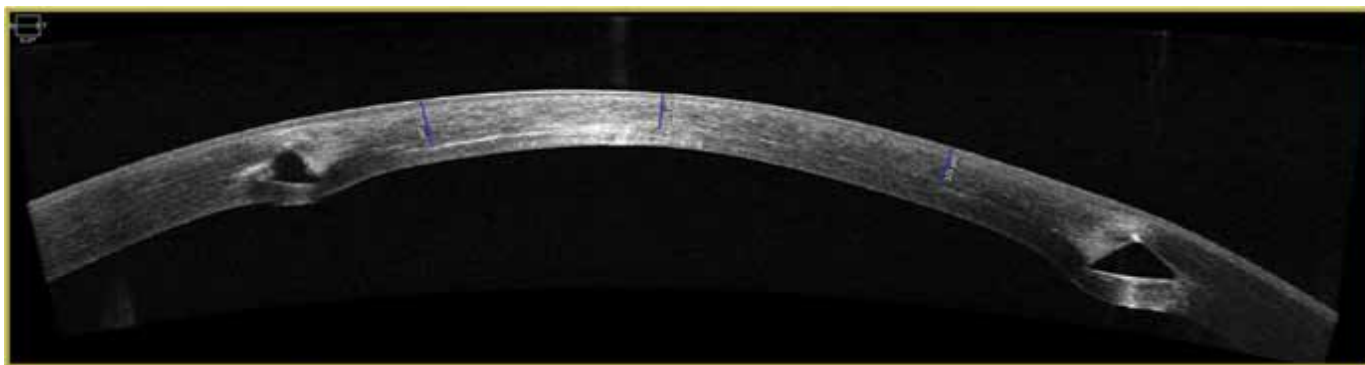
ACXL – akcelerovaný rohovkový cross-linking



Obrázok 3. Demarkačná línia 3 mesiace po akcelerovanom rohovkovom cross-linkingu, hĺbka nazálna 307 μm , centrálna 324 μm , temporálna 336 μm



Obrázok 4. Demarkačná línia 3 mesiace po akcelerovanom rohovkovom cross-linkingu, hĺbka nazálna 346 μm , centrálna 320 μm , temporálna 360 μm



Obrázok 5. Demarkačná línia 1 mesiac po akcelerovanom rohovkovom cross-linkingu u pacienta s implantovaným intrastromálnym rohovkovým segmentom typu Keraring, hĺbka nazálne 372 µm, centrálné 276 µm, temporálne 323 µm

ditelnosti línie 1 mesiac po ACXL (Kruskal-Wallisov test, $p = 0,477$). Hodnotenie 3 mesiace po ACXL ukázalo tendenciu k vyššiemu veku pacientov u tých očí, kde bola demarkačná línia viditeľná, v porovnaní s očami, kde bola len čiastočne viditeľná (Mann-Whitneyho test, $p = 0,067$).

Hodnotením vzťahu medzi viditeľnosťou demarkačnej línie a štádiom keratokónusu sme pri použití Chí-kvadrát testu zistili, že v našej skupine sa ani 1 mesiac po ACXL ($p = 0,077$), ani 3 mesiace po ACXL ($p = 0,092$) nevyskytol signifikantný rozdiel v jej viditeľnosti medzi jednotlivými štádiami ochorenia.

Použitím Wilcoxonovho testu sme zistili, že v našej skupine nie je rozdiel v priemernej hĺbke demarkačnej línie v stróme rohovky (priemer z 9 bodov ako opísaných vyššie) pri jej analýze 1 mesiac po ACXL v porovnaní s hodnotením po 3 mesiacoch od ACXL ($p = 0,078$). Podobne vyhodnotením maximálnej hĺbky demarkačnej línie (maximum z 9 bodov ako opísaných vyššie) sme nezistili rozdiel v jej hĺbke 1 mesiac a 3 mesiace po ACXL (Wilcoxonov test, $p = 0,999$).

Doplnili sme aj vyhodnotenie pomocných parametrov v skupine sledovaných očí, a to v zmysle rozdielu medzi predoperačnou a pooperačnou hodnotou (3 mesiace po ACXL) UCVA a BCVA, minimálnej pachymetrie, centrálnej pachymetrie a K_{max} pomocou Wilcoxonovho testu. V hodnotách UCVA a BCVA sme nezaznamenali rozdiel medzi pred- a pooperačnou hodnotou ($p_{UCVA} = 0,278$; $p_{BCVA} = 0,349$). K signifikantnému poklesu došlo v hodnotách minimálnej aj centrálnej pachymetrie rohovky (v oboch prípadoch $p < 0,001$). K zmene v K_{max} v pooperačnom období nedošlo ($p = 0,376$). Pri kontrole 3 mesiace po ACXL sme v hodnotej skupine očí v žiadnom prípade nezaznamenali progresiu ochorenia. Pre možnosť zachytenia prípadnej progresie nálezu neskôr v pooperačnom období zostávajú všetci pacienti po ACXL v našom sledovaní dlhodobu.

DISKUSIA

CXL je dnes už štandardná chirurgická metóda spomaľujúca až zastavujúca progresiu ektatických ochorení rohovky vďaka indukčii štruktúrálnych zmien v stróme rohovky pri reakcii riboflavínu a UV-A žiarenia, vedúcich k jej spevneniu [19,20]. Jej uplatnenie je v dnešnej klinickej praxi

možné nielen v podobe izolovanej chirurgickej metódy, ale aj v kombinácii s implantáciou intrastromálnych rohovkových segmentov (Obrázok 5) [21], prípadne s ďalšími postupmi, ktoré zlepšujú refrakčný stav rohovky, a môžu tak viesť ku zlepšeniu zrakovkej ostrosti – tzv. „CXL plus“ metódy [18]. Stanovenie efektívnej hĺbky ošetrovania rohovky pomocou CXL je možné s použitím in vivo konfokálnej mikroskopie. V stróme je zreteľná prítomnosť vertikálnych a laterálnych prechodových oblastí v hĺbke 270 až 330 µm oddeľujúcich prednú – ošetrovanú od zadnej – neošetrovanej strómy rohovky [22]. Okrem tejto metódy je možné biomikroskopické zmeny objektívne hodnotiť a vizualizovať aj s pomocou AS OCT [23,24]. Seiler a Hafezi identifikovali demarkačnú líniu v stróme rohovky ako prvú, a to v hĺbke asi 300 µm už 2 týždne po CXL. Determinovali ju ako hranicu CXL zosieťovanej strómy a zadnej, CXL neovplyvnenej strómy [25]. Ako ukázali niektoré neskôr publikované práce, jej poloha značne závisí od intenzity a trvania použitého UV-A žiarenia v rozličných CXL protokoloch. Napríklad práca od Kyminois et al. pri zhodných parametroch ACXL aké boli použité v našej práci (intenzita 9 mW/cm² počas 10 min) uvádza priemernú hĺbku demarkačnej línie 288,46 ± 42,37 µm [23]. Výrazne hlbšia je poloha demarkačnej línie pri použití štandardného, tzv. Drážďanského protokolu (intenzita 3,0 mW/cm² počas 30 min) s hodnotou až 323,0 ± 48,6 µm [26]. Naopak, CXL s pulzným UV-A žiarením (intenzita 30 mW/cm² počas 8 min) je spojený s poklesom hĺbky demarkačnej línie na priemernú hodnotu 201,64 ± 27,72 µm [27].

V našej práci sme použili AS OCT na vizualizáciu a hodnotenie hĺbky demarkačnej línie v stróme rohovky 1 mesiac a 3 mesiace po ACXL s intenzitou 9 mW/cm² počas 10 minút. V našom súbore 1 mesiac po ACXL bolo možné líniu zobrazit' u 76,5 % očí, 3 mesiace po CXL už u 100 % očí. Jej priemerná hĺbka bola pri vyšetrení 1 mesiac od zákroku 238,13 ± 20,36 µm a 3 mesiace od zákroku 263,43 ± 12,59 µm. Štatistickou analýzou súboru sme nezistili jednoznačný vzťah medzi hĺbkou demarkačnej línie a vekom pacientov, aj keď pri snímkach zhotovených 3 mesiace po ACXL bola tendencia k vyššiemu veku pacientov (>30 rokov) u tých očí, kde bola demarkačná línia viditeľná, v porovnaní s očami, kde bola len čiastočne viditeľná. Nepreukázali

sme vplyv štádia keratokónusu na hĺbku línie. Priemerná ani maximálna hĺbka línie sa signifikantne nelíšila 1 mesiac a 3 mesiace po ACXL. Medzi hodnotenými pomocnými parametrami bol v súbore zaznamenaný signifikantný pokles v hodnotách minimálnej aj centrálnej pachymetrie rohovky, čo je v korelácii aj s inými publikovanými prácami [28].

ZÁVER

Demarkačná línia v stróme rohovky ako mikroskopický prejav rozsahu CXL ošetrenej strómy je efektívne

zobraziteľná s použitím AS OCT. V našom súbore sa vyšetrenie jej prítomnosti touto metódou ukázalo spoľahlivejšie 3 mesiace po ACXL v porovnaní s 1 mesiacom po ACXL. Podrobnejšou analýzou jej polohy sme nepotvrdili jednoznačný vzťah medzi hĺbkou demarkačnej línie a štádiom keratokónusu, vo vzťahu k veku pacientov bola 3 mesiace po ACXL tendencia k vyššiemu veku pacientov u tých očí, kde bola demarkačná línia viditeľná, v porovnaní s očami, kde bola len čiastočne viditeľná. Hodnoty priemernej a maximálnej hĺbky demarkačnej línie sa nelíšili v závislosti od snímania 1 mesiac a 3 mesiace po ACXL.

LITERATÚRA

- Lhuillier L, Ghetemme C, Boiché M et al. Visibility and depth of the stromal demarcation line after corneal collagen cross-linking using anterior segment optical coherence tomography: comparison between isoosmolar and hypoosmolar riboflavin. *Cornea*. 2018;0:1-7.
- Rabinowitz YS. Keratoconus. *Surv Ophthalmol*. 1998;42:297-319.
- Hall KGC. A comprehensive study of keratoconus. *Br J Physiol Opt*. 1963;20:215-256.
- Rabinowitz YS, Rasheed K, Yang H, Elashoff J. Accuracy of ultrasonic pachymetry and videokeratography in detecting keratoconus. *J Cataract Refract Surg*. 1998;24:196-201.
- Mannins JM, Holland EJ. *Cornea*, 5th Edition. Edinburg: Elsevier. 2021. ISBN 978-0323672405.
- Wollensak G, Spoerl E, Seiler T. Riboflavin/ultraviolet-A-induced collagen crosslinking for the treatment of keratoconus. *Am J Ophthalmol*. 2003;135:620-627.
- Kanellopoulos AJ. Long term results of a prospective randomized bilateral eye comparison trial of higher fluence, shorter duration ultraviolet A radiation, and riboflavin collagen crosslinking for progressive keratoconus. *Clin Ophthalmol*. 2012;6:97-101.
- Jain V, Gazali Z, Biday R. Isotonic riboflavin and HPMC with accelerated cross-linking protocol. *Cornea*. 2014;33(9):910-913.
- Hayes S, Sachdev DP, Lamdin LS. An investigation into the importance of complete epithelial debridement prior to Riboflavin/Ultraviolet A (UVA) corneal collagen cross-linkage therapy. *J Cataract Refract Surg*. 2008;34:657-661.
- Samaras K, Obrart DPS, Douth J, Hayes S, Marshall J, Meek KM. Effect of epithelial retention and removal on riboflavin absorption in porcine corneas. *J Refract Surg*. 2009;25(9):771-775.
- Salman AG. Transepithelial corneal collagen crosslinking for progressive keratoconus in a pediatric age group. *J Cataract Refract Surg*. 2013;39(8):1164-1170.
- Caporossi A, Mazzotta C, Paradiso AL, Baiocchi S, Marigliani D, Caporossi T. Transepithelial corneal crosslinking for progressive keratoconus: 24-month clinical result. *J Cataract Refract Surg*. 2013;39(8):1157-1163.
- Seiler T, Hafezi F. Corneal cross-linking-induced stromal demarcation line. *Cornea*. 2006;25(9):1057-1059.
- Kymionis GD, Tsoularas KI, Liakopoulos DA, Skatharoudi CA, Grentzelos MA. Corneal stromal DL depth following standard and a modified high intensity CXL protocol. *J Refract Surg*. 2016;32(4):218-222.
- Gokul A, Vellara HR, Patel DV. Advanced anterior segment imaging in keratoconus: a review: Imaging the keratoconic cornea. *Clin Exp Ophthalmol*. 2018;46:122-132.
- Sachdev GS, Sachdev M. Recent advances in corneal collagen cross-linking. *Indian J Ophthalmol*. 2017;65:787-796.
- O'Brart DPS. Corneal Collagen Crosslinking for Corneal Ectasias: A Review. *Eur J Ophthalmol*. 2017;27:253-269.
- Studený P. a kol. Keratokonus. Praha: Maxdorf. 2020. ISBN 978-80-7345-665-8.
- Wollensak G, Spoerl E, Seiler T. Riboflavin/ultraviolet-A induced collagen crosslinking for the treatment of keratoconus. *Am J Ophthalmol*. 2003;135:620-627.
- Smoradkova A. Liečba keratokónusu. 26. výročný kongres Slovenskej oftalmologickej spoločnosti. 2021, Bratislava: Slovenská oftalmologická spoločnosť, 76-76. ISBN 978-80-973008-7-6.
- Studený P, Krizová D, Stranák Z. Clinical outcomes after complete intracorneal ring implantation and corneal collagen cross-linking in an intrastromal pocket in one session for keratoconus. *J Ophthalmol*. 2014;2014:568128.
- Caporossi A, Baiocchi S, Mazzotta C. Parasurgical therapy for keratoconus by riboflavin-ultraviolet type A rays induced cross-linking of corneal collagen: preliminary refractive results in an Italian study. *J Cataract Refract Surg*. 2006;32(5):837-845.
- Kymionis GD, Tsoularas KI, Grentzelos MA. Corneal stromal demarcation line after standard and high intensity collagen cross linking determined with anterior segment optical coherence tomography. *J Cataract Refract Surg*. 2014;40(5):736-740.
- Spadea L, Genova LD, Tonti E. Corneal stromal demarcation line after 4 protocols of corneal crosslinking in keratoconus determined with anterior segment optical coherence tomography. *J Cataract Refract Surg*. 2018;44(5):596-602.
- Seiler T, Hafezi F. Corneal cross-linking-induced stromal demarcation line. *Cornea*. 2006; 25:1057-1059.
- Mazzotta C, Wollensak G, Raikup F, Pandolfu AM, Spoerl E. Meaning of the demarcation line after riboflavin-UVA corneal collagen crosslinking. *Expert Rev Ophthalmol*. 2019;14(2):115-131.
- Jiang LZ, Jiang W, Qiu SY. Conventional vs. Pulsed light accelerated corneal collagen cross-linking for the treatment of progressive keratoconus: 12-month results from a prospective study. *Exp Ther Med*. 2017;14(5):4238-4244.
- Vesely P, Vesely L, Combova V, Zukovic M. Specific corneal parameters and visual acuity changes after corneal crosslinking treatment for progressive keratoconus. *Cesk Slov Oftalmol*. 2021;77(4):184-189.