

AKÚTNA RETINÁLNA NEKRÓZA PO INTRAVITREÁLNO M PODANÍ IMPLANTÁTU S DEXAMETAZÓNOM. KAZUISTIKA

Šulavíková Z.¹, Anwarzai J.¹, Krásnik V.²

¹Očná klinika, Fakultná nemocnica Trenčín

²Klinika oftalmológie LFUK a UNB, Bratislava

Autori práce prehlasujú, že vznik a téma odborného výstupu nie je v strete záujmov a nie je podporená žiadnou farmaceutickou firmou. Ďalej prehlasujú, že práca nebola zadaná inému časopisu ani publikovaná mimo kongresového abstraktu.

Do redakcie doručeno dne: 20. 12. 2021

Prijato k publikácii dne: 20. 2. 2022



MUDr. Zuzana Šulavíková

Očná klinika

Fakultná nemocnica Trenčín

Legionárska 28

911 71 Trenčín

E-mail: zuzana.sulavik@gmail.com

SÚHRN

Úvod: Ozurdex® (Allergan Pharmaceuticals, Castlebar Road, Westport, Írsko) je intravitreálny implantát, ktorý obsahuje 0,7 mg dexametazónu. Je indikovaný dospelým pacientom na liečbu diabetického edému makuly, cystoidného edému makuly pri oklúzii centrálnej retinálnej vény a u pacientov s neinfekčnou uveitídou. Medzi časté komplikácie po podaní Ozurdexu® patrí zvýšenie vnútroočného tlaku, progresia katarakty či sufúzia spojovky. Akútna retinálna nekróza po podaní Ozurdexu® je veľmi vzácna a závažná komplikácia. Podľa nášho aktuálneho rešeršu ide o štvrtý publikovaný prípad. Pri liečbe Ozurdexom® u imunosuprimovaných pacientov je nutné postupovať mimoriadne opatrne.

Kazuistika: V tomto článku prezentujem prípad 68-ročného imunosuprimovaného pacienta s diabetickým edémom makuly, u ktorého sa rozvinula akútna retinálna nekróza na pravom oku 74 dní po podaní Ozurdexu®. Pacient sa lieči s chronickou myelocytovou leukémiou a užíva cytostatikum imatinib 400 mg 1x denne. Bola realizovaná urgentná pars plana vitrektómia s instiláciou silikónového oleja a boli podávané antiherpetiká intravenózne. Sérologické vyšetrenie potvrdilo aktívnu infekciu cytomegalovírusovej etiológie.

Záver: Akútna retinálna nekróza je vzácna nekrotizujúca retinitída. Kortikosteroidy podávané intravitreálne znižujú lokálnu imunitnú odpoveď, čo môže spôsobiť primárnu infekciu alebo reaktiváciu latentnej vírusovej infekcie.

Kľúčové slová: diabetický edém makuly, chronická myelocytová leukémia, dexametazón, akútna retinálna nekróza, Imatinib, imunosupresia

SUMMARY

ACUTE RETINAL NECROSIS AFTER INTRAVITREAL DEXAMETHASONE IMPLANT. A CASE REPORT

Introduction: Ozurdex® (Allergan Pharmaceuticals, Castlebar Road, Westport, Ireland) is an intravitreal implant containing 0.7 mg of dexamethasone. It is indicated in adult patients for the treatment of diabetic macular edema, cystoid macular edema due to central retinal vein occlusion, and in patients with non-infectious uveitis. Common complications after Ozurdex® administration include an increase in intraocular pressure, cataract progression or conjunctival suffusion. Acute retinal necrosis after Ozurdex® administration is a very rare and serious complication. According to our current research, this is the fourth published case. Extreme caution must be exercised when treating immunosuppressed patients with Ozurdex®.

Case Report: This is case report about an immunosuppressed 68-year-old patient with diabetic macular edema, who developed acute retinal necrosis 74 days after Ozurdex® implantation. He suffers from chronic myeloid leukemia and takes the cytostatic imatinib 400 mg once per day. Urgent pars plana vitrectomy (PPV) with silicone oil instillation was performed and antiherpetic drugs were initiated intravenously. Serological examination confirmed an active infection of cytomegalovirus etiology (CMV).

Conclusion: Acute retinal necrosis is a rare necrotizing retinitis. Corticosteroids administered intravitreally reduce the local immune response, which may cause a primary infection or reactivation of a latent viral infection.

Key words: diabetic macular edema, chronic myeloid leukemia, dexamethasone, acute retinal necrosis, imatinib, immunosuppression

Čes. a slov. Oftal., 78, 2022, No. 3, p. 144–148

ÚVOD

Ozurdex® je jednorazový intravitreálny implantát, ktorý obsahuje 0,7 mg dexametazónu v dávkovači z pevného polyméru. Je to biodegradabilný liek s predĺženým uvoľ-

ňovaním a účinkuje približne 2–6 mesiacov [1,2]. Implantát je približne 6 mm dlhý a 0,46 mm široký. Ozurdex® je indikovaný dospelým pacientom na liečbu diabetického edému makuly (DME), cystoidného edému makuly pri oklúzii centrálnej retinálnej vény (RVO) a u pacientov

s neinfekčnou uveitídou. Vzhľadom na to, že neprebehli klinické skúšania pri bilaterálnom podaní, súbežné podanie do oboch očí sa neodporúča [2]. Kapoor a spol. skúšali aplikovať 24 pacientom implantát Ozurdex® bilaterálne a v rovnaký deň. Nevyskytli sa žiadne očné ani celkové komplikácie po bilaterálnom podaní [3].

Tento liek je vhodný u pacientov s vysokým kardiovaskulárnym rizikom alebo u pacientov po nedostatočnej odpovedi na liečbu antirastovými faktormi (antiVEGF). Medzi časté komplikácie po podaní Ozurdexu® patrí zvýšenie vnútroočného tlaku, progresia katarakty či sufúzia spojovky. Vzácné komplikácie spojené s aplikáciou sú: migrácia implantátu do prednej komory, uviaznutie implantátu v sklére, amócia sietnice, centrálna serózna chorioretinopatia, reaktivácia toxoplazmózy, endoftalmitída a akútna retinálna nekróza (ARN). Kortikosteroidy podávané intravitreálne okrem iného znižujú lokálnu imunitnú odpoveď [1–5].

V tomto článku prezentujeme prípad imunosuprimovaného pacienta s diabetickým edémom makuly, u ktorého sa rozvinula akútna retinálna nekróza (ARN) 74 dní po podaní Ozurdexu®.

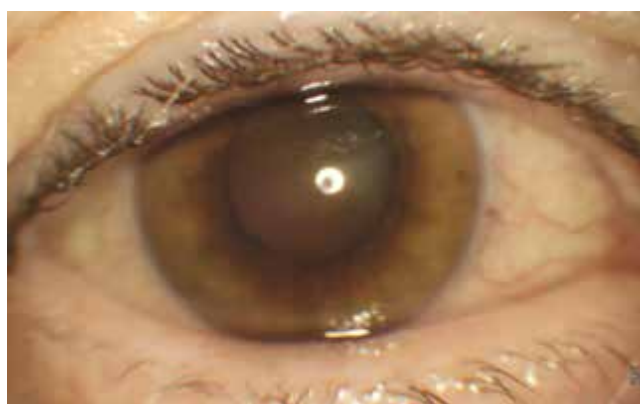KAZUISTIKA

68-ročný pacient sledovaný na našom pracovisku od roku 2006 pre neproliferatívnu diabetickú retinopatiu. V máji 2020 mu bol diagnostikovaný DME na oboch očiach. Lieči sa na diabetes mellitus 2. typu, arteriálnu hypertenziu, hyperlipidémiu a vredovú chorobu žalúdka. Vo februári 2021 prekonal stredne ťažký priebeh ochorenia COVID19 bez nutnosti oxygenoterapie. Po tomto ochorení schudol, necítil sa dobre a pre podozrenie na leukémiu bol v apríli 2021 hospitalizovaný na Klinike onkohematológie v Bratislave. Dňa 19. 4. 2021 mu bola diagnostikovaná chronická myelocytová leukémia (CML) BCR/ABL pozitívna a bola zahájená liečba perorálnym cytostatikom imatinib v dávke 400 mg 1x denne. O tejto skutočnosti nás pacient neinformoval.

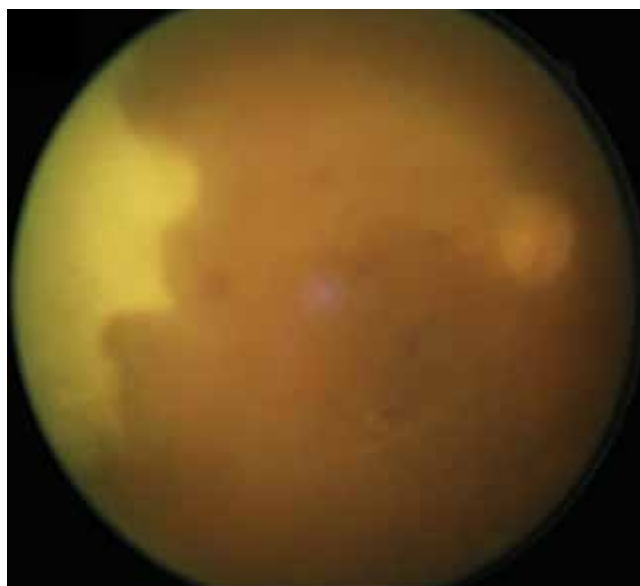Pacient je nonrespondér na antiVEGF liečbu. Pacientovi boli aplikované 6x aplikácia bevacizumab, 1x triamcinolon a 5x aflibercept do oboch očí. Pacient absolvoval 1x mriežkovú laserkoaguláciu makuly a opakovanú fokálnu laserkoaguláciu periférnej sietnice. Napriek tejto liečbe pretrvávajú chronický DME s dlhotrvajúcim poklesom zrakovkej ostrosti. Pri najlepšie korigovanej zrakovkej ostrosti (BCVA) vpravo 63, vľavo 60 písmen na ETDRS optotype a centrálnej hrúbke sietnice (CRT) na optickej koherentnej tomografii (OCT) 543 a 521 μm , sme sa rozhodli pre liečbu Ozurdex® do oboch očí. Pacient je fakický a má v pláne operáciu katarakty.

Koncom júla 2021 mu bol aplikovaný Ozurdex® do pravého oka. V deň aplikácie prečítal 65 písmen ETDRS a hrúbka makuly na OCT bola 523 μm . Pacient užíval ofloxacín 5x denne 2 dni pred a 5 dní po injekcii. O mesiac neskôr mu bol aplikovaný Ozurdex® aj do ľavého oka (62 písmen ETDRS, 505 μm). Pacient prišiel na plánovanú kontrolu mesiac po aplikácii do ľavého oka. S očným aj celkovým zdravotným stavom bol spokojný. Pri kontrole

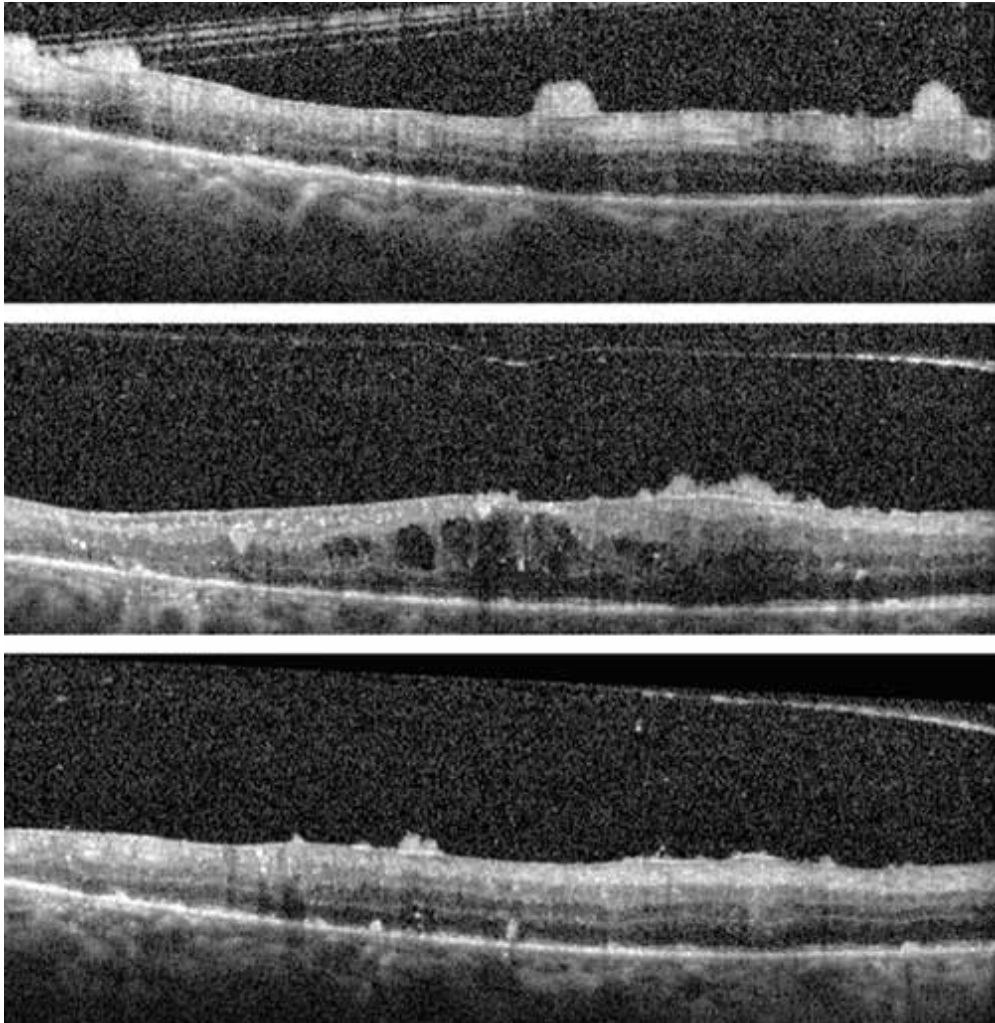
prečítal 66 a 65 písmen, CRT bola 327 a 335 μm a vnútroočný tlak bol 20 mmHg bilaterálne. Došlo k poklesu edému makuly a ostatný očný nález bol bilaterálne bez zmeny v porovnaní s nálezom pred aplikáciou Ozurdexu®. Neboli prítomné známky zápalu a bola doplnená fokálna laserkoagulácia periférie sietnice oboch očí. Približne 3,5 mesiaca od aplikácie do pravého oka (presne 74 dní) pacient prichádza pre 10 dní trvajúce, nebolesivé zhoršenie zrakovkej ostrosti na pravom oku. Popisoval mierne zastretý obraz a prečítal 60 písmen ETDRS. Na prednom segmente bol obraz granulomatóznej prednej uveitídy (Obrázok 1). V kavite sklovca vidno tyndalizáciu zápalových buniek a formované opacity. Na očnom pozadí nachádzame zneostrený zrakový nerv, okluzívnu vaskulitídu a v periférii v temporálnom kvadrante žltobiele relatívne ostroohraničené ložisko nekrózy (Obrázok 2). Na OCT je prítomný diskretný makulárny edém, na po-



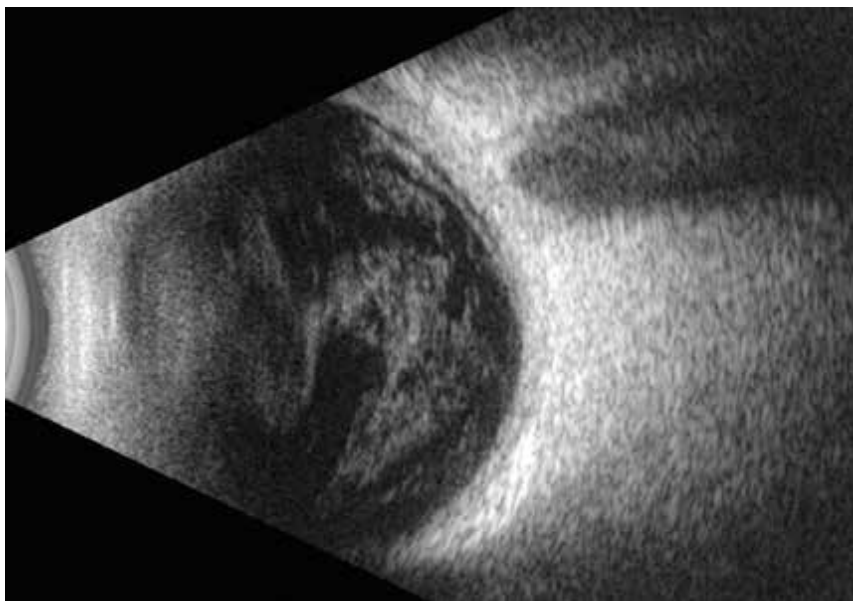
Obrázok 1. Fotografia predného segmentu pravého oka: absencia červeného reflexu, precipitáty na endoteli rohovky a prednom púzdre šošovky



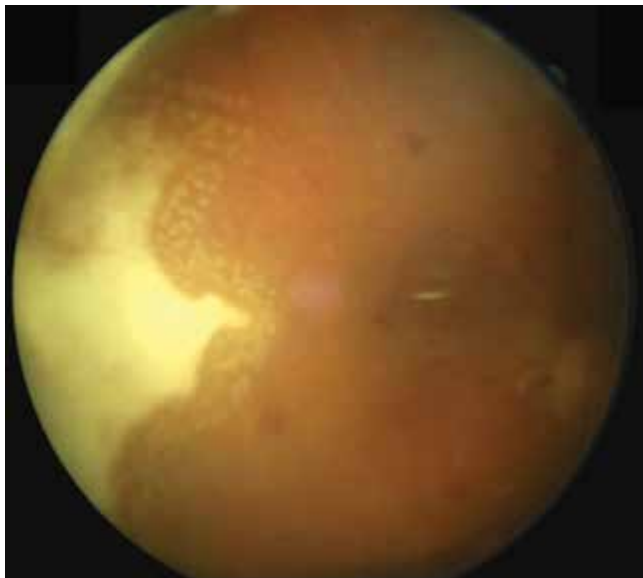
Obrázok 2. Fotografia očného pozadia pravého oka: pre zápalovú aktivitu v sklovci vidno matnejšie zneostrený zrakový nerv, okludované cievy, v temporálnom kvadrante žltobiele ložisko nekrózy



Obrázok 3. Horizontálne OCT scany makuly pravého oka s diskretným edémom makuly a na povrchu sietnice sa nachádzajú hrudky hyperdenzného materiálu



Obrázok 4. Na USG B-scane sa v sklovci zobrazujú husté líniovité a chuchvalcové echogenity, bez prítomnosti amočnej ozvy sietnice



Obrázok 5. Fotografia očného pozadia pravého oka mesiac po pars plana vitrektómii

vrchu sietnice a zadnej sklovcevej membrány sú hrudky hyperdenzného materiálu (Obrázok 3).

Na sonografii sa zobrazujú v sklovci husté líniovité a chuchvalcové echogenity, bez prítomnosti amočnej ozvy sietnice (Obrázok 4). Pre panuveitídu je pacient akútne prijatý k hospitalizácii a v rovnaký deň realizujeme pars plana vitrektómiu s operáciou katarakty a instiláciou silikónového oleja do kavity sklovca. Počas operácie nachádzame nekrotickú sietnicu v temporálnom kvadrante a okludované cievy. Implantát dexametazónu nenachádzame. Boli odobraté vzorky sklovca na mikrobiologické vyšetrenie a komorová voda na PCR (polymerázová reťazová reakcia) vyšetrenie herpetických vírusov. Pacientovi sme nasadili dvojkombináciu antibiotík, antimykotiká a antiherpetiká intravenózne. Hladina C-reaktívneho proteínu bola 1,12 mg/l a leukocyty boli na spodnej hranici normy. Sérologické vyšetrenie potvrdilo aktívnu infekciu cytomegalovírusovej etiológie (CMV). Kultivačné vyšetrenie sklovca bolo negatívne. Vyšetrenie komorovej vody sa z technických príčin nedalo hodnotiť. Po dôkladnom prehliadnutí pacientovej zdravotnej dokumentácie nachádzame výsledky hematologického vyšetrenia s diagnostikovanou CML liečenou perorálnym cytostatikom Imatinib 400 mg.

Na základe anamnézy, klinického nálezu, laboratorných výsledkov a porovnania s odbornou literatúrou sme stav uzavreli ako akútnu retinálnu nekrózu po podaní dexametazónového implantátu u pacienta s CML. Pacient je aktuálne mesiac po operácii a BCVA na pravom oku je 40 písmen ETDRS. Došlo k poklesu zápalovej aktivity ochorenia a zlepšeniu zrakových funkcií. Okraje nekrotickej sietnice boli ošetrené laserom a pacient pokračuje v celkovej liečbe acyclovir 400 mg 5x denne (Obrázok 5). V ľavom oku je stále prítomný implantát Ozurdex®, pri ktorom došlo k poklesu DME. Sklovec a sietnica na ľavom oku sú bez známky zápalu.

DISKUSIA

Za bežné komplikácie po podaní kortikosteroidného implantátu s predĺženým uvoľňovaním patrí zvýšenie vnútroočného tlaku, progresia katarakty či sufúzia spojovky. Sú to prechodné a ľahko zvládnuteľné komplikácie [2,7]. Vzácné sa vyskytujú závažnejšie komplikácie, ktoré súvisia s podaním alebo pôsobením lieku. Príkladom môže byť traumatizácia sietnice na oku po predchádzajúcej PPV z dôvodu absencie sklovca [6]. Ďalšou komplikáciou je migrácia implantátu do prednej komory pri afakických očiach, porušenom zadnom púzdre šošovky či veľkej iridektómii [1,7]. Bakteriálna endoftalmitída prebieha ako bolestivý pokles vízu bezprostredne 2–10 dní po aplikácii [5].

ARN po podaní Ozurdexu® je veľmi vzácna komplikácia. Podľa nášho aktuálneho rešeršu ide o štvrtý publikovaný prípad. Prvý prípad je 52-ročná pacientka s reumatoidnou artritídou, ktorá užíva azathioprin 150 mg/deň a bola liečená Ozurdexom® pre zadnú uveitídu. Mesiac po aplikácii sa rozvinula ARN a bol detekovaný varicella zoster vírus (VZV) v sklovci a v prednej komore [8].

Druhým publikovaným prípadom bol 60-ročný pacient s DME, po transplantácii obličky pre chronické zlyhávanie, liečený kombináciou azathioprin 150 mg/deň a tacrolimus 6 mg/deň. 2 mesiace po operácii katarakty s aplikáciou Ozurdexu® došlo k rozvoju ARN s detekciou CMV [9].

Posledný prípad je 45-ročná imunokompetentná pacientka s HSV encefalitídou v anamnéze. Pacientke boli aplikované 2 implantáty počas 6 mesiacov pre edém makuly pri RVO. Tri mesiace po podaní druhého implantátu došlo k rozvoju ARN etiologickej herpes simplex vírus (HSV) [10].

ARN je vzácna nekrotizujúca retinitída. Klinicky sa prejavuje ako ohraničené oblasti nekrotickej sietnice šíriace sa od periférie. Býva prítomná okluzívna vaskulopatia, výrazná zápalová reakcia v sklovci a v prednej komore. Môže ju spôsobovať vírus VZV, HSV 1 a 2, CMV a vírus Epstein-Barrovej. Pre akútne zvládnutie infekcie je dôležitá rýchla a cieľená liečba. V neskorších fázach laserová retinopexia, ktorá znižuje riziko trhlín a amócie sietnice. Zraková ostrosť po prekonaní ARN je nízka. Časté sú závažné očné komplikácie ako amócia sietnice, epiretinálna membrána, poškodenie makuly či ischemická vaskulopatia. Približne 60 % pacientov po ARN má horšiu BCVA ako 0,1 a len 20,8 % má zrakovú ostrosť nad 0,5. Výsledok záleží od počtu postihnutých kvadrantov a podaní včasnej a cielenej liečby [11].

Naopak našli sme článok, kde sa u 2 pacientov po prekonaní ARN objavil cystoidný edém makuly. Týmto pacientom bol podaný Ozurdex® a došlo k resorbcii edému makuly bez recidívy vírusovej retinitídy [12].

ARN bola popísaná u pacientov po intravitreálnej alebo intrakamerálnej aplikácii triamcinolonu. Vírusové retinitídy po aplikácii triamcinolonu sa vyskytujú u 0,41 % pacientov. Incidencia je vyššia u imunosuprimovaných pacientov, diabetikov a pacientov s anamnézou víruso-

vej retinitídy. Bežne sa manifestujú po 1–4 mesiacoch od podania [13–15].

ZÁVER

V klinických skúšaní aj v reálnej praxi bola dokázaná účinnosť a bezpečnosť lieku Ozurdex®. V registračnej štúdii MEAD pre Ozurdex® v liečbe DME neboli hlásené žiadne známky zápalu alebo infekčnej retinitídy [2]. Tento liek používame na našom pracovisku v liečbe edému makuly pri RVO

a neinfekčnej uveitíde. Na liečbu pacientov s DME bol do júla 2019 podávaný na výnimku, ale v súčasnosti je už plne hraďený. Aj napriek tejto nepríjemnej skúsenosti používame Ozurdex® ďalej, vzhľadom k výborným morfológickým a funkčným výsledkom. V článku prezentujeme kazuistiku pacienta užívajúceho cytostatikum Imatinib v liečbe CML, u ktorého aj napriek normálnemu počtu leukocytov došlo k rozvoju ARN. Považujeme to za reaktíváciu latentnej infekcie po lokálnej a systémovej imunosupresii. U všetkých imunokompromitovaných pacientov, ktorí dostávajú liek Ozurdex®, je potrebná zvýšená opatrnosť a časté sledovanie.

LITERATÚRA

- Zafar A, Aslanides I, Selimis V et al. Uneventful Anterior Migration of Intravitreal Ozurdex implant in a patient with iris-sutured intraocular lens and descemet stripping automated endothelial keratoplasty. *Case Rep Ophthalmol.* 2018;9:143-148.
- Summary of Product Characteristics of Ozurdex® [Internet]. Date of revision: 19.6.2018. [cited 2021 Dec 1]. Available from: https://www.ema.europa.eu/en/documents/product-information/ozurdex-epar-product-information_sk.pdf
- Kapoor K, Colchao J. Safety of consecutive same-day bilateral intravitreal dexamethasone implant (Ozurdex). *Retin Cases Brief Rep.* 2020;14:200-202.
- Olson D, Parhiz A, Wirthlin R. Reactivation of Latent Toxoplasmosis Following Dexamethasone Implant Injection. *Ophthalmic Surg Lasers Imaging Retina.* 2016;47:1050-1052.
- Goel N. Acute bacterial endophthalmitis following intravitreal dexamethasone implant: A case report and review of literature. *Saudi Journal of Ophthalmology.* 2017;31:51-54.
- Lee S, Jung JW, Park SW, Lee JE, Byon IS. Retinal injury following intravitreal injection of a dexamethasone implant in a vitrectomized eye. *Int J Ophthalmol.* 2017;10:1019-1020.
- Celik N, Khoramnia R, Auffarth G, Sel S, Mayer S. Complications of dexamethasone implants: risk factors, prevention and clinical management. *Int J Ophthalmol.* 2020;13:1613-1620.
- Kucukcilioglu M, Eren M, Yolcu U, Sobaci G. Acute retinal necrosis following intravitreal dexamethasone (Ozurdex) implant. *Arq Bras Oftalmol.* 2015;78:118-119.
- Dogra M, Rohilla V, Dogra M, Singh R. Macular cytomegalovirus retinitis following dexamethasone intravitreal implant combined with phacoemulsification. *Indian J Ophthalmol.* 2018;66:1361-1363.
- Zhang Z, Liu X, Jiang T. Acute retinal necrosis following dexamethasone intravitreal implant (Ozurdex®) administration in an immunocompetent adult with a history of HSV encephalitis: a case report. *BMC Ophthalmology.* 2020;20:1-7.
- Hillenkamp J, Nolle B, Bruns C, Rautenberg P, Fickenscher H, Roeder J. Acute retinal necrosis: clinical features, early vitrectomy, and outcomes. *Ophthalmology.* 2009;116:1971-1975.
- Majumder P, Biswas J, Ambreen A et al. Intravitreal dexamethasone implant for the treatment of cystoid macular oedema associated with acute retinal necrosis. *J Ophthalm Inflamm.* 2016;6:1-4.
- Chang S, Weissgold D, Singer J, Sobrin L. Acute retinal necrosis following intraocular Triamcinolone acetonide injection. *Retin Cases Brief Rep.* 2010;4:306-308.
- Han J, Ahn J, Park KH, Woo SJ. Presumed necrotizing viral retinitis after intravitreal triamcinole injection: case report. *Korean J Ophthalmol.* 2011;25:451-454.
- Shah AM, Oster SF, Freeman WR. Viral retinitis after intravitreal triamcinolone injection in patients with predisposing medical comorbidities. *Am J Ophthalmol.* 2010;149:433-440.