

ARTEFICIÁLNÍ KOSMETICKÁ DUHOVKA – POTENCIÁLNÍ RIZIKO POŠKOZENÍ ZRAKU. KAZUISTIKA

Baxant AD., Veselý L., Holubová L., Pluhovský P., Klimešová YM., Studený P.

Oftalmologická klinika, Fakultní nemocnice Královské Vinohrady, 3. lékařská fakulta, Univerzita Karlova, Praha

Autoři práce prohlašují, že vznik i téma odborného sdělení a jeho zveřejnění není ve střetu zájmu a není podpořeno žádnou farmaceutickou firmou. Tato práce nebyla zadána ani publikována v jiném časopise.

Prezentováno na:

- IX. Kongresu České glaukomové společnosti, 7.–9. dubna 2016 v Olomouci
- XXIV. Výročním sjezdu České oftalmologické společnosti ČLS JEP, 22.–24. září 2016 v Olomouci

Do redakce doručeno dne: 12. 1. 2021

Přijato k publikaci dne: 17. 10. 2021



MUDr. Alina – Dana Baxant
Oftalmologická klinika, Fakultní nemocnice Královské Vinohrady
a 3. LF UK
Šrobárova 50
100 34 Praha 10
E-mail: alinadana.baxant@fnkv.cz

SOUHRN

Ve své práci autoři prezentují kazuistiku 46leté pacientky s dekompenzovaným pigmentovým glaukomem a přední uveitidou po implantaci jednostranné arteficiální kosmetické duhovky BrightOcular (Stellar Devices, New York, USA). Pooperačně došlo k úbytku endoteliálních buněk (ECD) až na 1216 bb/mm², k uveální reakci v přední komoře a k výrazné dekompenzaci nitroočního tlaku (NOT) operovaného oka. Již při prvním vyšetření na naší klinice byla indikována explantace umělé kosmetické duhovky, ale i přes všechna upozornění tento výkon pacientka opakovaně odmítla. Pro přetrvávající elevaci NOT s intenzivní bolestí oka se následně pacientka rozhodla pro explantaci implantátu. Vyjmutí kosmetického duhovkového implantátu proběhlo téměř pět měsíců po jeho implantaci. Pooperačně přední uveitida ustoupila, ale došlo k dalšímu poklesu ECD o 130 bb/mm² a také ke zvýšení NOT, a to i přes maximální antiglaukomovou terapii. Téměř měsíc po vyjmutí arteficiální kosmetické duhovky pacientka absolvovala implantaci drenážního shuntu Express P50 (Alcon Inc, Fort Worth, TX, USA). Po filtrujícím výkonu došlo k normalizaci NOT, který zůstal během prvního roku po operaci ve fyziologických mezích. Poté došlo k opětovnému nárůstu NOT, který se normalizoval po nasazení dvojkombinace antiglaukomové léčby. Čtyři roky po operaci byl bulbus klidný, ECD stacionární, nález na papile zrakového nervu byl stabilní a zorné pole zůstalo fyziologické. Tato kazuistika upozorňuje na potenciálně nebezpečnou proceduru, která je prezentována jako relativně bezpečná alternativa změny zbarvení duhovky a je klamnou marketingovou strategií společností obchodujících s těmito implantáty.

Klíčová slova: arteficiální kosmetická duhovka, BrightOcular, pigmentový glaukom, přední uveitida

SUMMARY

ARTIFICIAL COSMETIC IRIS – POTENTIAL RISK OF VISUAL IMPAIRMENT. A CASE REPORT

In this paper, the authors present a case report of a 46-year-old patient with decompensated pigmentary glaucoma and anterior uveitis after unilateral implantation of a BrightOcular artificial cosmetic iris (Stellar Devices, New York, USA). Postoperatively, there was a decrease of endothelial cells (ECD) down to 1216 cells/mm², a uveal reaction in the anterior chamber and a significant decompensation of intraocular pressure (IOP). During the first examination at our clinic, the explantation of the artificial cosmetic iris was indicated. However, despite all warnings, the patient repeatedly refused this procedure. The patient later decided to undergo the artificial cosmetic iris explantation due to persistent elevation of IOP with intense eye pain. The cosmetic iris implant was removed almost five months after its implantation. Postoperatively, the anterior uveitis resolved, but there was a further decrease in ECD of 130 cells/mm² and also an increase in IOP, despite maximal antiglaucoma therapy. Nearly one month after removal of the artificial cosmetic iris, the patient underwent implantation of the Express P50 drainage shunt (Alcon Inc, Fort Worth, TX, USA). After the drainage procedure, IOP was normalized and remained within physiological limits during the first year after surgery. Thereafter, there was a recurrence of elevated IOP, which subsided to normal, after initiation of a combination of two antiglaucoma therapies. Four years after surgery the eye was quiescent, ECD stationary, the optic nerve head was stable, and the visual field remained within the physiological norm. This case report highlights a potentially harmful procedure that is presented as a relatively safe alternative for an iris colour change, representing a deceptive marketing strategy for companies trading in these implants.

Key words: artificial cosmetic iris, BrightOcular, pigmentary glaucoma, anterior uveitis

Čes. a slov. Oftal., 78, 2022, No.1, p. 36–43

ÚVOD

Z anatomického hlediska duhovka tvoří přední část uveálního traktu a má vliv na velikost zornice regulující množství světla pronikajícího na sítnici [1,2]. Defekty duhovky, jako posttraumatická či iatrogenní aniridie a kolobomy, mohou způsobit nejen vady kosmetického, ale i funkčního charakteru, například pokles vidění způsobený výrazným oslněním či ztrátu kontrastní citlivosti [3]. Ukázalo se, že implantace duhovkové protězy do zadní oční komory je bezpečnou a účinnou metodou snižování fotofobie u různých očních patologií včetně aniridií, očního albinismu a traumatických defektů duhovky [4,5].

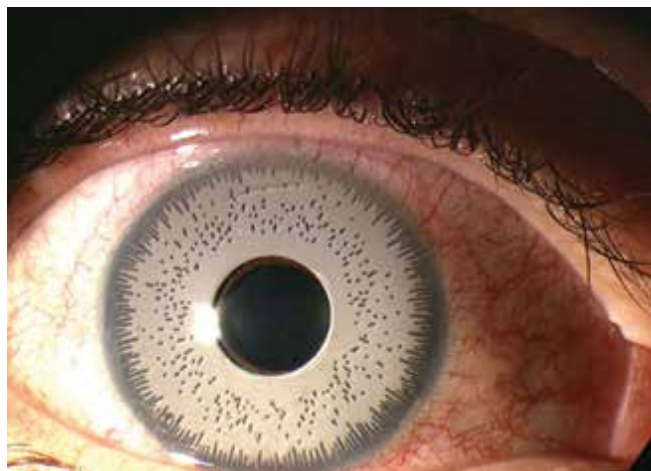
Na druhé straně se v posledních letech objevily kosmetické duhovkové implantáty určené pro implantaci do přední komory u fakických jedinců, kteří chtějí změnit barvu své duhovky [6].

Ačkoliv tyto arteficiální kosmetické duhovkové implantáty neobdržely na evropském trhu prohlášení o shodě (CE) a na americkém trhu neprošly schválením úřadu pro kontrolu potravin a léčiv (FDA), některé internetové propagace těchto kosmetických implantátů obsahují zavádějící tvrzení o patentovém schválení v USA [7,8]. Navíc komerční firmy obchodující s těmito implantáty je prezentují jako téměř bez vedlejších rizik a klamou potenciální zájemce nesprávným konceptem bezpečnosti porovnáváním výkonů s již schválenými předněkomorovými nitroočními čočkami (AC IOL) [9,10]. Vzhledem k tomu, že ve většině ekonomicky rozvinutých zemích s dobře fungující legislativou a jasnými regulačními mechanismy nejsou tyto implantáty povolené, zájemci o tyto výkony cestují do zahraničí, kde nejsou takto regulovány. V současné době se změna barvy duhovky pomocí arteficiálního kosmetického implantátu kromě Panamy provádí také v Mexiku, Kostarice, Albánii, Tunisku, Turecku, Maroku, Íránu, Libanonu, Jordánsku, Sýrii, v Číně a v Indii, cena těchto zákroků se dle informací na webových stránkách poskytovatelů pohybuje okolo 6000–10000 \$ [11,12].


KAZUISTIKA

Začátkem ledna 2016 se akutně dostavila na naše pracoviště 46letá zdravá pacientka pro bolesti, zčervenání a světloplachost pravého oka (OP). Z oční anamnézy bylo zjištěno, že téměř o měsíc dříve (12/2015) podstoupila v Tunisku jednostrannou implantaci arteficiální kosmetické duhovky BrightOcular® (Stellar Devices, New York, USA) do OP v celkové anestezii. Operace druhého oka byla z důvodu obav pacientky plánována později. Bezprostřední pooperační kontroly pacientka absolvovala v Tunisku, kde byla nasazena antibiotická terapie tobramycinum/dexamethasonum gtt. 5xd. Téměř 2 týdny po implantaci arteficiální kosmetické duhovky pacientka navštívila akutně očního lékaře ve Švýcarsku, kde byla na dovolené, pro bolest

a pocit tlaku v OP. Tam byla zjištěna elevace nitroočního tlaku (NOT) OP na 56 mmHg a následně na 60 mmHg, proto byla nasazena lokální antiglaukomová terapie latanoprostum gtt. 1xd a celková 250 mg acetazolamidum tbl. 1–0–0. Lokální antiglaukomovou terapii pacientka však následně vysadila pro horší snášenlivost, a to již po několika dnech aplikace. Užívala pouze celkovou terapii 250 mg acetazolamidum tbl. 1–0–0 včetně dne první návštěvy na našem pracovišti. Vstupní nejlépe korigovaná zraková ostrost (NKZO) OP byla 6/6 s korekcí -0,5-1,0/110 °, NKZO oka levého (OL) byla 6/6 s korekcí -0,5/70 °. NOT měřený aplanační Goldmannovou tonometrií (Zeiss AT 020, Carl Zeiss Meditec AG, Německo) činil na OP 17 mmHg a na OL 18 mmHg. Biomikroskopicky byl patrný obraz akutní přední uveitidy OP s náletem precipitátů na endotelu, přítomností zánětlivých buněk (1+) v přední komoře a před duhovkou viditelný modrý arteficiální kosmetický duhovkový implantát (Obrázek 1). Gonioskopické vyšetření OP ukázalo přítomnost arteficiálního kosmetického duhovkového implantátu v komorovém úhlu, sytou pigmentaci trámčiny a dispersi pigmentu nad Schwalbeho linií (Obrázek 2). Pro přítomnost duhovkového implantátu nebylo možné identifikovat ostatní struktury komorového úhlu OP, proto jsme doplnili vizualizaci komorového úhlu o vyšetření na Scheimpflugově kameře (Pentacam HR, Oculus Optikgerate



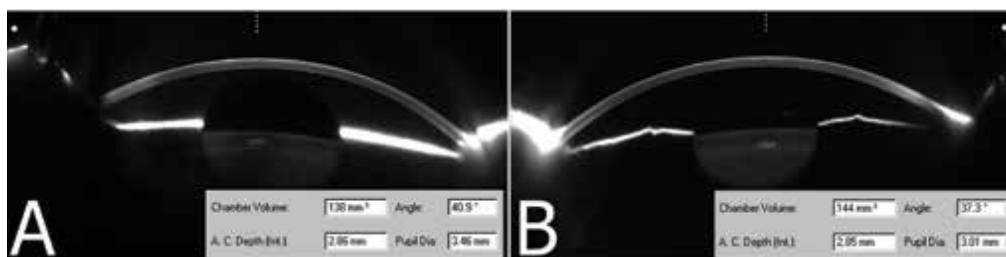
Obrázek 1. Snímek předního segmentu pravého oka znázorňující arteficiální kosmetickou duhovku BrightOcular® (Stellar Devices, New York, USA)



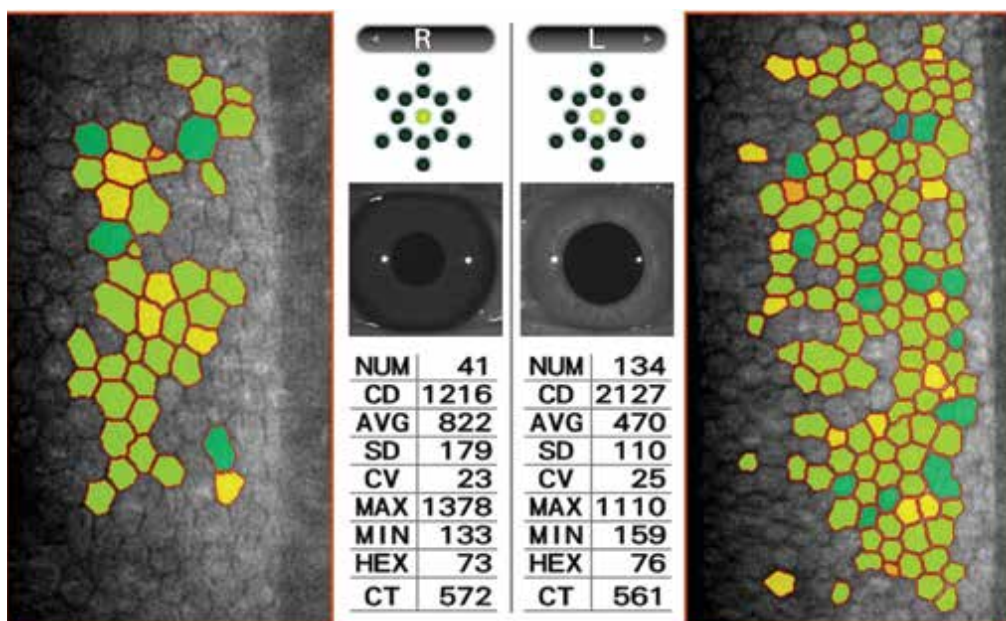
Obrázek 2. Gonioskopický obraz pravého oka s arteficiální kosmetickou duhovkou, která je uložena v komorovém úhlu

GmbH, Německo), kde jsme naměřili šířku komorového úhlu OP 40,9 stupňů a OL 37,3 stupňů (Obrázek 3). Na levém oku byl nález jak biomiokroskopicky, tak i gonioskopicky bez patologie. Dále jsme provedli optickou koherentní tomografii makuly obou očí (OCT, Cirrus HD-OCT 4000, Carl Zeiss Meditec AG, Německo), která byla bez patologického nálezu. Vyšetření jsme doplnili fotodokumentací sítnice a papily zrakového nervu obou očí, kde nebyla shledána žádná patologie fundu (papila n. II růžová, s C/D 0,5 a neuroretinální lem zachován, na sítnici nález fyziologický). Na heidelberské retinální tomografii (HRT II, Heidelberg Engineering GmbH, Německo) byl však patrný úbytek neuroretinálního lemu papily n. II OP, a to v dolním nazálním kvadrantu, na OL nález bez patologií. Perimetrické vyšetření pravého oka (centrální prahový test 30–2, Humphrey HFA3, model 840, Carl Zeiss Meditec AG, Německo) neprokázalo žádné výpadky v zorném poli. Počet endoteliálních buněk rohovky (ECD) byl změřený pomocí spekulárního mikroskopu (CEM-350, NIDEK CO., LTD., Japonsko). Ve srovnání s tím na

neoperovaném oku byla hodnota ECD OP o téměř polovinu nižší a činila 1216 bb/mm² (Obrázek 4). Na základě výsledků vyšetření jsme stanovili diagnózu sekundární pigmentový glaukom s akutní indukovanou přední uveitidou OP po implantaci kosmetické arteficiální duhovky. Při prvním vyšetření jsme nasadili lokální terapii dexamethasonum gtt. á 2 hod., krátce působící mydriatikum tropicamidum gtt. 2xd, dorzolamidi hydrochloridum/timololi maleas gtt. 2xd a vysadili perorální terapii acetazolamidem. Po následujících téměř 3 měsících sledování zůstala NKZO stabilní (6/6). Uveální reakce výrazně ustoupila, ale došlo k výraznému kolísání a dekompenzaci NOT OP (od 19 do 52 mmHg) i přes maximální antiglaukomovou terapii, kterou pacientka tolerovala – brinzolamidum/brimonidini tartras gtt. 3xd, timololi maleas gtt. 2xd a 250 mg acetazolamidum tbl. 1–1–1. Pro trvalou dekompenzaci NOT byla v lednu 2016 doporučena explantace arteficiální kosmetické duhovky, avšak pacientka zákrok odmítla a podepsala negativní revers z důvodu plánované cesty do zahraničí na 1 měsíc. Po návratu ze zahraničí, pro výraznou



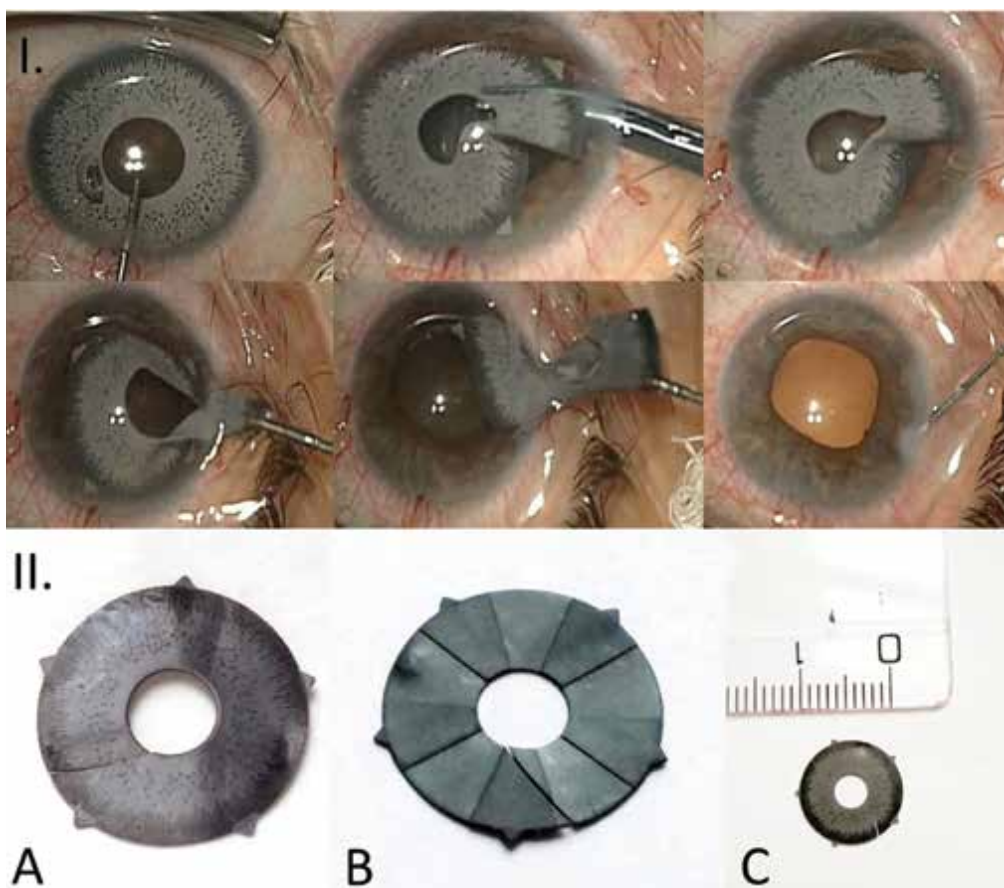
Obrázek 3. Snímek předního segmentu oka a měření iridokorneálního úhlu na Scheimpflugově kameře; na obrázku **A** je patrný arteficiální kosmetický duhovkový implantát a na obrázku **B** je fyziologický vzhled přední komory oka



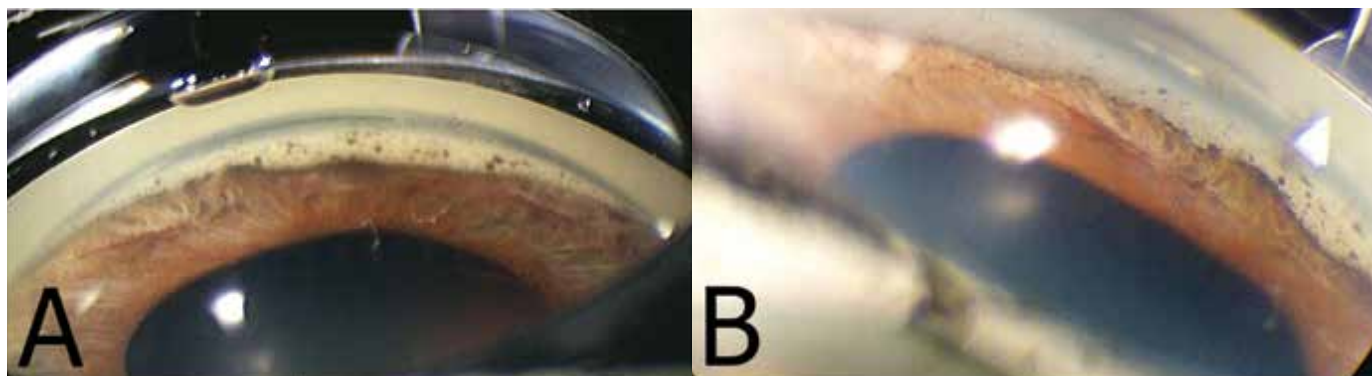
Obrázek 4. Měření endoteliálních buněk obou očí na spekulárním mikroskopu (CEM-350 NIDEK CO., LTD.)

bolest OP při NOT 52 mmHg, pacientka souhlasila s explantací arteficiální duhovky. Výkon proběhl v lokální anestezii v dubnu 2016 a byl bez komplikací. Pooperačně jsme po vyjmutí implantátu zjistili plegickou, širokou, zneokrouhlenou zornici a atrofický pigmentový list duhovky (Obrázek 5). Gonioskopicky byla patrna výrazná disperze pigmentu a přední synechie zejména v dolní a v nazální části komorového úhlu (Obrázek 6). První pooperační den byla zraková ostrost OP 6/9 naturálně a dále korekce zrakovou ostrost nezlepšila, NOT OP byl 30 mmHg a na předním segmentu jsme

nezaznamenali významné zhoršení iritického dráždění. Bezprostředně po výkonu, jako důsledek dekompresní retinopatie, došlo k tvorbě několika intraretinálních hemoragií peripapilárně a v periferii sítnice, které se postupně vstřebávaly v prvním měsíci po operaci (Obrázek 7). Pooperačně byla nasazena antiglaukomová terapie brinzolamidum/brimonidini tartras gtt. 2xd, dále antibiotická terapie levofloxacinum hemihydricum gtt. 5xd a kortikosteroidní terapie dexamethasonum gtt. 5xd na 1 týden. Následně v druhém a v třetím týdnu po operaci byla kortikosteroidní terapie snížena na fluoro-



Obrázek 5. Explantace arteficiální kosmetické duhovky pravého oka (I.) a obrázek arteficiálního kosmetického duhovkového implantátu po explantaci (II.): přední strana (A), zadní strana (B) a velikost implantátu (C)

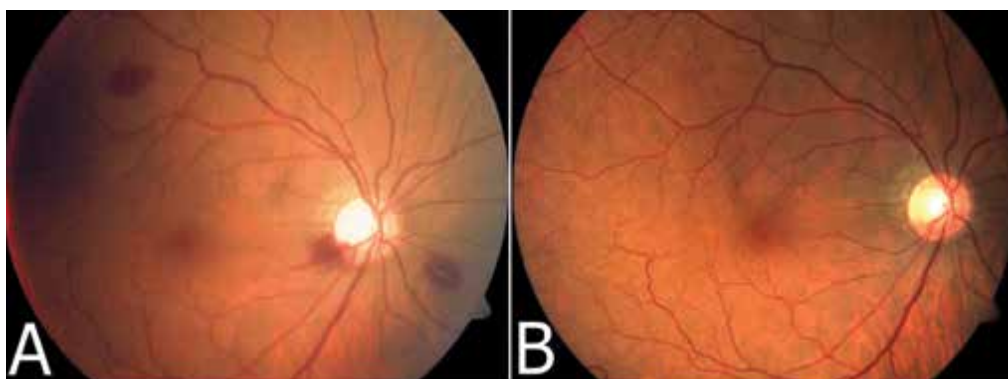


Obrázek 6. Gonioskopická fotografie pravého oka znázorňující výraznou disperzi pigmentu a přední synechie v komorovém úhlu

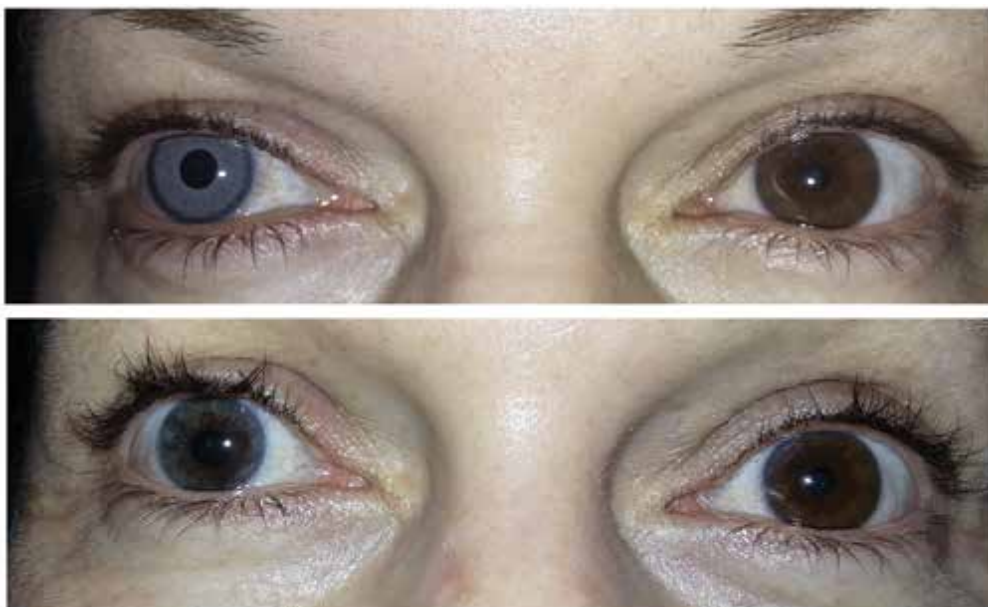metholoni acetat gtt. 4xd, resp. na 2xd. V třetím pooperačním týdnu došlo k dalšímu úbytku ECD téměř o 130 bb/mm² a k opětovné dekompenzaci NOT OP na 52 mmHg i přes lokální a celkovou antiglaukomovou terapii brinzolamidum/brimonidini tartras gtt. 3xd, lantanoprostum/timololi maleas gtt. na noc, 250 mg acetazolamidum tbl. 1–1–1. Subjektivně pacientka udávala fotofobii, zamlžené vidění OP – zejména po ránu, dále tlak a bolest hlavy, bolest retrobulbárně a následně ve spánkové oblasti, ale bez známky bolesti pravého bulbu. Pro dekompenzaci sekundárního pigmentového glaukomu OP byla v květnu 2016 provedena antiglaukomová operace s implantací drenážního shuntu Express P50 (Alcon Inc, Fort Worth, TX, USA) v lokální anestezii. První den po operaci byla zraková ostrost

OP 6/9 naturálně, stenopeicky, kterou korekce dále nezlepšila, NOT 10 mmHg, přední segment byl klidný, nicméně došlo k dalšímu menšímu úbytku endotelových buněk na 996 bb/mm². Vlivem zvýšené filtrace Express implantátu došlo v tomto pooperačním období ke změření přední komory OP. Pro následné prohloubení přední komory jsme použili mírnou kompresi horního víčka obvazem po dobu dvou dnů po operaci.

Pooperačně pacientka kapala tobramycinum/dexamethasonum gtt. 5xd 2 týdny, následně 2 týdny fluorometholoni acetat gtt. v redukující se dávce. V průběhu prvního roku po antiglaukomové operaci bylo pravé oko klidné, NOT OP bez antiglaukomové terapie byl v rozmezí 16–19 mmHg a nález na papile n. II včetně na perimetru byl stabilní. V červnu 2017 jsme zaznamenali elevaci NOT



Obrázek 7. Fotodokumentace sítnice pravého oka bezprostředně po explantaci arteficiální duhovky ukazující intraretinální hemoragie peripapilárně a v periférii sítnice (A) a následně vstřebání hemoragií (B)



Obrázek 8. Fotodokumentace pacientky před (horní snímek) a čtyři roky po explantaci arteficiální kosmetické duhovky (dolní snímek). Na dolním obrázku, tedy ve čtvrtém roce po explantaci arteficiálního kosmetického duhovkového implantátu, je patrný klidný přední segment oka a také signifikantní progresivní atrofizace pigmentového listu periferní části duhovky oproti stavu bezprostředně po operaci

OP na 28 mmHg, a proto byla opět nasazena antiglaukomová terapie brimonidini tartras gtt. 2xd a dorzolamidi hydrochloridum gtt. 2xd. Dále od roku 2018 až doposud byl nitrooční tlak na kombinované antiglaukomové terapii (brimonidini tartras a dorzolamidi hydrochloridum gtt.) v mezích normy a bez většího kolísání. Při poslední kontrole v dubnu 2020 byla zraková ostrost pravého oka 6/6 naturálně, NOT činil 16 mmHg, ECD 809 bb/mm², bulbus byl klidný (Obrázek 8), nález na papile zrakového nervu byl stabilní a zorné pole zůstalo fyziologické.

DISKUZE

Vrozená nebo získaná patologie duhovky může způsobit řadu komplikací, jako například pokles zrakové ostrosti, oslnění, diplopii a kosmetické defekty. Zhoršení kvality vidění a hloubky ostrosti je zapříčiněno jak nesprávnou fotoreakcí zorničky, tak i sférickou aberací způsobenou světelným paprskem procházejícím periferní částí optického systému [13]. Pro tuto problematiku našla moderní oftalmologie řešení ve formě duhovkových náhrad, které se implantují do přední či do zadní oční komory (do sulcus ciliaris nebo do čočkového vaku) [14–20]. Použití duhovkových implantátů významně minimalizuje fotofobii, dysfotopsii a nabízí pacientům uspokojivý estetický výsledek [18–21]. Bylo prokázáno, že nejbezpečnějším způsobem implantace těchto náhrad je implantování do zadní oční komory s použitím protéz vyrobených na zakázku [2,5,21]. První předněkomorová duhovková náhrada byla implantována v roce 1956 Choycem ve Velké Británii u pacienta s traumatickou aniridií [17]. Tato náhrada byla vytvořena z rigidního polymetylmakrylátu (PMMA) a byla koncipována pro implantaci přímo v komorovém úhlu s tříbodovou bezstehovou fixací (Rayner & Keeler Ltd.) [16–18]. Zákroky tohoto typu způsobovaly sekundární glaukom nebo uveální dráždění, proto se od jejich použití ustoupilo [18]. Následně v roce 1991 Sundmacher jako první implantoval k léčbě vrozené a traumatické aniridie komplex duhovko – čočkové náhrady do sulcus ciliaris (Iris diaphragm IOL, Morcher GMBH, Stuttgart, Německo) [2,3,14,15,19]. Tato náhrada, kterou tvořila arteficiální nitrooční čočka s integrovanou clonou, byla vyrobena z černého polymetylmakrylátu (PMMA) [14,15,18,19]. Ačkoliv tato náhrada umožnila simultánní korekci aniridie a afakie, tak nepředstavovala ideální řešení, jelikož její rigidní struktura vyžadovala k implantaci větší rohovkovou incizi (150–180°) [2]. Dále také zde nebyla možnost zvolit jinou barvu implantátu než černou, a proto nebylo vždy dosaženo uspokojivého, kosmetického výsledku [3]. Nová generace duhovkových náhrad pro terapeutické účely zaznamenala nízkou míru komplikací z důvodu implantace do zadní komory a použití moderních materiálů pro výrobu těchto implantátů (biokompatibilní a foldabilní silikon) [4]. V porovnání s předchozími implantáty umožnila nová generace bezpečnější

implantaci díky menšímu rohovkovému řezu a také poskytla větší výběr barev (Morcher, HumanOptics – Německo a Ophtec – Nizozemsko) [2,3,4]. Jejich implantace do čočkového vaku zabraňuje mechanickému podráždění řasnatého tělesa a struktury komorového úhlu a tím se významně snižuje riziko vzniku sekundární pooperační uveální reakce a elevace NOT [2]. V roce 2004 se na trhu v některých zemích objevily silikonové předněkomorové implantáty pod názvem NewColorIris® (Kahn Medical Devices, Panama), které byly určeny ke zlepšení anatomického vzhledu duhovky pacientů s vrozenými vadami (např. okulokutánní albinismus) nebo posttraumatickými defekty duhovky [7,22–25]. Jednalo se o silikonový, prstencový, jednodílný implantát o průměru 15 mm v tloušťce 0,16 mm s centrálním otvorem v zornici o průměru 3,50 mm a s šesti kotevními závěsy umístěnými v přímém kontaktu s duhovkou [22–24,26]. Brzy však byly propagovány jako kosmetické předněkomorové implantáty, které byly zavedeny poprvé do praxe v roce 2006 v Panamě a zaměřovaly se na jedince přející si změnu barvy duhovky [11,25–28]. Následně v roce 2012 byla patentována nová generace předněkomorové arteficiální kosmetické duhovky od firmy BrightOcular®, která byla bezpečnější v porovnání s předchozím modelem NewColorIris® [8,10,29]. Jednalo se o jednodílný, flexibilní a biokompatibilní silikonový kosmetický implantát o tloušťce 0,3–0,5 mm [11,29,30,32,33]. Hlavní úpravou tohoto implantátu byla možnost výběru z různých velikostí od 11,5 mm do 13,5 mm dle průměru rohovky v horizontálním rozměru (white to white) a tloušťky od 0,3 do 0,5 mm [9,11,29,31–33]. Implantát byl opatřen zadními drážkami umožňujícími lepší cirkulaci komorové tekutiny s menším třením mezi jeho plochou a duhovkou [8,9,11,31,32]. Poslední změnou v designu implantátů bylo přidání pěti zaoblených trojúhelníkových úchyťů po jeho obvodu (o tloušťce 0,12–0,14 mm a délce 0,8–1,0 mm), určených pro lepší fixaci [9,11,32,34]. Tyto kosmetické silikonové náhrady se implantují foldované v injektoru do přední komory, která je vyplněna viskoelastickým materiálem přes vytvořený rohovkový řez o velikosti 2,8 mm nebo 3,2 mm [23,33]. Rozložení implantátu se provádí pomocí duhovkového háčku za účelem ochrany rohovkového endotelu před kontaktem s rozkládajícím se implantátem [33]. V přední komoře se rozložený implantát umístí přímo na duhovku [23,35]. I přes technické zdokonalování arteficiálního kosmetického implantátu BrightOcular je incidence závažných komplikací (např. glaukom, přední uveitida, pokles endoteliálních buněk, dekompenzace rohovky a katarakta) stále vysoká [11,29].

Výskyt určitého procenta komplikací je udáván u všech typů duhovkových implantátů, ale závažnost a incidence komplikací je výrazně vyšší u implantátů, které jsou implantovány do přední komory [6,13,36–39]. Použití těchto implantátů, zejména pokud jsou indikovány z čistě kosmetických důvodů, je velmi sporné. Jako nejčastější komplikace jsou v literatuře uvádě-

ny sekundární glaukom, dekompenzace rohovky, atrofie duhovky, uveální dráždění a katarakta [6–11,13, 22–29,31,32,36,38–42]. Řešení těchto komplikací pak velmi často vyžaduje explantaci duhovkového implantátu, případnou plastiku duhovky, filtrující operaci glaukomu, transplantaci rohovky či operaci katarakty. Hoguet et al. zaznamenal v roce 2012 vysokou incidenci dekompenzace NOT po implantaci kosmetických duhovkových implantátů. Tato komplikace byla registrována až u 50 % pacientů [26]. Mansour v roce 2015 publikoval sérii 12 případů pacientů po implantaci arteficiální duhovky BrightOcular, ve které uvádí zvýšený výskyt glaukomu (58 %), přední uveitidy (83 %) a dekompenzaci rohovky (50 %) [11]. Elevace NOT u kosmetických duhovkových implantátů je pravděpodobně způsobena přímým mechanickým dráždění korneosklerální oblasti nepravidelnými okraji a drážkami implantátu, jež vytváří tlak na trabekulární síťovinu, Schlemmův kanál a jeho kolektory [41]. Mezi další faktory způsobující dekompenzaci NOT patří: trabekulitida na podkladě chronické přední uveitidy, kortikoidní léčba použitá v léčbě iritické reakce, disperze pigmentu vyvolaná přímým kontaktem mezi duhovkou a implantátem a pupilární blok v případě implantace bez předchozí laserové iridotomie [11,23]. Skenovací elektronová mikroskopie prováděná na kosmetických duhovkových implantátech odhalila vysoce nepravidelné okraje, které mohou zvýšit kontakt s vlastní duhovkou. Abrazivní efekt materiálu kosmetické duhovky a stálý kontakt mezi drážkami implantátu a duhovkou vedou ke chronické hypoxii, k uveálnímu dráždění či k uvolnění pigmentu a atrofizaci duhovkové tkáně [9,11,41]. Etiologie pooperačních komplikací kosmetických duhovkových implantátů je dána také nesprávnou velikostí daného implantátu ve vztahu k anatomickým rozměrům oka a permanentním kontaktem mezi drážkami

implantátu a duhovkou [42]. Větší rozměry implantátů vedou k mechanické kompresi trámčiny nebo endotelu a tím v čase k jejich poškození [38,42]. Trvalá sektorová atrofie, tvorba defektů duhovkové tkáně až v celé tloušťce, deformace zorničky nebo katarakta jsou ireverzibilními následky viditelnými až po explantaci implantátu. Implantace kosmetických umělých duhovek u zdravých, fakických pacientů způsobuje vážné oční komplikace, které mohou představovat riziko nevratného poškození zraku. Proto je pro odborníky i pacienty velmi důležité znát jak bezprostřední, tak i časově vzdálená rizika spojená s těmito zákroky a je nutné upozornit pacienta na význam dlouhodobé oční monitorace, a to i po explantaci těchto implantátů.

ZÁVĚR

Tato kazuistika upozorňuje na některé dlouhodobé a zrak ohrožující následky implantace arteficiálních kosmetických implantátů.

Na základě literárních údajů i naší konkrétní kazuistiky lze konstatovat, že implantace umělé kosmetické duhovky je nebezpečná a v některých případech až zrak ohrožující metoda. Přestože použití těchto implantátů v zemích Evropské unie (EU) není možné, tak vzhledem k internetové reklamě a možnostem cestovní medicíny se můžeme setkat se zájemci o podobné procedury, kteří podstoupili, nebo hodlají podstoupit výkon v některé ze zemí mimo EU. Je tedy vhodné informovat naši odbornou a případně i laickou veřejnost o možných rizicích, komplikacích a jejich případných řešeních. Vzhledem k výše popsaným závažným komplikacím a k absenci dostatečné evidence, která by prokazovala bezpečnost nebo účinnost těchto implantátů, nelze v současné době použití kosmetických duhovkových implantátů doporučit.

LITERATURA

- Burk SE, Da Mata AP, Snyder ME, Cionni RJ, Cohen JS, Osher RH. Prosthetic iris implantation for congenital, traumatic, or functional iris deficiencies. *J Cataract Refract Surg.* 2001 Nov;27(11):1732-1740.
- Srinivasan S, Ting DS, Snyder ME, Prasad S, Koch HR. Prosthetic iris devices. *Can J Ophthalmol.* 2014 Feb;49(1):6-17.
- Weissbart SB, Ayres BD. Management of aniridia and iris defects: an update on iris prosthesis options. *Curr Opin Ophthalmol.* 2016 May;27(3):244-249.
- Rickmann A, Szurman P, Januschowski K, et al. Long-term results after artificial iris implantation in patients with aniridia. *Graefes Arch Clin Exp Ophthalmol.* 2016 Jul;254(7):1419-1424.
- Mayer CS, Reznicek L, Hoffmann AE. Pupilary Reconstruction and Outcome after Artificial Iris Implantation. *Ophthalmology.* 2016 May;123(5):1011-1018.
- George MK, Tsai JC, Loewen NA. Bilateral irreversible severe vision loss from cosmetic iris implants. *Am J Ophthalmol.* 2011 May;151(5):872-875.e1.
- Shah RD, Randleman JB. New color iris implants. *Ophthalmology* 2012;119:1495-1495.e2.
- Kelly A, Kaufman SC. Corneal endothelial cell loss and iritis associated with a new cosmetic iris implant. *JAMA Ophthalmol.* 2015 Jun;133(6):723-724.
- Galvis V, Tello A, Corrales MI. Postoperative results of cosmetic iris implants. *J Cataract Refract Surg.* 2016;42:1518-1526.
- Bore M, Choudhari N, Chaurasia S. Management of complications of cosmetic iris implants in a phakic eye: a case report and literature review. *Int Ophthalmol.* 2019 May;39(5):1141-1146.
- Mansour AM, Ahmed II, Eadie B, et al. Iritis, glaucoma and corneal decompensation associated with BrightOcular cosmetic iris implant. *Br J Ophthalmol.* 2016 Aug;100(8):1098-1101.
- Howmuchisit.org [Internet]. Available from: <https://www.howmuchisit.org/brightocular-surgery-cost/>
- Koch KR, Heindl LM, Cursiefen C, Koch HR. Artificial iris devices: Benefits, limitations, and management of complications. *J Cataract Refract Surg.* 2014;40(3):376-382.
- Wolff J. Irisprothetik [Prosthetic iris devices]. *Ophthalmologie.* 2011 Aug;108(8):714-719. German.
- Reinhard T, Engelhardt S, Sundmacher R. Black diaphragm aniridia intraocular lens for congenital aniridia: long-term follow-up. *J Cataract Refract Surg.* 2000 Mar;26(3):375-381.
- Snyder EM. Prosthetic Iris Device Implantation [Internet]. Entokey. Available from: <https://entokey.com/26-prosthetic-iris-device-implantation/>
- Choyce P. Intraocular lenses and Implants. London: HK: Lewis; 1964:27-32,162-178.

18. Sakellaris D, Goossens C, Tassignon MJ. Customized iris clip anterior chamber intraocular lenses designed for iris reconstruction. *Eur J Ophthalmol*. 2009 Nov-Dec;19(6):1084-1087.
19. Mavrikakis I, Mavrikakis E, Syam PP, et al. Surgical management of iris defects with prosthetic iris devices. *Eye (Lond)*. 2005 Feb;19(2):205-209.
20. Spitzer MS, Nessmann A, Wagner J, et al. Customized humanoptics silicone iris prosthesis in eyes with posttraumatic iris loss: outcomes and complications. *Acta Ophthalmol*. 2016 May;94(3):301-306.
21. Price MO, Price FW Jr, Chang DF, Kelley K, Olson MD, Miller KM. Ophtec iris reconstruction lens United States clinical trial phase I. *Ophthalmology*. 2004 Oct;111(10):1847-1852.
22. Garcia-Pous M, Udaondo P, Garcia-Delpech S, Salom D, Díaz-Llopis M. Acute endothelial failure after cosmetic iris implants (NewIris®). *Clin Ophthalmol*. 2011;5:721-723.
23. Shweikh Y, Ameen S, Mearza A. Complications secondary to cosmetic artificial iris anterior chamber implant: a case report. *BMC Ophthalmol*. 2015 Aug;15:97.
24. Hull S, Jayaram H, Mearza AA. Complications and Management of Cosmetic Anterior Chamber Iris Implants. *Cont Lens Anterior Eye*. 2010 Oct;33(5):235-238.
25. Arthur SN, Wright MM, Kramarevsky N, Kaufman SC, Grajewski AL. Uveitis-glaucoma-hyphema syndrome and corneal decompensation in association with cosmetic iris implants. *Am J Ophthalmol*. 2009 Nov;148(5):790-793.
26. Hoguet A, Ritterband D, Koplin R, et al. Serious ocular complications of cosmetic iris implants in 14 eyes. *J Cataract Refract Surg*. 2012 Mar;38(3):387-393.
27. Arjmand P, Gooi P, Ahmed II. Surgical technique for explantation of cosmetic anterior chamber iris implants. *J Cataract Refract Surg*. 2015 Jan;41(1):18-22.
28. Anderson JE, Grippo TM, Sbeity Z, Ritch R. Serious complications of cosmetic NewColorIris implantation. *Acta Ophthalmol*. 2010 Sep;88(6):700-704.
29. Koalk MK, Mansour AM, Saad A, Farah SG. BrightOcular® Cosmetic Iris Implant: A Spectrum from Tolerability to Severe Morbidity. *Case Rep Ophthalmol*. 2018 Aug;9(2):395-400.
30. Brightocular.com [Internet]. Available from: <http://www.brightocular.com/#>
31. Mednick Z, Betsch D, Boutin T, Einan-Lifshitz A, Sorkin N, Slomovic A. Bilateral BrightOcular iris implants necessitating explantation and subsequent endothelial keratoplasty. *Am J Ophthalmol Case Rep*. 2018 Jul;18(12):1-4.
32. Kerr NM, Kong YXG, Skalicky SE, Green C. Sight-threatening complications of cosmetic iris implants. *Clin Exp Ophthalmol*. 2018 Nov;46(8):955-956.
33. Mostafa YS, Osman AA, Hassanein DH, Zeid AM, Sherif AM. Iris reconstruction using artificial iris prosthesis for management of aniridia. *Eur J Ophthalmol*. 2018 Jan;28(1):103-107.
34. Mathew DJ, Belkin A, Schlenker MB. Explantation of BrightOcular cosmetic iris implant and goniosynechialysis: A case report. *Indian J Ophthalmol*. 2019 Aug;67(8):1357-1359.
35. Brightocular.com [Internet]. Available from: <https://www.youtube.com/watch?v=696iq7XcWbg>
36. Thiagalingam S, Tarongoy P, Hamrah P, et al. Complications of cosmetic iris implants. *J Cataract Refract Surg*. 2008 Jul;34(7):1222-1224.
37. Magnus J, Trau R, Mathysen DG, Tassignon MJ. Safety of an artificial iris in a phakic eye. *J Cataract Refract Surg*. 2012 Jun;38(6):1097-1100.
38. Veldman PB, Behlau I, Soriano E, Starling JC, Pineda R. Two cases of cosmetic iris implant explantation secondary to uveitis, glaucoma, and corneal decompensation. *Arch Ophthalmol*. 2012 Jun;130(6):787-789.
39. Mamalis N. Cosmetic iris implants. *J Cataract Refract Surg*. 2012 Mar;38(3):383.
40. Li S, Noble J, Lloyd JC. Risks of cosmetic iris implantation. *Can J Ophthalmol*. 2012 Dec;47(6):e50-51.
41. Castanera F, Fuentes-Páez G, Ten P, Pinalla B, Guevara O. Scanning electron microscopy of explanted cosmetic iris implants. *Clin Experiment Ophthalmol*. 2010;38:648-651.
42. Sikder S, Davis SW, Holz H, Moshirfar M. Complications of New Color Iris implantation in phakic eyes: a review. *Clin Ophthalmol*. 2011;5:435-438.