

ZEVNÍ OFTALMOMYIÁZA ZPŮSOBENÁ LARVOU STŘEČKA OESTRUS OVIS

Hartmannová L.¹, Mach R.¹, Záruba R.², Pavlovský M.³

¹Oční oddělení, Nemocnice Most o.z., Krajská zdravotní Ústí nad Labem, a.s.

²Mikrobiologické oddělení, Nemocnice Most, o.z., Krajská zdravotní Ústí nad Labem, a.s.

³Patologické oddělení, Nemocnice Most, o.z., Krajská zdravotní Ústí nad Labem, a.s.

Čestné prohlášení: Autoři práce prohlašují, že vznik i téma odborného sdělení a jeho zveřejnění není ve střetu zájmů a není podpořeno žádnou farmaceutickou firmou.

Do redakce doručeno dne: 20. 3. 2020

Přijato k publikaci dne: 7. 4. 2020



MUDr. Lucie Hartmannová
Nemocnice Most., o.z.
Jana Evangelisty Purkyně 270
Most 434 01
l.hartmannova@email.cz

SOUHRN

Práce se týká atypické spojivkové infekce českého pacienta larvami *Oestrus ovis*. Ophthalmomyiasis je zamoření savčích očí larvami nebo červy některých much. Nejčastější příčinou lidské myiasy bývá střeček ovčí. V lokalitách výskytu bývají infikováni pastýři ovcí, ale humánní oční onemocnění mimo oblasti hojného výskytu střečků je vzácné. Popisujeme případ očního onemocnění u muže středního věku z Čech, jenž trávil letní dovolenou sedm týdnů před vyšetřením na severu Řecka. Při prvním vyšetření byl kompletně ošetřen a nadále neudával žádné potíže. Ophthalmomyiasis externa by měla být považována za možnou infekci cestovatelů do jižních endemických krajů při návratu s akutním bezpříčinným nástupem jednostranného pocitu cizího tělesa v oku.

Klíčová slova: Ophthalmomyiasis, Myiasis, Střeček ovčí, jednostranná konjunktivitida, pocit cizího tělesa

SUMMARY

EXTERNAL OPHTHALMOMYIASIS CAUSED BY OESTRUS OVIS (A CASE REPORT)

The work deals with atypical conjunctival infection of Czech patient with *Oestrus ovis* larvae. Ophthalmomyiasis is infestation of mammalian eyes by the larvae or worms of some flies. The most common cause of human myiasis is the Sheep. Shepherds are infected in habitats, but human eye disease outside the areas of abundant hamsters is rare. We describe a case of eye disease in a middle-aged man from the Czech Republic who spent a summer holiday seven weeks before examination in the north of Greece. During the first examination he was completely treated and no further problems were reported. Ophthalmomyiasis externa should be considered as a possible infection of travelers to the southern endemic regions when returning with an acute causeless onset of a one-sided foreign body sensation in the eye.

Key words: Ophthalmomyiasis, Myiasis, *Oestrus Ovis*, unilateral conjunctivitis, foreign body feeling

Čes. a slov. Oftal., 76, 2020, No. 3, p. 130–134

ÚVOD

Se střečky jsme se v očních ambulancích České republiky prakticky nesetkávali. Ze škol si pamatujeme nejspíše střečky podkožní, k nimž se váže český výraz střečkování – související s plašícím se skotem. Oplodněné samičky střečků *Hypoderma bovis* při kladení vajíček vyluzují zvuk s vysokou frekvencí, na nějž je skot vysoce citlivý, plaší se a prchá, pak mluvíme o tzv. střečkování.

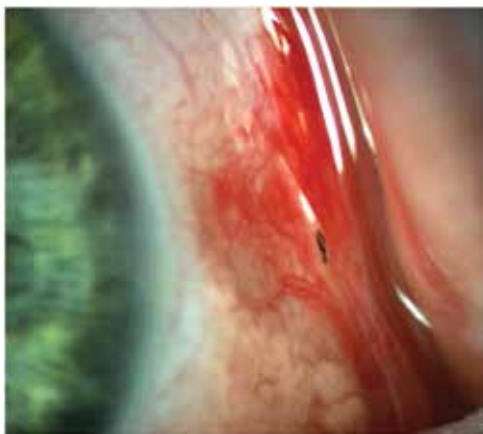
Referovaný střeček *Oestrus ovis* však patří do skupiny střečků nosních a hltanových z podčeledi Oestrinae. Je rozšířen v oblastech celého světa všude tam, kde se nalézají ovce a kozy. To zahrnuje oblast Středozemního moře, Střední východ, severní a centrální Ameriku, Austrálii, Brazílii a jižní Afriku. Výskyt mouchy v severní Evropě se v posledních letech snížil [1]. V Chorvatsku byly

letos nově popsány 2 ložské případy z městské aglomerace. V databázi PubMed bylo hlášeno dalších 259 případů lidské oftalmomyiázy v zemích Středomoří. Všechny případy byly způsobeny *Oestrus ovis* [2]. Celkem v 260 (99,62 %) případech měly externí, zatímco 1 (0,38 %) měl vnitřní formu oční myiázy.

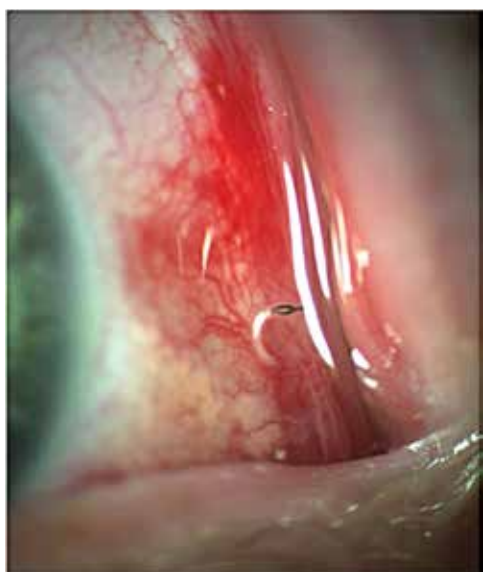Střečci-dospělci *Oestrus ovis* jsou zavalité mouchy trochu podobné štíhlejšímu čmelákům velikosti 10–15 mm. Samičky nekladou vajíčka, nýbrž již živé larvy. Všechna stádia larev mají ústní háčky a navíc na zadních člancích mají trny, které slouží k pevné fixaci na sliznici a brání jejich vyfrkání hostitelem. Oplozené samičky nalétávají na ovce či jinou zvěř (koza, muflon, kamzík, jelen, srnec) za teplých slunných dnů od května do července. Samičky se přiblíží k nozdrám hostitele a za letu vystřikují kladélkem shluky larev (30–40 larev) v kapce do

nozder nebo do okolí. Larvy I. instaru (instary - jednotlivé fáze mezi svlékáními se starého tělesného pokryvu za účelem umožnění dalšího růstu živočicha) velikosti 1–2 mm (Obrázek 1) ihned pomocí háčků a trnů migrují do nosních dutin hostitele, kde se usazují a přečkávají zimu. Dále se u svých hostitelů koncem zimy a začátkem jara postupně přeměňují na larvy II. a III. instaru a zvětšují svou velikost. Larvy se mohou dostat do vedlejších nosních dutin, hltanu a hlavových dutin a poškodit i mozkové obaly. Larvy se živí hlenem, který je produkován podrážděnou sliznicí. Na jaře jsou zralé larvy III. instaru vyfrkovány a vykašlány ven, kde se ihned kuklí. Po 1 až 2 měsících se líhnou dospělé mouchy.

Ophthalmomyiasis je zamoření savčích očí nebo periorbitální tkáně larvami nebo červy některých much, nejčastěji střečkem ovčím. V lokalitách výskytu bývají infikováni pastevci ovcí, ale humánní oční onemocnění mimo hojný výskyt střečků je vzácné. Na základě místa zamoření klasifikujeme 3 formy ophthalmomyiázy. 1. vnější ophthalmomyiáza: kolonizace víček, slzných cest, spojivky



Obrázek 1. Larva *Oestrus ovis* v zevním koutku levého oka



Obrázek 2. Velmi rychle se pohybující živí jedinci se dají obtížně fotošterbinou zachytit

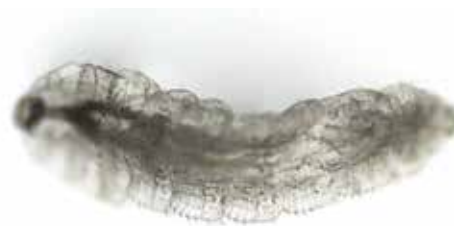a rohovky. Nejčastěji se projevuje jako akutní katarální konjunktivitida s nespecifickými příznaky pocitu cizího tělesa, slzení, fotofobie, erytém a event. periokulární edém. Projevy jsou obvykle krátkodobé a samolimitující, protože larvy se nemohou dále vyvíjet a umírají do 10 dnů. 2. vnitřní ophthalmomyiáza, kdy larvy pronikají do oční bulvy, jsou patrné v komorové vodě, v duhovkovém, sklivcovém nebo subretinálním prostoru, vzácně může způsobit zrak ohrožující endoftalmitidu a optickou atrofii. 3. orbitální ophthalmomyiáza: larvy pronikají do orbity a postihují adnexa a zrakový nerv [3]. Larvy *Oestrus ovis* však nejsou schopny vylučovat proteolytické enzymy, proto jsou většinou omezeny na vnější povrch oka [4]. V literatuře jsou uváděny vzácné případy komplikací jako jsou: podspojivkové krvácení (Obrázek 2), vřed rohovky, zhoršený zrak, intraokulární invaze s endoftalmitidou, iridocyklitida a dokonce slepota [5].

KAZUISTIKA

Popisujeme případ očního onemocnění u muže středního věku z Čech, jenž trávil letní dovolenou sedm týdnů před vyšetřením na severu Řecka. V pozdních večerních hodinách v posledním srpnovém týdnu roku 2019 navštívil pacient oční pohotovostní službu. Údajně mu do levého oka vletly piliny, oko slzelo a bolelo. Kromě drobné eroze epitelu rohovky a lehce překrvené spojivky se zvláště ve vnitřním koutku a při podrobnějším vyšetření po celém povrchu bulbární spojivky i ve fornixech rychle pohybovalo v slzném filmu vlnivým pohybem přes dvacet podlouhlých 1,5–2 mm velikých světlých mikroorganismů s tmavým rostrálním koncem (oči a orgány)



Obrázek 3. Uložený jedinec larvy *Oestrus ovis* ve Formolu focený na šterbinové lampě



Obrázek 4. Larva *Oestrus ovis* (zvětšení 100x, Nikon Eclipse)

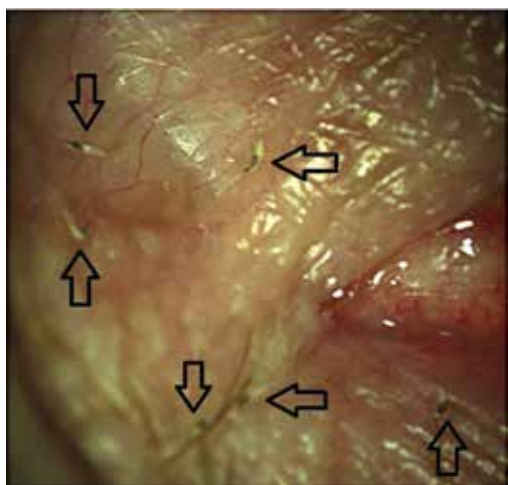
a do špičky protaženým bělavě-transparentním koncem kaudálním. Postupně byly všechny larvičky v instalační anestesii na štěrbinové lampě z povrchu oka sejmuty, fixovány ve formaldehydu (Obrázek 3) a následující den vyšetřeny a mikroskopicky zdokumentovány (Obrázek 4). Pod spojivkou jsme žádné parazity nenašli, jak to uvádí některé práce [6]. Pacient sám byl dále již bezpříznakový a po zhojení drobných postraumatických erozí epitelu rohovky již nevyžadoval další péči. Nosní příznaky negoval. I s odstupem půl roku je zcela bez obtíží.

DISKUSE

S myiasou se v našich klimatických podmínkách pravděpodobně můžeme setkat u cestovatelů do jižních krajů po návratu z oblastí s velkým počtem ovcí a tím i střečků. V zemích non-endemických může představovat diagnostickou výzvu pro lékaře neseznámeného s tímto zamořením, obzvláště pokud jsou postiženy jiné orgány než kůže [7]. Napadení člověka střečkem je udáváno v případě nárazu plodné samice do pacientova oka a jeho okolí. Bývá to hlášeno pastýři ovcí a na venkově ve Středomoří, tropických a subtropických zemích [8].



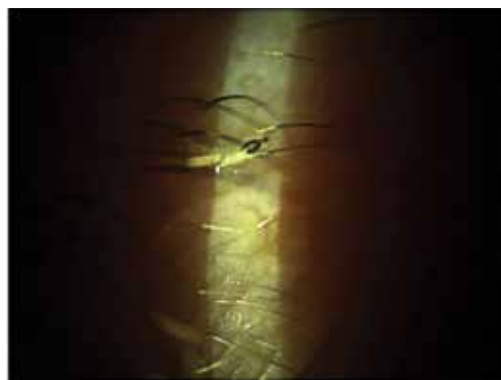Obrázek 5. Detail pravého rostrálního háčku larvy *Oestrus ovis* při pohledu z ventrální strany (200x zvětšení)



Obrázek 6. Šest jedinců larev *Oestrus ovis* v zevním koutku oka

Myiasis patří mezi pět nejčastěji hlášených dermatologických onemocnění v cestovní medicíně a oftalmomyiasis představuje přibližně 5 % všech případů myiasis [7]. *Oestrus ovis* je hlavním původcem myiázy dutin. Může způsobit komplikace, jako jsou alergické reakce a zvláště pro tkáň invazivní velmi zřídka oftalmomyiasis interna. Proto je nezbytné úplné odstranění všech larev k zabránění vážných očních následků (ztráty zraku, endoftalmitidy, meningitidy) [9]. Je nutné pečlivé vyšetření na štěrbinové lampě k zabránění chybné diagnózy bakteriálního zánětu spojivek místo oftalmomyiasis externa [10]. Také je potřebné zjistit, zda-li se larvy nedostaly pod spojivku. Subkonjunktivální parazity je třeba následně extrahovat pod operačním mikroskopem. Dále je doporučováno pátrat po larvách penetrujících skléru nebo prostupujících do orbity [6]. Primární léčba zevní oftalmomyiázy je chirurgická extrakce larev v lokální anestetii použitím navlhčené štětičky nebo pinzety. Samotný výplach oka fyziologickým roztokem není dostatečný vzhledem k pevnému uchopení slizniční tkáňe larválními háčky. V literatuře byla navržena oční paralytika, která zamezují hlubokému vnoření larev do očních tkání a usnadňují jejich pozdější odstranění. Účinné jsou 4% až 5% roztoky kokainu, lidokainu nebo 1% až 4% roztoky pilokarpinu. Avšak jak již bylo zmíněno výše, i přes paralýzu se larvy mohou držet na tkáních svými háčky (Obrázek 5). Oftalmické masti Neomycin, Bacitracin a Polymyxin B se úspěšně používaly k pravděpodobnému udušení larev (Obrázky 6 a 7). Kromě chirurgické extrakce je doporučována orální třídenní terapie mebendazolem či jiným dostupným širokospektrálním antihelmintikem ze skupiny benzimidazolů. Profylakticky mohou být lokálně podávány kortikoidy a antibiotika [11].

Při rutinním vyšetření na štěrbinové lampě vykazuje *Oestrus ovis* negativní fototaxi, malé a průsvitné larvy se pohybují dosti rychle pryč od jasného světla, což může při jejich přehlédnutí vést k nesprávné diagnóze stavu. Morfologické vlastnosti larvy *Oestrus ovis* jsou poměrně typické (Obrázky 8 a 9), ale mohou se lišit a je doporučováno molekulární ověřovací testování [12]. To však bylo jen zřídka aplikováno v humánní medicíně [13]. Z hlediska veřejného zdraví, je také důležité vzhledem k rychlé diagnostice humánních a veterinárních případů myiasis



Obrázek 7. Jedinec larvy *Oestrus ovis* na víčkovém okraji



Obrázek 8. Larva *Oestrus ovis* z boku (zvětšení 100x) - dobře patrné oči a jeden háček



Obrázek 9. Larva *Oestrus ovis* z ventrálního pohledu (zvětšení 100x) s detailem vnitřních orgánů

mimo endemické oblasti, aby se zabránilo rozvoji mouchy v nových regionech, kde se dříve nevyskytovaly [7].

Pokud jde o vrtohlavost ovcí a střečkovitost skotu a koní, tak lze považovat tyto projevy endoparazitózy (onemocnění způsobené parazity napadající/postihující vnitřní orgány) způsobené larvami různých druhů střečků u nás za opravdu málo časté. Spíš jen v učebnicích a v kabinetech škol lze spatřit obrázky či preparáty s larvami střečků v mozku postiženého zvířete, pod kůží nebo usazené v žaludku. Střečkovitostí může u nás trpět

i spárkatá zvěř lesní (větší nekožešinová srsnatá zvěř), tj. srnci a jeleni. Nevyzpytatelné projevy střečkovitého srnce popsal spisovatel Jan Vrba; srnec byl znám v honitbě tím, že „tančil“ krok vpřed, dva kroky vzad. Až po jeho odlovení se zjistilo, že měl v mozku larvy střečků [14]. Proto dnes myslivci dávají do korytek u krmelců srncí a jelení zvěři odčervovací přípravky. Člověka střečci neohrožují ani přímo, ani nepřímo. To znamená, že nekladou lidem vajíčka pod kůži či do nosu, ani nehrozí nebezpečí z případného požití střeččí larvy z masa. Pokud se tedy o střečkovitost či vrtohlavost u lidí hovoří, je to zpravidla kvůli nevyzpytatelnému chování některých osob, čili jen v přeneseném slova smyslu.

Způsob vniknutí larev do oka našeho pacienta jsme nedopátrali. Vzhledem k vysokému počtu larev v jediném oku (téměř celé jedné snůšky) bychom nepředpokládali náhodné zanesení ze znečištěných rukou, jak to udávala německá pacientka, jenž se právě vrátila z horolezeckého výletu na řecký ostrov Kalymnos, kde se opakovaně dotýkala ovcí [15]. Předpokládáme náhodný náraz a uvolnění larev nebo špatný výběr hostitele samicou střečka a záměnu lesknoucího se oka místo vlhkého čenichu ovce, či jiných anatomických vzdáleností nosu od oka u ovce a člověka. Překvapující je také latence sedmi týdnů bez subjektivních obtíží od pobytu v endemické oblasti po náhodné zastižení parazitů následované drobným úrazem stejného oka. Dlouhé přežití větší skupiny larev si vysvětlujeme vydatnějším drážděním sliznice způsobené jejich „rejdním“. Hojně vznikající hlen ve spojivkovém vaku by mohl být zdrojem bohaté obživy přežívajících larev.

ZÁVĚR

Ophthalmomyiasis externa by měla být považována za možnou infekci při cestování do jižních endemických oblastí (Turecko, Řecko, Španělsko, Portugalsko) po návratu s akutním bezpříčinným nástupem jednostranného pocitu cizího tělesa v oku či s jednostrannou hlenovitou konjunktivitidou. Zvýšené povědomí o tomto stavu mezi očními lékaři a klinickými mikrobiology je klíčem k včasné diagnóze a efektivnímu klinickému řešení. Globální oteplování může předurčit budoucí nárůst prevalence *Oestrus ovis* u lidí, což zdůrazňuje potřebu povinného hlášení a sledování nemocí.

LITERATURA

1. Wikipedia. *Oestrus ovis*. [internet]. Available from: https://en.wikipedia.org/wiki/Oestrus_ovis.
2. Pupić-Bakrač A, Pupić-Bakrač J, Škara Kolega M, Beck R. Human ophthalmomyiasis caused by *Oestrus ovis*-first report from Croatia and review on cases from Mediterranean countries. *Parasitol Res*. 2020 Mar;119(3):783–793.
3. Sharma K: Ophthalmomyiasis externa. A case report from Alkharj, Saudi Arabia. *Saudi J Ophthalmol*. 2018 Jul-Sep;32(3):250-252. Epub 2017 Nov 24.
4. Odat TA, Gandhi JS, Ziahosseini K. A case of ophthalmomyiasis externa from Jordan in the Middle East. *Br J Ophthalmol*. 2007;91. Video report. [Google Scholar].
5. Pal N, Majhi B. Unilateral conjunctivitis of unique etiology: A case report from Eastern India. *J Nat Sci Biol Med*. 2016 Jan-Jun;7(1):104–6.
6. Pather S, Botha LM, Hale MJ, Jena-Stuart S. Ophthalmomyiasis Externa: Case Report of the Clinicopathologic Features. *Int J Ophthalmic Pathol*. 2013 Feb 18;2(2). doi: 10.4172/2324-8599.1000106.
7. Francesconi F, Lupi O. Myiasis. *Clin Microbiol Rev*. 2012;25:79–105.
8. Panadero-Fontán R, Otranto D. Arthropods affecting the human eye. *Vet Parasitol*. 2015;208:84–93.
9. Dunbar J, Cooper B, Hodgetts T, et al. An outbreak of human external ophthalmomyiasis due to *Oestrus ovis* in southern Afghanistan. *Clin Infect Dis*. 2008;46:e124–6.

10. Akdemir MO, Ozen S. External ophthalmomyiasis caused by *Oestrus ovis* misdiagnosed as bacterial conjunctivitis. *Trop Doct.* 2013;43:120–3.
11. D'Assumpcao C, Bugas A, Heidari A, Sofinski S, McPheeters RA. A Case and Review of Ophthalmomyiasis Caused by *Oestrus ovis* in the Central Valley of California, United States. *J Investig Med High Impact Case Rep.* 2019 Jan-Dec;7: 2324709619835852. doi: 10.1177/2324709619835852.
12. Otranto D, Traversa D, Giangaspero A. Myiasis caused by Oestridae: serological and molecular diagnosis. *Parassitologia.* 2004;46:169–72.
13. Rukke BA, Cholidis S, Johnsen A, Ottesen P. Confirming *Hypoderma tarandi* (Diptera: Oestridae) human ophthalmomyiasis by larval DNA barcoding. *Acta Parasitol.* 2014;59:301–4.
14. Vrba J. Srnčí milování a jiné obrázky z chodské přírody. Praha (Czechoslovakia): Nakladatelství Odeon; 1968;346s.
15. Fries FN, Pattmöller M, Seitz B et al. Ophthalmomyiasis externa due to *Oestrus ovis* in a traveller returning from Greece. *Travel Medicine and Infectious Disease* 23. 2018;101–102.



Česká oftalmologická společnost ČLS JEP
Oční klinika LF UP a FN Olomouc



FAKULTNÍ NEMOCNICE
OLOMOUC

XXVIII. VÝROČNÍ SJEZD ČESKÉ OFTALMOLOGICKÉ SPOLEČNOSTI ČLS JEP 17. – 19. září 2020, Olomouc

Vážené dámy a pánové, milé kolegyně a kolegové,

je nám ctí pozvat vás na XXVIII. výroční sjezd České oftalmologické společnosti, který se pořádá ve dnech 17. - 19. září 2020 pod záštitou České oftalmologické společnosti Oční kliniky Lékařské fakulty Univerzity Palackého v Olomouci. Chystáme pro Vás bohatý odborný program, jehož hlavními tématy budou onkologická onemocnění oka a orbity, okuloplastická chirurgie a také prezentace špičkových výkonů očních chirurgů v bloku „To nejlepší z videofestivalů“.



Nebudou ale chybět i veškeré další subspecializace oftalmologie. V jednotlivých blocích budeme klást důraz na diskuze a sdílení zkušeností. Sjezd se po čtyřech letech vrací do hotelu Clarion Congress Hotel, který poskytuje ve velmi moderních prostorách důstojné prostředí pro tuto prestižní akci. Výhodou pro účastníky sjezdu je i skutečnost, že se hotel nachází v bezprostřední blízkosti hlavního vlakového nádraží. Srdečně zveme i všechny zdravotní sestry a nezdravotnické pracovníky, kteří se podělí o své odborné zkušenosti v Regionálním centru Olomouc vzdáleném od Clarion Congress Hotelu pouhých pár kroků. K neformálním diskuzím a přátelským setkáním přispěje společenský program, který chystáme s typickou hanáckou pohostinností. Podzimní Olomouc vás naláká k procházkám ve vyhlášených parcích a kolem barokních i novodobých kašen, kterými je město vyhlášené. Určitě se zastavte i u sloupu Nejsvětější Trojice, který byl v roce 2000 zařazen na seznam světového kulturního dědictví UNESCO. Užijte si sjezd s námi.

Za organizační tým

MUDr. Klára Marešová, Ph.D., FEBO
prezidentka sjezdu

SEKRETARIÁT SJEZDU, INFORMACE

BOS. org s.r.o.
Kekulova 615/38
400 01 Ústí nad Labem

Bc. Nikol Denková
Tel.: +420 475 215 007
E-mail: denkova@bos-congress.cz

Jeanette Lacinová
Tel.: +420 475 214 226
E-mail: lacinova@bos-congress.cz

Aktuální informace, přihlášky on-line na internetových stránkách sjezdu www.oft2020.cz

bos.org