

# PRIMÁRNÝ INTRABULBÁRNÝ NEUROFIBRÓM

Furdová A.<sup>1</sup>, Babál P.<sup>2</sup>

<sup>1</sup>Klinika oftalmológie, Lekárska fakulta Univerzity Komenského a Univerzitná nemocnica, Nemocnica Ružinov, Bratislava

<sup>2</sup>Ústav patologickej anatómie, Lekárska fakulta Univerzity Komenského, Bratislava

## Čestné prehlásenie

Autori práce týmto prehlasujú, že vznik aj téma odborného článku a jeho zverejnenie nie je v rozpore záujmov, nie je podporené žiadnou farmaceutickou firmou a nebola zadaná inému časopisu ani inde vytlačená, s výnimkou kongresových abstraktov a doporučených postupov.

Do redakcie doručeno dne: 14. 1. 2020

Do tisku prijato dne: 10. 3. 2020



prof. MUDr. Alena Furdová,  
Ph.D., MPH, FEBO  
Klinika oftalmológie LFUK a UNB,  
nemocnica Ružinov  
Ružinovská 6  
826 06 Bratislava  
afrf@mail.t-com.sk;  
alikaufurdova@gmail.com

## SÚHRN

**Ciel:** Enukleácia očnej gule pre inú príčinu, ako je malígny tumor, je dnes veľmi zriedkavá. Solitárny neurofibróom vyskytujúci sa intrabulbárne bez iných známkov neurofibromatózy je zriedkavý benígny nádor a doteraz bolo publikovaných len málo prípadov.

**Materiál a metodika:** V 10 ročnom intervale od 1.1. 2007 do 31.12. 2016 sme analyzovali enukleácie očnej gule z inej, ako malígnej príčiny.

**Výsledky:** Z celkového počtu 49 enukleovaných slepých očí, u každého pacienta bola zraková ostrosť bez svetlocitu, bolo 34 (69,4 %) indikovaných na enukleáciu z dôvodu komplikácií po predchádzajúcich operáciách po úraze, u 14 pacientov (28,6 %) bol dôvodom sekundárny glaukóm a iné komplikácie po predchádzajúcich vnútroočných operáciách a u jedného pacienta (2 %) bol po enukleácii verifikovaný primárny izolovaný vnútroočný neurofibróom.

**Kazuistika:** Pacient s izolovaným intrabulbárnym neurofibróomom bol od detstva sledovaný pre vnútroočnú léziu a až v dospelom veku histologicky verifikovaný. V čase enukleácie bol 25-ročný, od detstva škulil a od svojich 13 rokov bol sledovaný pre hamartóm v pravom oku. Pre progresiu nálezu ložiska intrabulbárne, stratu zrakovej ostrosti (funkčný stav – oko bolo bez svetlocitu) a sekundárny glaukóm sa v dospelom veku pravá očná guľa enukleovala a podrobila sa histopatologickému vyšetreniu, ktoré odhalilo intraokulárny neurofibróom bez prítomnosti neurofibromatózy.

**Záver:** Každú enukleovanú očnú guľu treba podrobiť dôkladnému histopatologickému vyšetreniu. Izolovaný vnútroočný neurofibróom sa môže vyskytovať ako izolovaná orbitálna alebo intrabulbárna masa bez systémových znakov.

**Kľúčové slová:** enukleácia, očná guľa, neurofibromatóza, solitárny neurofibróom intrabulbárny

## SUMMARY PRIMARY INTRABULBAR NEUROFIBROMA

**Purpose:** Eye globe enucleation due to other than a malignant tumor is very rare today. Solitary intraocular neurofibroma without other signs of neurofibromatosis is a rare benign tumor and few cases have been reported to date.

**Material and Methods:** In 10 year interval from Jan 1 2007 to Dec 31 2016 we analyzed non-malignant eye globe enucleations.

**Results:** Of the 49 enucleated blind eyes, each patient had visual acuity with no light perception, 34 (69.4%) were indicated for enucleation due to complications following previous postoperative surgery after trauma, 14 patients (28.6%) were due to secondary glaucoma and other complications following previous intraocular surgery, and in one patient (2%) the primary isolated intraocular neurofibroma was verified after enucleation.

**Case Report:** A patient with isolated intrabulbar neurofibroma has been monitored since childhood for intraocular lesion and histologically verified at adult age. At the time of enucleation, he was 25 years old, squint since childhood and was observed for hamartoma in his right eye since he was 13 years old. Due to the progression of intrabulbar lesion, loss of visual acuity (functional state - no light perception) and secondary glaucoma, the right eye globe was enucleated at adult age and histopathological examination confirmed intraocular neurofibroma in the absence of neurofibromatosis.

**Conclusion:** Every enucleated eye globe should be subjected to a thorough histopathological examination. Isolated intraocular neurofibromas can occur as isolated orbital or intrabulbar masses without systemic features.

**Key words:** enucleation, eye globe, neurofibromatosis, solitary intrabulbar neurofibroma

Čes. a slov. Oftal., 76, 2020, No.2, p. 62–67

## ÚVOD

Už v r. 1937 popísal Stough neurofibróm ako veľmi zriedkavý prípad vnútroočného nádoru [21]. Neurofibróm je benígny nádor pochádzajúci z Schwannových buniek periférneho nervového systému. Zvyčajne sa spája s neurofibromatózou typu I (NF 1), s multisystémovou autozomálnou dominantnou poruchou, pri ktorej nervové tkanivo vytvára mnohopočetné benígne nádory, ktoré môžu spôsobiť stlačenie nervov a iné tkanivá a spôsobiť vážne poškodenie z mechanického útlaku [9]. Ochorenie postihuje Schwannove bunky, ale aj melanocyty a endoneurálne fibroblasty. Postihnuté bunky vykazujú biielelickú inaktiváciu génu NF1 pri 17q chromozóme, ktorý kóduje proteínový neurofibromín [15].

V oblasti hlavy a krku [11,16,20] ale aj inde na tele sú neurofibrómy relatívne často popisované [12–14].

Okrem výskytu v spojení s neurofibromatózou sa môžu vyskytnúť aj izolované neurofibrómy. Izolovaného intraokulárny neurofibróm alebo intraorbitálny neurofibróm je veľmi zriedkavý. Vzhľadom na klinické charakteristiky je často diferenciálne diagnosticky zamenený za iné benígne, ale aj malígne vnútroočné nádory [3,10]. Diagnostika vnútroočných lézií pomocou ultrazvuku býva často nejednoznačná [6,7].

Neurofibromatóza typu 2 (NF 2) môže byť diagnostikovaná DNA testom získaným zo vzorky krvi, ale tento test správne identifikuje mutáciu len v dvoch tretinách prípadov a zriedkavo sa môžu objaviť neurofibrómy aj neskôr po predchádzajúcich negatívnych výsledkoch. Pacienti s príznakmi NF2 sa odosielajú na vyšetrenie magnetickou rezonanciou (MRI), ktoré môže potvrdiť alebo vylúčiť iné

benígne nádory napríklad v oblasti miechy, mozgu. U pacientov s NF 1 vyšetrenie, MRI nie je rutinne vykonávané, ak sú asymptomatickí [8].

Čo sa týka genetiky, deti pacientov s NF2 majú 50 % šancu, že sa u nich vyvinie toto ochorenie [4].

## Materiál a metodika

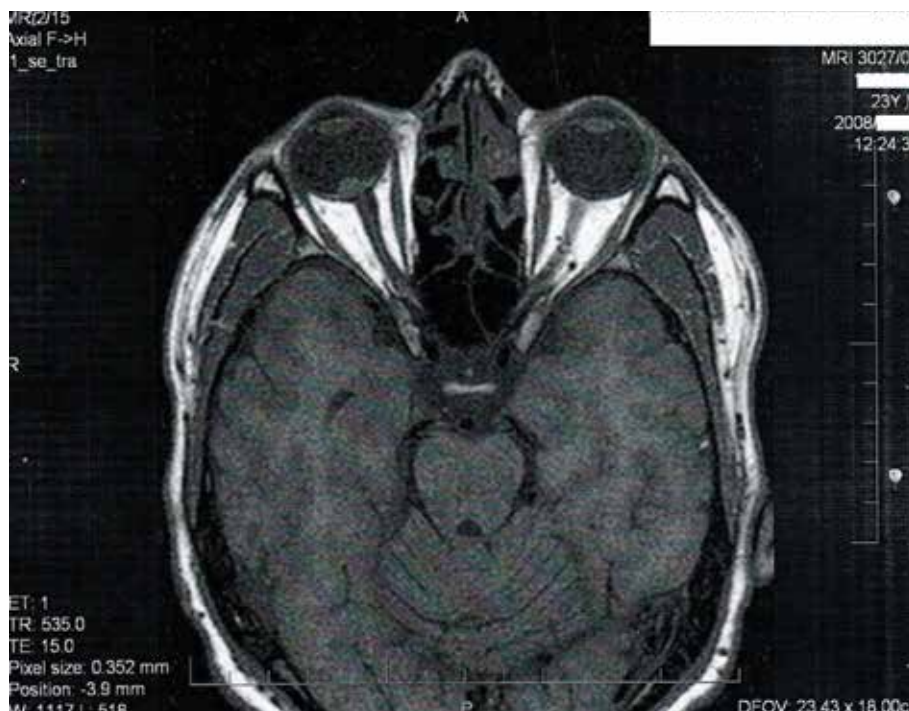
V 10 ročnom intervale od 1.1. 2007 do 31.12. 2016 sme analyzovali enukleácie očnej gule z inej, ako malígnej príčiny.

## Výsledky

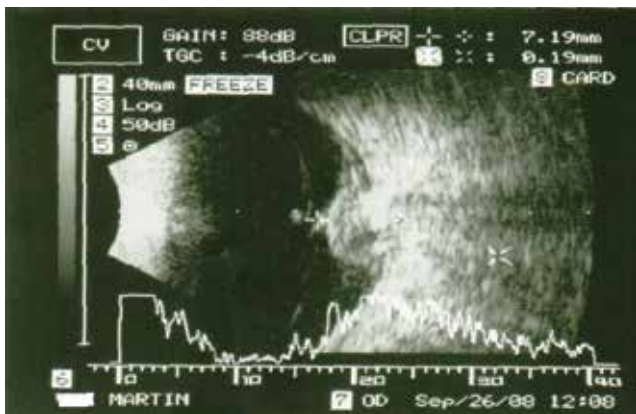z celkového počtu 49 pacientov bol vekový priemer 22 do 90 rokov (medián 58 rokov). V skupine 49 enukleovaných bulbov u každého pacienta bola zrková ostrosť bez svetlocitu, z toho bolo 34 (69,4%) indikovaných na enukleáciu z dôvodu komplikácií po predchádzajúcich operáciách po úraze, u 14 (28,6 %) pacientov bol dôvodom sekundárny glaukóm a iné komplikácie po predchádzajúcich vnútroočných operáciách a u jedného pacienta (2 %) bol po enukleácii verifikovaný primárny izolovaný vnútroočný neurofibróm.

## Kazuistika pacienta s izolovaným primárnym neurofibrómom

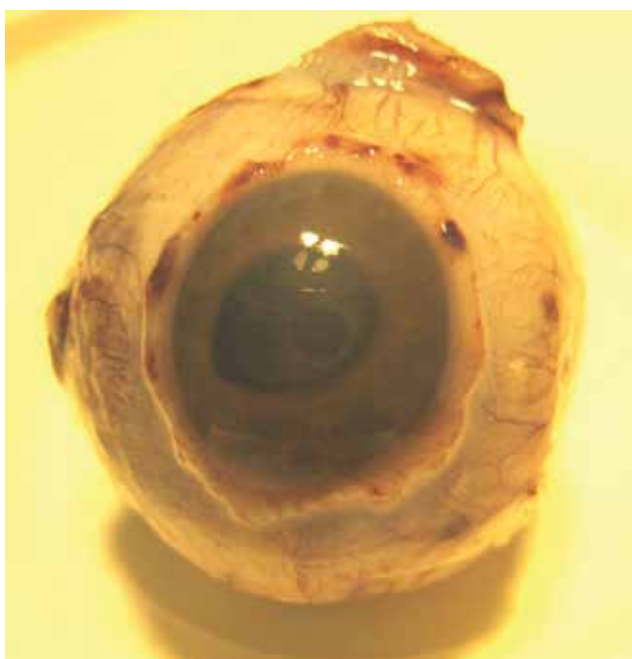
V r. 2007 vyšetrený na Klinike oftalmológie LF UK a UNB v Bratislave mladý muž, ktorý je od 13 rokov sledovaný pre hamartóm peripapilárne. Podľa dokumentácie funkcie oboch očí bez zmien od adolescentného veku, poloha očnej gule v divergentnom postavení podľa údajov matky sa nemení celé detstvo. Vyšetrenie v r. 2007 potvrdilo zrkovú ostrosť vpravo 6/24, nekoriguje, vľavo 6/6,



Obrázok 1. MRI obraz nádorového ložiska v blízkosti nad terčom zrakového nervu v r. 2008



Obrázok 2. Ultrazvukový obraz nádorového ložiska nad terčom zrakového nervu v r. 2008



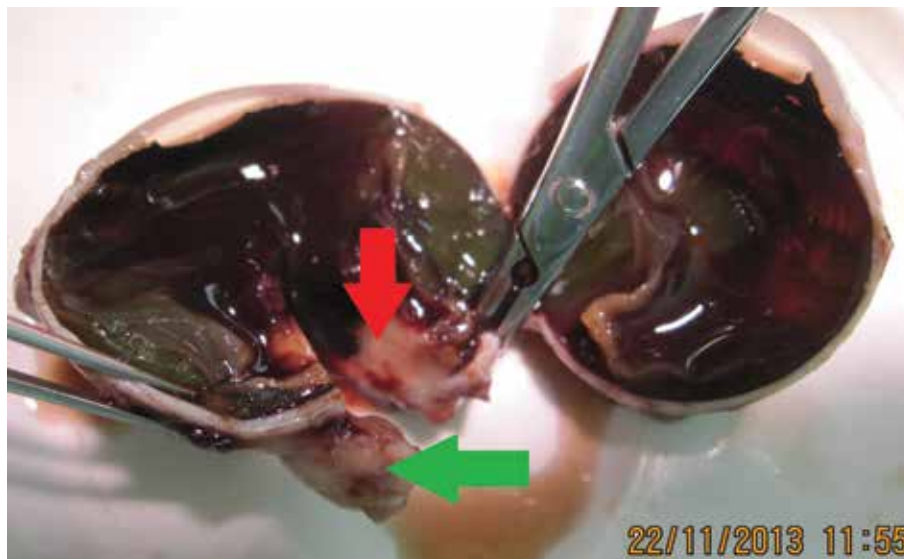
Obrázok 3. Enukleovaná očná guľa v r. 2013



Obrázok 4. Očná guľa po enukleácii - šošovka skalená, sekundárna amócia

vnútroočný tlak bol v norme. O rok neskôr nález v sklovci bez zmien, ložisko peripapilárne bez krvácaní, výška elevácie podľa ultrazvukového vyšetrenia (UZV) do 6,6 mm, odoslaný na magnetickú rezonanciu (MRI), podľa výsledku ložisko veľkostne aj tvarovo stabilizované, bez progresie (Obrázok 1, 2). Ďalšia kontrola v r. 2010, podľa MRI vyšetrenia sa veľkosť ložiska zväčšila o 0,5 mm, priemer lézie sa nemení, ložisko neprerastá cez sklérú, bez krvácania. Podľa optickej koherentnej tomografie (OCT) sa edém makuly zväčšil, oblasť makuly je sekundárne nadvihnutá. Centrálna ostrosť zraku poklesla na pohyb ruky pred okom. V r. 2012 podľa MRI mierna lokálna progresia intrabulbárneho tumoru v pravej očnej guľi. V r. 2013 náhle zhoršenie stavu, ošetrovaný na pohotovosti pre „červené oko“ a bolesti. Po lokálnej antiglaukomatóznej liečbe subjektívne bolesti ustúpili, pretrvávajú zvýšenie vnútroočného tlaku nad 30 Torr. Objektívne je očná guľa v divergentnom postavení, zmiešaná injekcia, prítomná neovaskularizácia dúhovky, šošovka jadro je opákné a sklovcová dutina prekrvácaná. Podľa UZV vyšetrenia ložisko mierne zvýšená elevácia o 0,5 mm, krvácanie v dutine sklovca. Odoslaný na kontrolné MRI vyšetrenie a zvažujeme histologizáciu ložiska. V r. 2014 vzhľadom na funkčný stav oka – sporný svetlocit, a lokálny nález – pod terčom zrakového nervu po prejasnení sklovcového priestoru v oboch kvadrantoch ložisko šedobelavej farby s prominenciou a zasahovaním až do oblasti makuly, nazálne sekundárna amócia, na povrchu ložiska sekundárna amócia, balotuje, čira subretinálna tekutina, na okrajoch exsudáty, minimálne stopy po laserkoagulácii. Napriek lokálnej aj celkovej liečbe sekundárneho glaukómu pretrvávajú bolesti a indikovaná bola enukleácia.

Histopatologické vyšetrenie - mikroskopický nález: tkanivo očnej guľe, v blízkosti odstupe optického nervu na stenú nasadá hrčovitý útvar tvorený neopúzdreným, ale dobre ohraničeným ložiskom pomerne polymorfných polygonálnych až vretenovitých buniek bez mitotickej aktivity, s nepočnými drobnými ložiskami staršieho aj čerstvého krvácania a ložiskami osifikácie, na jednom okraji skupinka väčších ciev. Nádorové bunky vykazujú výraznú pozitívitu



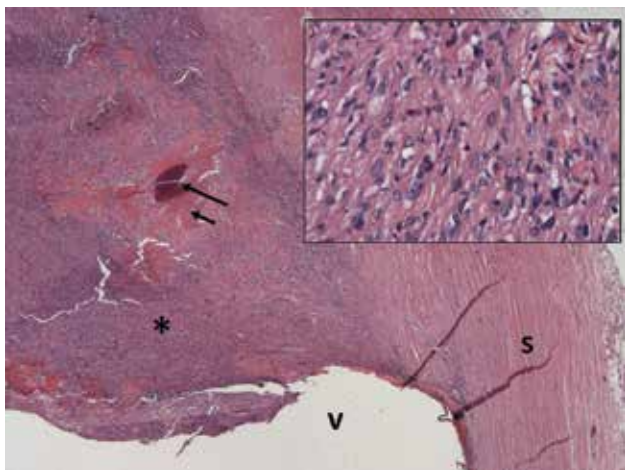
Obrázok 5. Očná guľa po enukleácii - červenou šípkou označené nádorové ložisko a zelenou terč zrakového nervu



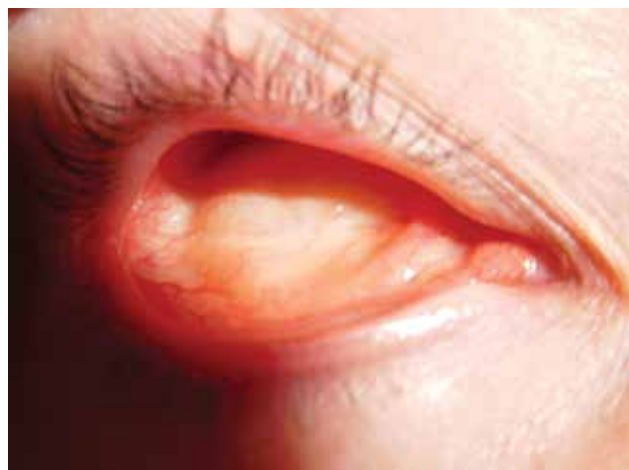Obrázok 6. Očná guľa po enukleácii - detail nádorového ložiska a sekundárnej amócie



Obrázok 7. Očná guľa po enukleácii - šípkou označené nádorové ložisko



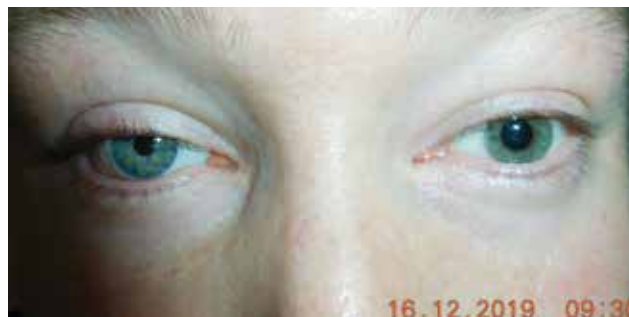Obrázok 8. Neurofibróm rastúci vo vnútri očnej gule (\*) zložený z pretiahnutých buniek s jemne vákuovou cytoplazmou a vezikulovanými jadrami (inzercia), fokálne s tvorbou osteoidu a osifikácie (krátka a dlhá šípka); sclera (s), vitreus (v). Hematoxylín a eozín - 25x, detail - 200x



Obrázok 10. Klinický nález, stav po enukleácii - spojovkový vak bez recidívy v r. 2019



Obrázok 9. Neurofibróm rastúci vo vnútri očnej gule s intenzívnou neurónovo špecifickou enolázou (NSE), vimentínom a miernou expresiou proteínu S100. Hematoxylín a eozín - 100x



Obrázok 11. Makrofoto - pacient s aplikáciou individuálnej protézy vpravo v r. 2019

na vimentín a NSE, slabšiu na S100, ojedinele bunky sú negatívne na GFAP, CD34, pozitívne len v cievach, proliferáčnaya aktivita je veľmi nízka, skoro nulová, ide o neurofibróm. (Obrázok 3, 4, 5, 6, 7, 8, 9)

Po 5 rokoch sledovania od histologizácie nádoru nosí mladý muž individuálnu protézu vpravo, v r. 2019 je stále bez známok iného neurofibrómového ložiska. Celkovým, kožným, genetickým aj neurologickým vyšetrením bola vylúčená NF 1 aj NF 2. (Obrázok 10, 11)

## DISKUSIA

Neurofibrómy sú benígne nádory nervov charakterizované proliferáciou nervových buniek a Schwannových buniek spolu s intervenujúcimi vláknitými zložkami. Najčastejšie sú spojené s neurofibromatózou I spolu s ďalšími systémovými nálezmi. Pacienti s NF I sa zvyčajne diagnostikujú už v ranom detstve. Neurofibrómy sú odolné voči rádioterapii a infiltrujúce typy sa ťažko chirurgicky odstraňujú. Neurofibrómy v oblasti

orbity sú častejšie [2], ale izolované prípady intraokulárneho výskytu sú zriedkavé.

Presný výskyt izolovaných neurofibrómov, najmä tých, ktoré majú vnútroočný pôvod, je ťažké získať; jeho výskyt je však pomerne zriedkavý.

Podľa štúdie Rose a kol. (1991) nebol evidovaný žiaden prípad izolovaného intraokulárneho neurofibrómu. Bolo publikovaných veľmi málo prípadov izolovaných orbitálnych neurofibrómov. Štúdia odhalila 93% výskyt benígneho neurilemómu alebo neurofibrómu medzi nádormi pošvy periférnych nervov [18]. Pozitívna rodinná anamnéza systémovej neurofibromatózy sa popisuje u jednej štvrtiny pacientov so solitárnym neurofibrómom. V súbore pacientov s orbitálnymi nádormi boli evidované iba tri prípady solitárnej neurofibrómy, vyskytujúce sa u osôb stredného veku ako pomaly rastúca masa horného kvadrantu [17]. Alkatan HM (2007) hlásil prípad izolovaného neurofibrómu orbity u 25-ročného muža [1]. Shields a kol. (1990) opísali prípad, keď pacient nemal žiadne prejavy neurofibromatózy s tromi samostatnými pravými orbitálnymi léziami [19].

V kazuistike Chawla a kol. (2013), kde popisujú izolovaný intraokulárny neurofibróm, bolo ťažké určiť, z ktorej štruktúry, či zrakového nervu, vzišiel primárne neurofibróm, a či ťíza očnej gule predchádzala vývoju neurofibrómu a bola od neho nezávislá, alebo nie [5].

U nášho pacienta sme ložisko zaznamenali iba intrabulbárne v okolí terča zrakového nervu.

## ZÁVER

Enukleácia očnej gule pre benígny nádor je zriedkavá. Každú enukleovanú očnú guľu treba podrobiť dôkladnému histopatologickému vyšetreniu. Izolovaný vnútroočný neurofibróm sa môže zriedkavo vyskytovať ako izolovaná orbitálna alebo intrabulbárna masa bez systémových znakov.

## LITERATURA

1. **Alkatan, HM.:** Solitary neurofibroma in the absence of neurofibromatosis. *Can J Ophthalmol*, 42 (4);2007:628–9.
2. **Alshomar, KM., Alkatan, HM., Alsuhaibani, AH.:** Bilateral orbital isolated (solitary) neurofibroma in the absence of neurofibromatosis - A case report. *Saudi J Ophthalmol*, 32 (1);2018:83–5.
3. **Baráková, D., Krásný, J., Kuchynka, P. et al.:** Nádory oka. Praha, Grada Publishing, 2002,152 p.
4. **Castellanos, E., Plana, A., Carrato, C. et al.:** Early Genetic Diagnosis of Neurofibromatosis Type 2 From Skin Plaque Plexiform Schwannomas in Childhood. *JAMA Dermatol*, 154 (3);2018:341–6.
5. **Chawla, U., Khurana, AK., Anand, N. et al.:** A rare case of a solitary intraocular neurofibroma. *Nepal J Ophthalmol*, 5 (2);2013:262–4.
6. **Čmelo, J.:** 3D – trojrozmerná ultrazvuková diagnostika oka a očínice [3D ultrasonography diagnostics of the eye and orbit]. *Cesk Slov Oftalmol*, 64 (5);2008:188–192.
7. **Damato, B.:** Recent Developments in Ocular Oncology. In Grzybowski, A. (Ed), *Current Concepts in Ophthalmology*. Springer International Publishing, 2020, p. 275–93.
8. **DiMario, FJ., Ramsby, G.:** Magnetic resonance imaging lesion analysis in neurofibromatosis type 1. *Arch Neurol*, 55 (4);1998:500–5.
9. **Ehara, Y., Koga, M., Imafuku, S. et al.:** Distribution of diffuse plexiform neurofibroma on the body surface in patients with neurofibromatosis 1. *J Dermatol*, 47(2);2020:190–2.
10. **Furdová, A., Oláh, Z.:** Nádory oka a okolitých štruktúr. Brno, Akademické nakladatelství CERM,2010,152 p.
11. **Jendi, SK., Khatib, S., Mistry, J. et al.:** Ossifying Fibroma of Maxilla in a Female Affected by Neurofibromatosis Type 1. *Indian J Otolaryngol Head Neck Surg*, 71 (Suppl 3);2019:2087–90.
12. **Matejčík, V.:** Our experience with surgical treatment of the schwannomas of peripheral nerves. *Bratisl Lek Listy*, 103 (12);2002: 477–9.
13. **Matejčík, V.:** Tumory periférnych nervov končatín a brachiálneho plexu a ich chirurgické riešenie [Tumors of peripheral nerves of extremities and the brachial plexus and their surgical treatment]. *Rozhl Chir*, 81 (10);2002:538–543.
14. **Matejčík, V., Benetín, J., Danis, D.:** Our experience with surgical treatment of the tumours of peripheral nerves in extremities and brachial plexus. *Acta Chir Plast*, 45 (2);2003:40–5.
15. **Muir, D., Neubauer, D., Lim, IT. et al.:** Tumorigenic properties of neurofibromin-deficient neurofibroma Schwann cells. *Am J Pathol*, 158 (2);2001:501–13.
16. **Ramdurg, P., Puranik, SR., Dantu, R. et al.:** Solitary Neurofibroma of the Soft Palate: A Rare Entity. *Indian J Otolaryngol Head Neck Surg*, 71 (Suppl 1);2019:38–41.
17. **Rootman, J.:** Neoplasia. In: *Diseases of the Orbit: A Multidisciplinary Approach*. Philadelphia, Lippincott Williams & Wilkins, 2003, p. 213–61.
18. **Rose, GE., Wright, JE.:** Isolated peripheral nerve sheath tumours of the orbit. *Eye Lond Engl*, 5 (Pt 6);1991:668–73.
19. **Shields, JA., Shields, CL., Lieb, WE. et al.:** Multiple orbital neurofibromas unassociated with von Recklinghausen's disease. *Arch Ophthalmol*, 108 (1);1990:80–3.
20. **Sleiman, Z., Abboud, L., Mehanna, E. et al.:** Mandibular neurofibroma: Case report of a rare tumor. *Clin Pract*, 9 (4);2019:1143.
21. **Stough, JT.:** Intra-ocular neurofibroma: report of a case. *Arch Ophthalmol*, 18 (4);1937:540–6.

Elektronická verze časopisu ČESKÁ A SLOVENSKÁ OFTALMOLOGIE

<http://www.cs-ophthalmology.cz/en> - Anglická verze

<http://www.cs-ophthalmology.cz/cs> - Česká verze