

OČNÍ PROJEVY PŘI CELKOVÉM ONEMOCNĚNÍ ROSACEA

SOUHRN

Autoři prezentují kazuistiky dvou žen, které byly na přelomu roku 2018/2019 hospitalizované na Oční klinice FN Hradec Králové pro oční projevy rosacey. Vstupně byl objektivní nález na předním segmentu očí obou pacientek poměrně závažný. V obou případech jsme se setkali se zašednutím rohovky a povrchovou i hlubokou vaskularizací rohovky. Obličeje obou pacientek jevíly více či méně typické známky celkového onemocnění. Jednalo se především o papulopustule s krustou v případě pacientky z první kazuistiky. Subjektivně pacientky popisovaly typické příznaky suchého oka. Po konzultaci s dermatologem byla nastavena cílená protizánětlivá lokální a celková léčba s postupným zlepšením stavu v obou případech. V obou případech jsme používali jiných vzorců celkové terapie rosacey dle literatury (Azitromycin x Doxyhexal). U jedné z pacientek jsme se setkali v následné ambulantní péči s výraznou non-compliance se závažnými následky.

Cílem sdělení je upozornit na problematiku očních komplikací v souvislosti s celkovým onemocněním rosacea a zdůraznit důležitost mezioborové spolupráce v léčbě této choroby, která může vést k trvalému poškození předního segmentu oka a k výrazné ztrátě zrakové ostrosti.

Klíčová slova: rosacea, léčba oční rosacey, suché oko, obličejová vyrážka

SUMMARY FOR OCULAR SYMPTOMS OF ROSACEA

The authors present case reports of two women, who were hospitalized in Department of Ophthalmology, University hospital Hradec Králové for ocular symptoms of rosacea. In the beginning there were relatively severe objective findings in the anterior segment of the eye in both cases – significant cornea graying with superficial and deep cornea vascularization in both eyes. On faces of both patients there were more or less typical signs of general illness. Especially in the first case there were severe papulopustules with crust all over the face. Subjectively Patients describe characteristic symptoms of dry eye. After dermatological consultation local and general anti-inflammatory treatment was set with consequent condition improving in both cases patients. In both cases we use two different general therapy formula according to literature (Azitromycin x Doxyhexal). In one case report, we found distinctive non-compliance during aftercare on our department with serious consequences.

The purpose of our report is to point out ocular complications of rosacea and importance of ophthalmologist's and dermatologist's cooperation during therapy of this illness with can lead to permanent damage of front segment of the eye and significant loss of visual acuity.

Key words: rosacea, eye rosacea treatment, dry eye, face rash

Čes. a slov. Oftal., 75, 2019, No.6, p. 329–333

ÚVOD

Rosacea je multifaktoriální chronické zánětlivé onemocnění s širokým spektrem klinických příznaků. Primárně je charakterizováno jako kožní onemocnění postihující především obličej. Typickými znaky rosacey jsou erytém tváře, nosu a čela, vyhýbající se periorbitální a periorální krajiny často spolu s papulami, pustulami, teleangiektázi-

emi a změnami v podobě hypertrofie a fibrózy mazových žláz na nose (tzv. rhinophyma). Nemoc propuká zejména u žen mezi 30.–50. rokem života a jsou pro ni charakteristické fáze exacerbace a remise [6,13]. Prevalence onemocnění je napříč populacemi od méně než 1 po 22 % [9]. Rosaceu můžeme podle projevů rozlišit do čtyř podskupin a to 1) erytematózní s teleangiektáziemi, 2) papulo-pustulózní, 3) fymatózní, 4) oční, která se vyskytuje u 25 %

Beran D., Stepanov A., Studnička J., Jirásková N.

Oční klinika, Fakultní nemocnice Hradec Králové,
Přednostka prof. MUDr. Naďa Jirásková, Ph.D., FEBO

Autoři práce prohlašují, že vznik i téma odborného sdělení a jeho zveřejnění není ve střetu zájmů a není podpořeno žádnou farmaceutickou firmou.

Prohlášení, že práce nebyla zadána jinému časopisu ani jině otiskána.



MUDr. David Beran
U Koupaliště 149
Jablonec nad Orlicí, 56164
david.beran92@gmail.com

Do redakce doručeno dne: 15. 11. 2019
Do tisku přijato dne: 14. 1. 2020

populace pacientů s rosaceou a zahrnuje postižení předního segmentu oka [9]. V tomto sdělení se budeme zabývat především oční rosaceou. Ta vždy nemusí nasedat na její kožní formu, naopak až ve 20 % případů předchází kožní symptomatologii [10]. Až u 58–72 % pacientů způsobuje chronický zánět víček a rohovky [5,14]. Dysfunkce Meibomových žlázek způsobuje vznik syndromu suchého oka. Pro oční rosaceu jsou také typické blefaritida, blefarokonjunktivitida a keratitida.

Poslední studie naznačují, že pacienti trpící rosaceou jsou vystaveni zvýšenému riziku rozvoje demence, zejména Alzheimerovy nemoci [10]. Určité subtypy tohoto onemocnění bývají spojeny také s jinými neurologickými projevy jako je pálení či bolestivost postižené oblasti kůže, migréna a také neuropsychiatrické symptomy. Byla popsána asociace mezi rosaceou a Parkinsonovou nemocí a častějším kardiovaskulárním postižením včetně arteriální hypertenze [10,8,11].

Příčina rosacey zůstává stále nejistá. Jedná se o dysregulaci především vrozené imunity kůže, s tím souvisí zvýšená koncentrace prozánětlivých peptidů a hyperreaktivita cév. Důležitou složkou v patogenezi onemocnění je též porucha kožní bariéry, kde při poruše stratum corneum dochází ke zvýšenému průniku látek z vnějšího prostředí, k poklesu hydratace a ke zvýšené transepidermální ztrátě vody. Narušená struktura i funkce stratum corneum se vyskytuje u všech subtypů rosacey a zapříčiňuje zvýšenou citlivost a reaktivitu kůže. V neposlední řadě hraje roli i porucha vaskulárního systému (aktivní vazodilatace při přítomnosti látek jako jsou bradykinin, substance P nebo endorfiny) často za přítomnosti patogenních mikroorganismů. Velký vliv na průběh onemocnění mají tzv. triggerry (spouštěči). Jedná se o skupinu vnějších vlivů, které rosaceu přímo nezpůsobují, ale zhoršují její příznaky. Do skupiny těchto provokačních faktorů patří např. horko, stres, ultrafialové záření, ostré jídlo nebo horké nápoje [1].

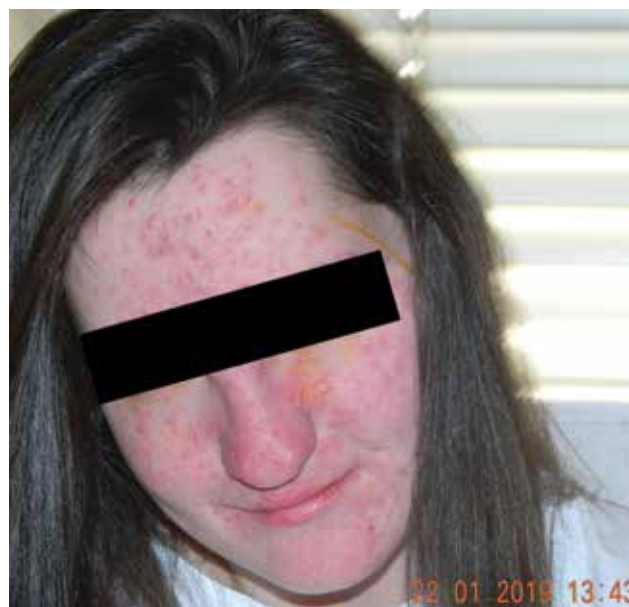KAZUISTIKY

V lednu roku 2019 přichází na ambulanci Oční kliniky Fakultní nemocnice Hradec Králové dvě ženy rozdílného věku (20 a 72 let) s obdobnými očními potížemi v podobě pálení, řezání a slzení očí. Na předním segmentu oka byl nález podobný u obou pacientek - smíšená injekce spojivky, serózní sekrece a semitransparentní rohovky s neovaskularizacemi. Obě pacientky se delší dobu potýkaly primárně s obtížemi v obličeji souvisejícími s rosaceou.

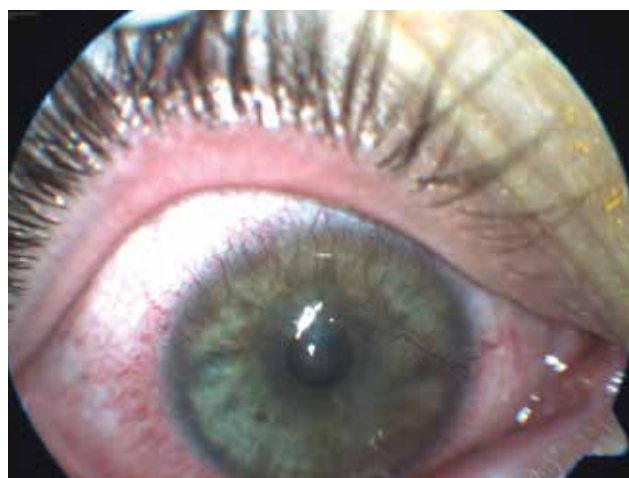První kazuistika

Dvacetiletá žena byla odeslána na všeobecnou ambulanci FN Hradec Králové spádovým očním lékařem, u které byla dlouhodobě sledována pro recidivující keratitidu obou očí od roku 2013. Primární kožní diagnóza pacientky byla acne vulgaris. Na obličeji jsme zaznamenali četné papulopustuly, některé s krustou (Obrázek 1). Stěry ze spojivkového vaku provedené 14 dní před návštěvou naší ambulance prokázaly přítomnost *Staphylococcus epider-*

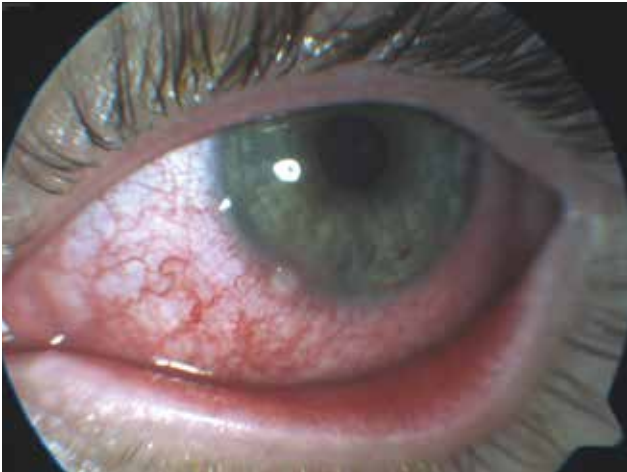
midis. V poslední době pacientka užívala Efflumidex gtt (Fluormetholon) 5x denně do obou očí a umělé slzy. Na naší ambulanci udávala zhoršení stavu především pravého oka. Nejlépe korigovaná zraková ostrost (NKZO) pravého oka byla 6/18, na levém oku činila 6/7,5. Hodnota nitroočního tlaku byla 18 torrů bilaterálně. Na předním segmentu obou očí byla patrná smíšená injekce, rohovky byly semitransparentní s nubekulami a makulami po předchozích keratitidách, převážně na pravém oku. Dalším nálezem byla povrchová perilimbální neovaskularizace rohovky, vpravo i hluboká (Obrázek 2), na povrchu byly patrné fluorescein pozitivní infiltráty (Obrázek 3), nitroočně byl fyziologický nález. Pacientka byla hospitalizována, v den příjmu bylo provedeno konziliární vyšetření na dermatovenerologické klinice s následujícím závěrem: rosacea s očními projevy. Byla nastavena celková protizánětlivá léčba Azitromycinem 500 mg 1x denně v režimu



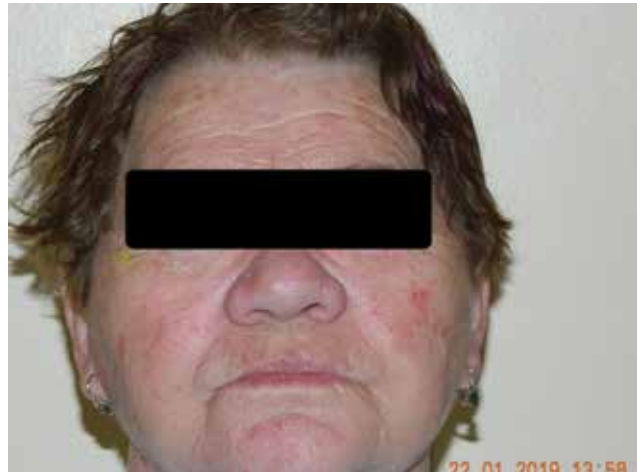Obrázek 1. Obličej pacientky z kazuistiky 1, na obličeji viditelné papulopustuly s krustou



Obrázek 2. Pravé oko u pacientky z kazuistiky 1, viditelná smíšená vaskularizace rohovky



Obrázek 3. Pravé oko u pacientky z kazuistiky 1, smíšená injekce spojivky s počínajícím vředem rohovky u č. 7

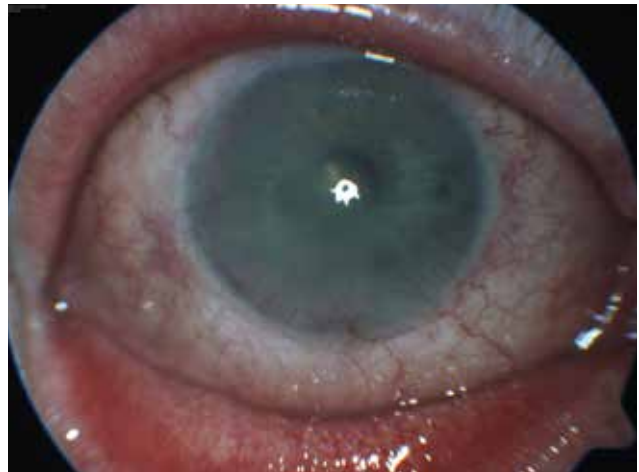

Obrázek 4. Obličej pacientky z kazuistiky 2 s dlouhodobě dobře léčenou rosaceou obličeje s ojedinělými aktinickými keratózami

třídenního užívání s následnou čtyřdenní pauzou opakovaně s lokálním užíváním Soolantry krému 10 mg/g na obličej (ivermektin) 2x denně. Z lokální oční terapie byl nasazen Floxal (ofloxacinum 3 mg gtt.) s Dexamethasonem gtt. 5x denně do obou očí spolu s umělými slzami ve stejném režimu a Opatanolem (olopatadinum 1 mg gtt.) z důvodu subjektivních obtíží pacientky v podobě svědění a zvýšené světloplachosti 2x denně. Po osmi dnech hospitalizace jsme pacientku propustili se stejnou NKZO jako při příjmu na obou očích. Nález na předním segmentu obou očí byl výrazně lepší – ustoupila injekce spojivky a zaznamenali jsme zmenšení plochy a počtu rohovkových infiltrátů. Pacientka přichází na kontrolu po 3 týdnech po propuštění k nám na všeobecnou ambulanci se zhoršením zraku pravého oka na hodnotu 6/60 a s mírným zhoršením očního nálezu. Na zhoršení stavu měla do jisté míry vliv horší spolupráce pacientky při její léčbě. Následně pacientce po opakovaných kontrolách s postupným zlepšováním NKZO ponecháváme léčbu do OPL Floxal ung. 2x denně, Flucon (Fluorometholon) gtt. OP 5x, OL 3x denně, OPL Opatanol gtt. 2x denně, Ikervis gtt (Cyklosporin) na noc do OPL [2]. Celková antibiotická terapie zůstává nastavena stejně. Při poslední kontrole na naší ambulanci měla pacientka NKZO OL 6/7,5, OP 6/30. Nově udává, že je ve 3. měsíci gravidity. Nález na předním segmentu OPL: spojivky s povrchovou injekcí, rohovka vpravo s přerůstajícími cévami z periferie s četnými makulami a nubekulami. Oboustranně se rohovky tečkovitě barví fluoresceinem. Dále byl nález v normě. Následně pro zvýšené potencionální riziko pro plod (i přes vyloučení teratogenních účinků dle souhrnu údajů o léčivém prostředku - SPC) jsme vysadili celková antibiotika, Ikervis gtt., Floxal gtt a pacientku dále sledujeme.

Druhá kazuistika

Dvaasedmdesátiletá žena byla odeslána spádovým očním lékařem pro oboustrannou keratitidu při celkovém onemocnění rosacea, se kterou se léčila od roku 2016.



Obrázek 5. Pravé oko u pacientky z kazuistiky 2 se smíšenou injekcí spojivky, semitransparentní rohovkou a perilimální povrchovou i hlubokou vaskularizací rohovky

Pacientka udávala zhoršení zraku během cca 3 týdnů, slzení a začervenaní očí. NKZO pravého oka byla 1,5/60, levého oka 0,3/60. Na obličejí byla patrná aktinická keratóza (Obrázek 4). Přední segment byl oboustranně s následujícím nálezem: spojivka se smíšenou injekcí, seropurulentní sekrecí a folikulární reakcí, rohovka semitransparentní, nerovného povrchu, výrazná povrchová a hluboká cirkulární neovaskularizace rohovek při limbu, více vpravo (Obrázek 5), nitrooční nález byl fyziologický. Pacientka byla hospitalizována na naší klinice s diagnózou keratokonjunktivitida oboustranně na základě celkového onemocnění rosacea. Celkově byl nasazen Doxyhexal 200 mg (doxycyklin tbl.) 1x denně s lokální aplikací do obou očí Maxitrol (dexamethasone, Neomycin, Polymyxin-B) gtt. co 2 hodiny s výplachy roztokem 5% Betadine. Během hospitalizace byla u pacientky náhodně zachycena vyšší hodnota nitroočního tlaku obou očí (NT OPL), který byl dobře kompenzován lokální antiglaukomovou terapií Simbrinza gtt. (kombinace inhibitoru karboanhydrázy a selektivního agonisty alfa2

receptorů), Xalacom gtt. (kombinace selektivního agonisty prostanoidního FP receptoru s prostaglandinem a neselektivního blokátoru beta-andrenergických receptorů). Po 10ti denní hospitalizaci byla pacientka propuštěna s mírně lepším nálezem na předním segmentu a kompenzovanými NT OPL s ponechanou lokální i celkovou léčbou (Doxhexal byl snížen na 100 mg/denně). Na kontrole po 14 dnech nález na předním segmentu vykazoval oboustranně mírné zlepšení. O měsíc později byla pacientka opět přijata na Oční kliniku FN Hradec Králové pro dekompenzaci NT OPL (OP 58 torr, OL 43 torr) s diagnózou sekundární glaukom s otevřeným úhlem při lokálním užívání dexamethasonu. Pacientce byl podán Glycerol p.o. a přidán Diluran (Acetazolamid) 250 mg tbl. k stávající lokální antiglaukomové léčbě. Původně užívaný Maxitrol gtt. jsme pro rozdílný dopad na nitrooční tlak zaměnili za jednu z forem Fluormetholonu (Flucon gtt.). Po pětidenní hospitalizaci pacientku propouštíme s kompenzovaným NT OPL a nasazenou antiglaukomovou léčbou (Simbrinza gtt., Xalacom gtt., Diluran tbl.) a visem 6/24 vpravo a 6/12 vlevo. Měsíc po propuštění má pacientka při kontrole nitrooční tlak dobře kompenzovaný. Rosacea obličeje výrazně zklidněna. Na obou očích byla zarudlá oční víčka, zejména dolní, hyperemická spojivka bez sekrece, zašedlé rohovky s nerovným povrchem a s četnými jizvami až do stromatu, v periferii s hlubokou vaskularizací. Další nález na předním segmentu v normě. Terapie: OPL Flucon gtt. 2x denně, pro dobrou kompenzaci tlaků (11 a 9 torrů) jsme přešli na trojkombinaci antiglaukomatické terapie Dualcopt gtt. 2x denně, Monopost gtt. 1x denně, dále Vidisis gel 3x denně. Diluran tbl. vysazujeme pro břišní dyskomfort pacientky a dobře kompenzované NT OPL. Pacientka je na naší klinice nadále sledována.

DISKUSE

Literatura uvádí poměrně širokou prevalenci rosacey okolo 5 % u žen a necelá 4 % u mužů [3,7]. Pravděpodobnost očních komplikací je na pohlaví nezávislá a projeví se asi u 3/4 pacientů s celkovým onemocněním rosacey. Nejčastější objektivní příznaky, které u pacientů nalézáme, jsou blefaritida, teleangiektázie na okraji víčka, které často vedou k jeho ztluštění, dysfunkce Meibomovy žlázy a papilofolikulární reakce na tarzální spojivce [4,5]. Pacienti též často trpí nestabilitou slzného filmu s možným následným vznikem keratopatií a ztenčení rohovky [4,5]. I v případě našich pacientek jsme zaznamenali klasické projevy očních komplikací rosacey.

Zajímavostí je, že některé příznaky celkového onemocnění jsou vázány na věk a pohlaví [3,10]. Tak například erytém a flush kůže obličeje je typický pro pacienty mladého věku. U starších pacientů se rosacea projevuje častěji jako teleangiektázie na kůži tváře a tzv. rhinophyma se vyskytuje téměř výhradně u mužského pohlaví [3]. To částečně potvrzují i naše kazuistiky, kde u první pacientky byl flush kůže s četnými papulopustulemi. V případě

druhé kazuistiky se jedná o pacientku, jejíž kožní obtíže jsou dlouhodobě dobře kompenzovány. I přes vážné oční komplikace nebyly známky erytému, papul ani pustul.

Při léčbě projevů rosacey je důležitá jak lokální, tak i celková protizánětlivá léčba.

Léčba kožních projevů onemocnění probíhá nejčastěji pomocí lokálně podávaných gelů obsahujících beta-blokátory nebo alfa-agonisty, v případě zánětlivých projevů se lokálně podávají přípravky s kyselinou azelaovou, metronidazolem nebo invermektinem. V případě nedostatečné odpovědi na lokální léčbu se celkově podává doxycyklin nebo azitromycin.

Pro léčbu rosacey jsou v České republice (ČR) k dispozici tyto přípravky s obsahem metronidazolu: Rozex 0,75% krém, Rosalox 1% krém. Dále Ivermektin (širokospektré antiparazitikum), kde se příznivý efekt prokázal u 66 % pacientů [2]. Ivermektin patří do skupiny avermektinů, které mají antiparazitární a protizánětlivé účinky. Jeho protizánětlivé účinky jsou výsledkem inhibice tvorby zánětlivých cytokinů (TNF α , IL 10). Působí jak na ektoparazity, tak na endoparazity. Antiparazitární účinky jsou vyvolány primárně v důsledku selektivní a afinní vazby na glutamátém řízené chloridové kanály v nervových a svalových buňkách bezobratlých. U člověka motorické neurony neovlivňuje, je pro něj proto netoxický. Svým antiparazitárním účinkem vede ke snížení počtu a k úhynu roztočů Demodex. Ivermektin v podobě krému je lékem volby u papulopustulózní rosacey a demodikózy. Doporučena je aplikace 1x denně (nejlépe večer) po 12–16 týdnů. Léčebnou kúru je možné opakovat. Pokud však nedojde ke zmírnění zánětlivých projevů do tří měsíců, je třeba léčbu ukončit. Pro léčbu rosacey je v ČR k dispozici jeden přípravek s obsahem ivermektinu: Soolantra 1% krém.

Z nefarmakologické léčby se jako 1. volba doporučuje dodržovat hygienu očních víček (v literatuře se uvádí pomocí zředěného dětského šampónu) spolu s teplými obklady a použitím umělých slz [4]. V celkové léčbě se nejvíce osvědčuje terapie tetracykliny [10]. Doxycyklin se doporučuje užívat v dávce 100 mg 1-2 x denně a to 6-12 týdnů. Účinně se jeví i dávkování 40 mg za den po dobu 16 týdnů [13]. Z lokální léčby se ve studiích potvrdila jako účinná léčba Metronidazolem. Metronidazol (syntetický nitroimidazolový derivát) má antimikrobiální, antiparazitární a antioxidační účinek. V léčbě rosacey se také uplatňuje jeho efekt protizánětlivý (inhibice chemotaxe leukocytů), antioxidační a vaskulární s účinkem na endotel kapilár. Je lékem volby v léčbě papulopustulózní rosacey s doporučenou aplikací 2 x denně po dobu 8–12 týdnů. U každé z našich pacientek jsme použili jiný vzorec celkové i lokální léčby. V porovnání těchto dvou případů jsme měli lepší výsledky u kazuistiky 2 (léčba celkově Doxycyklin 200mg, lokálně Maxitrol gtt. + výplachy Betadine 5%) a to i v rámci následných kontrol. Lepší výsledek jde ale i na vrub jednak dobře kompenzovaným kožním příznakům rosacey u pacientky 2, u které nebyla nasazena v podstatě žádná lokální kožní léčba, a určité non-compliance pacientky v kazuistice 1.

ZÁVĚR

Na základě našich kazuistik je patrné, že i přes kombinovanou terapii za účasti dermatologa a oftalmologa je léčba rosacey velice složitá, dlouhodobá a vyžaduje dobrou spolupráci pacienta k udržení onemocnění v remisi. Dalším problémem je, že onemocnění často

zůstává nedagnostikované a tudíž ani neznáme jeho přesnou globální prevalenci.

Zásadní a nutné jsou včasná diagnóza onemocnění s nasazením vhodné léčby a řádná interdisciplinární spolupráce. Důležité je také důrazné upozornění pacienta na vyhýbání se spouštěčům onemocnění.

LITERATURA

1. **Abram, K., Silm, H., Maaros, H., et al.:** Risk factors associated with rosacea. *J Eur Acad Dermatol Venereol*, 24; 2010: 565–571.
2. **Arman, A., Demirseren, DD., Takmaz, T.:** Treatment of ocular rosacea: comparative study of topical cyclosporine and oral doxycycline. *Int J Ophthalmol*, 8 (3); 2015: 544–549.
3. **Buddenkotte, J., Steinhoff, M.:** Recent advances in understanding and managing rosacea. *Br J Dermatol*, 181 (1); 2019: 65–79.
4. **Deepika, D., Chintan, M., Arun, KJ.:** Ocular rosacea – a review. *US Ophthalmic Review*, 10 (2); 2017: 113–8.
5. **De Marchi, SU., Cecchin, E., De Marchi, S.:** Ocular rosacea: an underdiagnosed cause of relapsing conjunctivitis-blepharitis in the elderly. *BMJ Case Rep*, 2014
6. **Elewski, BE., Draeos, Z., Dréno, B., et al.:** Rosacea - global diversity and optimized outcome: proposed international consensus from the Rosacea International Expert Group. *J Eur Acad Dermatol*, 25 (2); 2010: 188–200.
7. **Gether, L., Overgaard, LK., Egeberg A. et al.:** Incidence and prevalence of rosacea: a systematic review and meta-analysis. *Br J Dermatol*. 179 (2); 2018: 282–289.
8. **Hua, TC.:** Cardiovascular comorbidities in patient with rosacea: a nationwide case control study from Taiwan. *J Am Acad Dermatol*, 73; 2015: 249–255.
9. **Nevoralová, Z.:** Léčba rosacey. *Remedia*, 27; 2017: 219–225.
10. **Powell, FC.:** Clinical practice. Rosacea. *N Engl J Med*, 352 (8); 2005: 793–803.
11. **Rainer, BM., Fisher, AH., Luz Felipe da SD. et al.:** Rosacea is associated with chronic systemic diseases in a skin severity dependent manner: results of a case control study. *J Am Acad Dermatol*, 734; 2015: 604–608.
12. **Sannino, M., Lodi, G., Dethlefsen, MW. et al.:** Fluorescent light energy: Treating rosacea subtypes 1, 2, and 3. *Clin Case Rep*, 6 (12); 2018: 2385–2390.
13. **Esther, JvZ.:** Rosacea. *N Engl J Med*, 377; 2017: 1754–1764
14. **Vieira, AC., Höfling-Lima, AL., Mannis, MJ.:** Ocular rosacea review. *Arq Bras Oftalmol*, 75 (5); 2012: 363–9.