

NANOLASER V CHIRURGII KATARAKTY A JEHO VPLYV NA ENDOTEL ROHOVKY

SÚHRN

Cieľ: Porovnať efektívnosť a bezpečnosť novej nanolaserovej techniky operácie katarakty s ultrazvukovou fakoemulzifikáciou.

Metodika: Na súbore 20 pacientov bola urobená ultrazvuková fakoemulzifikácia (skupina I.) na jednom oku a nanosekundová laserfragmentácia (skupina II.) na druhom oku. Všetky katarakty boli podľa používaného Lens Opacities Classification System III, do 3. štádia rozvoja katarakty t.j. opalescencia šošovkového jadra (NO) bola NO2-NO3.

Sledovali sme pred a pooperačnú nekorigovanú zrakovú ostrosť (NZO vyjadrená v decimálnych jednotkách), rohovkovú denzitu endoteliálnych buniek (DEB), percento hexagonálnych buniek, respektíve index pleomorfizmu (IP) a hrúbku rohovky (HR) pred operáciou a 7 dní po operácii.

Výsledky: U všetkých 40 očí bol priebeh operácie nekomplikovaný. NZO bola pred operáciou v skupine I. 0.70 ± 0.10 , v skupine II. 0.68 ± 0.10 a 7 dní po operácii v skupine I. $0.98 \pm 0,05$ a v skupine II. $0,98 \pm 0,04$. (p-NS).

Priemerná DEB bola pred operáciou v skupine I. $2508 \pm 205,54$ bb/mm² a v skupine II. $2472,5 \pm 287,78$ bb/mm². Po operácii to bolo v skupine I. $2024,92 \pm 271,50$ bb/mm² a v skupine II. $2138,50 \pm 390,85$ bb/mm². Rozdiely v úbytku Endoteliálnych buniek medzi oboma skupinami boli štatisticky nesignifikantné.

V porovnaní rozdielu oboch skupín pri priemernom výskyte hexagonálnych buniek pred operáciou a po operácii boli rozdiely štatisticky nevýznamné rovnako ako pri porovnaní rozdielov hrúbky rohovky. Teda vo všetkých sledovaných parametroch sme nezaznamenali štatisticky signifikantné rozdiely.

Záver: Nanolaserovú fotofragmentáciu a ultrazvukovú fakoemulzifikáciu s pohľadom porovnania oboch metód na peroperačné ovplyvnenie endotelu rohovky možno považovať za rovnocenné.

Kľúčové slová: chirurgia katarakty, ultrazvuková fakoemulzifikácia, nanolaserová fotofragmentácia, endoteliálne bunky

SUMMARY:

NANOLASER IN CATARACT SURGERY AND ITS IMPACT ON CORNEAL ENDOTELIUM

Purpose: To compare safety and efficacy of new nanolaser photofragmentation technique with standard ultrasound phacoemulsification cataract surgery technique.

Methods: A group of 20 patients - 40 eyes who underwent bilateral cataract surgery, one eye with ultrasound phacoemulsification (group I), n = 20 fellow eye with nanosecond laser fragmentation (group II). Lens Opacities Classification System III was used to classify cataract stage. All 40 eyes had stage III cataract, Nucleus Opalescence was NO2 – NO3. Uncorrected visual acuity (UCVA), endothelial cells density (DEC), hexagonal cells rate, index of endothelial cells pleomorphism, and corneal thickness were evaluated prior to surgery and at day 7 follow up.

Results: All 40 eyes had uneventful surgery, without complications. Preoperative UCVA in group I was $0,70 \pm 0,07$ and $0,68 \pm 0,10$ in group II. At follow up check 7 days after surgery UCVA was $0,98 \pm 0,05$ in group 1 and $0,98 \pm 0,04$ in group II (p-NS). The mean DEC (cells/mm²) before surgery was $2508 \pm 205,54$ in group 1 and $2472 \pm 287,85$ in group II. After surgery density decreased to $2024,92 \pm 271,50$ in group 1 and $2138,5 \pm 390,85$ in group II. Difference in endothelial cells decrease between groups showed

Juhás T., Juhás T. ml.

Očná klinika OFTUM, Košice
Prednosta: prof. MUDr. Tomáš Juhás, DrSc.

Autori článku prehlasujú že vznik odborného článku, jeho publikovanie a zverejnenie nie je predmetom stretu záujmov a nie je podporené žiadnou farmaceutickou firmou.



prof. MUDr. Tomáš Juhás, DrSc.
Očná klinika OFTUM
Moldavská 21/A, 040 11 Košice
juhastomas@yahoo.com

Do redakcie doručeno dne: 18. 3. 2019
Do tisku prijato dne: 30. 10. 2019

no statistical significance. There was no statistical significance in differences of hexagonal cells rate and corneal thickness between both groups pre and postoperatively.

Conclusion: Nanolaser lens photofragmentation and ultrasound phacoemulsification can be considered equal regarding impact on endothelial cells.

Key words: cataract surgery, ultrasound phacoemulsification, nanolaser lens photofragmentation, endothelial cells

Čes. a slov. Oftal., 75, 2019, No.5, p. 268-271

ÚVOD


Operácia katarakty je jednou z najčastejších operácií na svete. Spôsob a techniky operácie prešli intenzívnym vývojom až do dnešného štandardného štádia ultrazvukovej fakoemulzifikácie a implantácie rôznych druhov vnútroočných šošoviek.

Napriek zdokonalenej fakoemulzifikačnej technike je tu stále snaha o jej vylepšenie. Napríklad minimalizovať operačnú traumu, zlepšiť peroperačnú intraokulárnu stabilitu, zdokonaľiť vnútroočné šošovky a podobne.

Je známy nepriaznivý vplyv ultrazvuku na štruktúry oka a jeho podiel na vzniku endotelopatie a cystoidného edému makuly. Príčinou týchto komplikácií je nielen čas, intenzita ultrazvukovej energie, mechanické a tepelné poškodenie pri fakoemulzifikácii, ale aj stav rohovky, tvrdosť jadra šošovky, axiálna dĺžka, traumatizácia oka, skúsenosť chirurga a kvalita použitého materiálu ako je napr. viskomateriál.

Táto štúdia porovnáva denzitu endotelových buniek, ich morfológiu a hrúbku rohovky pred a po operácii u dvoch skupín operovaných očí. U skupiny I. po ultrazvukovej fakoemulzifikácii a skupiny II. po nanolaser fotofragmentácii.

Použitie laserovej energie na fakolýzu ľudskej šošovky je známe takmer 30 rokov. Neodymium: YAG laser bol po prvý-krát experimentálne využitý v roku 1990 Dodickom [5]. Technika bola zdokonalená až do komerčne dostupného nanosekundového lasera Cetus (Obrázok 1).



Obrázok 1. Nanolaser Cetus ARC Laser GmbH, Erlangen, Germany

Materiál a metódy: S nanolaserovým prístrojom sme začali operovať katarakty začiatkom roku 2018. Náš súbor tvorilo 20 pacientov, 40 očí vo veku od 55 do 70. Žien bolo 9, mužov 11. Chirurgia katarakty sa uskutočnila na Očnej klinike Oftum v Košiciach a všetky operácie urobil jeden chirurg (T.J. st.). Do súboru boli zahrnutí pacienti s nukleárnou kataraktou do 3.stupňa. Skalenie jadra šošovky nukleárna opalescencia (NO) bola posudzovaná podľa známeho Lens Opacities Classification System III. Ďalšou podmienkou bol väčší počet endoteliálnych buniek ako 1200 buniek/mm².

Do súboru neboli zavzatí pacienti s patologicky zmeneným predným segmentom oka ako sú opacity rohovky, keratokonus, známky uveitídy, pseudoexfoliatívny syndróm, zonulárna dialýza, glaukóm, a diabetes.

Súbor bol rozdelený do 2 skupín. V skupine I. boli oči operované ultrazvukovou fakoemulzifikáciou na pravom oku a v skupine II. boli kontralaterálne oči operované nano laserovou fotofragmentáciou na oku ľavom.

Pred operáciou všetci pacienti absolvovali oftalmologické vyšetrenie zahrňujúce vyšetrenie ostrosti zraku, vyšetrenie štrbinovou lampou, aplanačnú tonometriu a oftalmoskopiu fundu. Ďalej na spekulárnom mikroskope (Nidek CEM 530 Specular mikroskop, Japonsko) vyšetrená denzita, endoteliálnych buniek, hrúbka rohovky a percento hexagonálnych buniek resp. index pleomorfizmu.

Chirurgická technika: Chirurgiu katarakty sme robili nanolaserovým systémom Cetus, ARC Laser GmbH Nemecko (Obrázok 1). Pulzujúca laserová energia u tohoto lasera je vedená zo zdroja cez optické vlákno. Laserová energia je obvyčajne 5 mJ s časovým intervalom 5ns. Optické vlákno končí v aspiračnom otvore sondy na titanovom terčíku, aspiračný a irigačný systém je spojený cez vitrektómový modul fakoprístroja Centurion (Alcon) a končí v rovnakej sonde opatrenej irigačným silikonovým rukávom (Obrázok 2) a (Obrázok 3).

Fragmentácia šošovkových hmôt sa deje laserovými pulzmi, ktoré vytvárajú plazmu a rozbíjajú šošovkové hmoty. Laserová sonda má priemer 2.4 mm.

Na fakoemulzifikáciu bol použitý fakoemulzifikačný prístroj Centurion. V oboch prípadoch bola použitá tradičná technika „clear cornea cataract surgery“ teda s rohovkovou incíziou, viskomateriálom do prednej komory, kapsulorexou, hydrodisekciou, hydrodelineáciou a frag-



Obrázok 2. Detail koncovky Nanosekundového lasera

mentáciou šošovkových hmôt za pomoci irigácie a aspirácie.

V skupine I. bola použitá 40% energia, vákuum 350 mm/Hg a aspiračný prietok 40 cc/min. V skupine II. bola použitá energia 5 mj, vákuum 350 mm/Hg a aspirácia 40 cc/min.

Všetkým pacientom boli implantované rovnaké monofokálne hydrofóbne IOL (iMedical Ophthalmic International Heidelberg GmbH, Mannheim, Nemecko).

Všetky tri parametre včasného ovplyvnenia rohovky chirurgiou katarakty boli merané pred operáciou a 7 dní po operácii.

Štatistická analýza bola urobená použitím SPSS softvéru, doplnená párovým T testom a Wilcoxonovým testom.

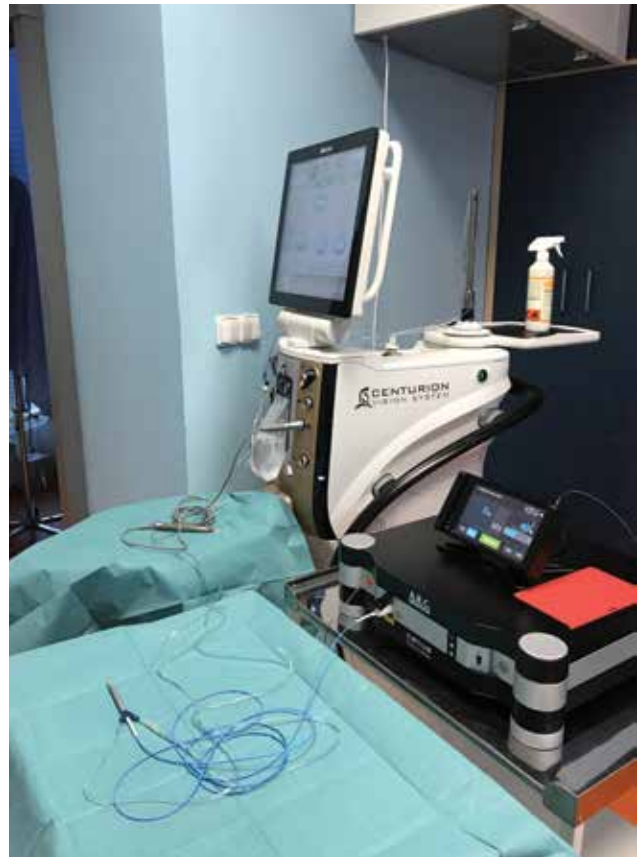Výsledky: Súbor obsahoval 20 pacientov, 9 žien a 11 mužov. Priemerný vek bol 65 ± 5.96 roka.

Pred operáciou bola nekorigovaná zraková ostrosť (NZO) v skupine I. 0.70 ± 0.07 v skupine II. 0.68 ± 0.10 , po operácii. Po operácii bola NZO v skupine I. 0.98 ± 0.05 a v skupine II. 0.98 ± 0.04 . Medzi jednotlivými skupinami nebol štatisticky významný rozdiel ($p = 0,65$).

Priemerná DEB bola pred operáciou v skupine I. $2508,50 \pm 205,54$ bb/mm² a v skupine II. $2472,50 \pm 287,78$ bb/mm². V rovnakom poradí boli tieto hodnoty 7 dní po operácii $2024,92 \pm 271,50$ bb/mm² a $2138,50 \pm 390,85$ bb/mm². V oboch skupinách boli rozdiely počtu bb/mm² pred a po operácii štatisticky významné ($p \geq 0.01$). Rozdiel medzi skupinou I a skupinou II bol ale štatisticky nevýznamný.

Priemerná hrúbka rohovky pred operáciou bola v skupine I. $562,75 \pm 22,07$ μm, a v skupine II. $568 \pm 31,14$ μm. Po 7 dňoch od operácie bol v skupine I. $580,42 \pm 28,53$ μm a v skupine II. $591,58 \pm 36,38$ μm. Zmeny v jednotlivých skupinách boli štatisticky významné ($p < 0.01$), ale rozdiely medzi oboma skupinami neboli štatisticky významné ($p > 0.05$).

Priemerné percento hexagonálnych buniek pred operáciou bolo v skupine I. $71,25 \pm 3,79\%$, v skupine II. $69,75 \pm 4,35\%$. Týždeň po operácii to bolo v skupine I. $68,50 \pm 4,52\%$ a v skupine II. $68,42 \pm 5,66\%$. Zmeny boli v jed-



Obrázok 3. Pohľad na spojenie oboch prístrojov

notlivých skupinách štatisticky nevýznamné rovnako ako rozdiely medzi skupinami I a II. ($p > 0,05$).

Diskusia: Podstatou tejto porovnávacej štúdie kontralaterálnych očí bolo porovnať fakoemulzifikačnú techniku operácie katarakty s nanolaserovou technikou pri využití rovnakého prietokového systému toho istého fako prístroja (Centurion, Alcon) a jej vplyv na rohovku vo včasnom pooperačnom období. Obe skupiny mali štádium skalenia šošovky približne rovnaké.

Obe skupiny mali po 7 dňoch veľmi podobné výsledky zlepšenie NZO, čo svedčí o rýchlej rehabilitácii videnia u oboch techník. Podobné výsledky uvádzajú aj literárne zdroje. [1,2,3,6].

V súčasnosti môže každá operácia katarakty viesť k poškodeniu rohovky v zmysle redukcie a zmeny morfológie endoteliálnych buniek [7,8,12].

Úbytom počtu endoteliálnych buniek po intraokulárnom výkone je takmer zákonitý a s tým úzko súvisí aj edém rohovky po operácii. Zmeny hexagonálneho tvaru endoteliálnych buniek je citlivejší ukazovateľ než DEB a jeho efekt sa prejavuje po dlhšej dobe [3].

Pri porovnaní našich 2 skupín neboli pozorované štatisticky významné rozdiely medzi sledovanými parametrami, čo svedčí o šetrnosti oboch metód.

Zmeny v rámci jednotlivých skupín pozorované po operácii však svedčia o tom, že k minimálnym vplyvom s negatívnymi následkami po intraokulárnej manipulácii v pred-

nej komore oka tu i napriek šetrnosti oboch procedúr dochádza.

Proces rehabilitácie endotelových buniek je špecifický. Nepoškodené endotelové bunky vyplňujú voľné miesta, aby bola obnovená ich normálna funkcia. Proces hojenia prebieha podstatne dlhšie než 7 dní a kontinuálna strata týchto buniek pokračuje aj niekoľko rokov po implantácii vnútročnej šošovky [4,11]. Kanellopoulos a Asmelilis pozorovali normalizáciu hrúbky rohovky po chirurgii katarakty až po 3 mesiacoch [10]. V našom pozorovaní bola po operácii rohovka hrubšia v skupine I. o $18,7 \pm 6,46 \mu\text{m}$ a v skupine II. o $22,1 \pm 5,24 \mu\text{m}$, čo možno považovať za očakávanú zmenu po operácii katarakty oboma technikami. Pri porovnaní všetkých troch

pozorovaných ukazovateľov boli rozdiely medzi nimi štatisticky nevýznamné.

Záver: Záverom možno konštatovať, že nanolaser v chirurgii katarakty je bezpečnou a efektívnou alternatívou fakoemulzifikácie pomocou ultrazvuku. Je minimálne invazívny s porovnateľnou obnovou funkcií rohovkového endotelu.

Je treba zdôrazniť, že principiálne je laserfragmentácia odlišná od ultrazvukovej fakofragmentácie a čím je jadro skalenej šošovky tvrdšie, tým je proces náročnejší a dlhší. Ďalšie a rozsiahlejšie štúdie by mali určiť indikačné spektrum nanolaserovej techniky v chirurgii katarakty.

LITERATURA

1. **Baradaran-Rafii A., Rahmati-Kamel M., Eslani-M. et al.:** Effect of hydrodynamic parameters on corneal endothelial cell loss after phacoemulsification. *J Cataract Refract Surg*, 35; 2009: 732-737.
2. **Conrad-Hengerer I., Al Jubury M., Schultz T. et al.:** Corneal endothelial cell loss and corneal thickness in conventional compared with femtosecond laser-assisted cataract surgery: three-month follow. *J Cataract Refract Surg*, 39; 2013: 1307-1313.
3. **DeBry, P., Olson, R.J., Crandall, A.S.:** Comparison of energy required for phaco-chop and divide and conquer phacoemulsification. *J Cataract Refract Surg*, 24; 1998: 689-692.
4. **Dick, H.B., Kohnen, T., Jacobi, F.K. et al.:** Long-term endothelial cell loss following phacoemulsification through a temporal clear incision. *J. Cataract Refract Surg*, 22; 1996:22:71.
5. **Dodick, J.M., Christiansen, J.:** Experimental studies on the development and propagation of shock waves created by interaction of short Nd: YAG laser pulses with a titanium target; possible implications for Nd: YAG laser phacolytic of the cataractous human lens. *J Cataract Refract Surg*, 17; 1991: 794-797.
6. **Ecsedy, M., Miháľtz K., Kovács I. et al.:** Effect of femtosecond laser cataract surgery on the macula. *J Refract Surg*, 27; 2011: 717-722.
7. **Hayashi K., Hayashi H., Nakao F. et al.:** Risks factor for corneal endothelial injury during phacoemulsification, 22; 1996: 1079-1084.
8. **Hayashi K., Manabe S.I., Yoshimura K. et al.:** Corneal endothelial damage after cataract surgery in eyes with pseudoexfoliation syndrome. *J Cataract Surg*, 139; 2013: 881-887.
9. **Huetz, W.W., Eckhardt, H.B.:** Photolysis using the DodickARC lasersystem for cataract surgery. *J Cataract Refract Surg*, 27; 2001: 208-2012.
10. **Kanellopoulos, A.J., Dodick J.M., Brauweiler P. et al.:** Dodick photolysis for cataract surgery; early experience with the Q switched neodymium YAG laser in 100 consecutive patients. *Ophthalmology*, 106; 1999: 2197-2202.
11. **Liesegang, T.J., Bourne, W.M., Istrup, D.M.:** Short and long-term endothelial cell loss associated with cataract extraction and intraocular lens implantation. *Am J Ophthalmol*, 97; 1984: 32-39.
12. **Pirazzoli, B., D'Eliseo D., Ziosi M. et al.:** Effects of phacoemulsification time on the corneal endothelium using phacoemulsification and phaco chop techniques. *J Cataract Refract Surg*, 22; 1996: 967-969.