

OČNÍ PROJEVY U PACIENTŮ S HIV INFEKČÍ

SOUHRN

Cíl: Vyhodnotit charakter a četnost výskytu očních projevů u pacientů s nově diagnostikovanou HIV infekcí (z angl. Human Immunodeficiency Virus, virus lidské imunitní nedostatečnosti) před zahájením celkové terapie základního onemocnění.

Metodika: Retrospektivní hodnocení vstupních lékařských záznamů 147 pacientů (22 žen a 125 mužů) s HIV infekcí průměrného věku 41 let (v rozmezí 22–79) vyšetřených na Oční klinice Fakultní nemocnice Ostrava v letech 1987–2015.

Výsledky: Oční projevy HIV infekce byly nalezeny u 16 pacientů z celkového souboru (11,9 %). U primoinfekce a asymptomatického stadia nebylo oční postižení zaznamenáno. U pacientů v symptomatickém stadiu HIV infekce byly oční projevy pozorované v jednom případě (0,7 %). Ve stadiu rozvinutého AIDS (z angl. Acquired Immune Deficiency Syndrome, syndrom získané imunitní nedostatečnosti) bylo oční postižení nalezeno v 15 případech (10,2 %). Převážnou část z celkového počtu tvořily projevy vyvolané vlastním působením viru (HIV retinopatie, mikroangiopatie), které se vyskytly u 13 nakažených (76,5 %). Oportunní infekce byly zastoupeny u 3 nemocných (17,6 %). Na následky základního onemocnění zemřelo během sledování 5 pacientů. Oční komplikace HIV byly přítomné u dvou těchto nemocných (40,0 %).

Závěr: Oční projevy jsou častým nálezem u HIV pozitivních pacientů ve stadiu hlubokého imunodeficitu. Oftalmologické vyšetření je nedílnou součástí vyšetřovacího algoritmu nemocných s diagnózou HIV infekce. Největší procento očních komplikací bylo přítomno u pacientů v našem souboru v pokročilém stadiu nemoci, které souvisí s výrazným poklesem imunitní obranyschopnosti organismu, a tedy i s vyšší úmrtností.

Klíčová slova: HIV infekce, AIDS, oční projevy, oportunní infekce, HIV retinopatie, CMV retinitida

SUMMARY

OCULAR MANIFESTATIONS IN PATIENTS WITH HIV INFECTION

Background and aims: To evaluate the characteristics and incidence of ophthalmic manifestations in patients with HIV (Human Immunodeficiency Virus) infection.

Materials and methods: A retrospective evaluation of medical records of 147 patients with HIV infection (22 female, 125 male), the average age of 41 (range 22–79 years) examined by an ophthalmologist at the Clinic of Ophthalmology at the University Hospital Ostrava in years 1987 - 2015.

Results: Ophthalmic manifestations of HIV were observed in 16 patients (11.9 %). There was not observed ocular involvement in patients in asymptomatic stage of HIV infection. Ophthalmic complications were observed in 1 patients (0.7 %) in early symptomatic stage and 15 patients (10.2 %) with stage AIDS (Acquired Immune Deficiency Syndrome). The most frequent ocular symptoms were caused by the virus (HIV retinopathy, mikroangiopathy) - total of 13 infected (76.5 %). Three patients had opportunity infections (17.6 %). As a result of the underlying AIDS disease 5 patients died. Ocular findings were observed at 2 of those (40.0 %).

Conclusion: Ocular manifestation are common finding in late stages of HIV infection. Ophthalmic examination is an integral part of the diagnostic algorithm of patients with HIV infection. Most frequently, ocular symptoms have been found within the group of patients with advanced part of disease, which is in relation with the body's immune defense decrease thus death itself.

Key words: HIV infection, AIDS, ophthalmic complication, opportunistic infections, HIV retinopathy, CMV retinitis

Čes. a slov. Oftal., 74, 2018, No.6, p. 234–239

ÚVOD

Virus lidské imunitní nedostatečnosti (HIV – z angl. Human Immunodeficiency Virus) patří do skupiny retrovirů, přenáší

se pohlavním stykem, krví a krevními deriváty, infikovanou jehlou, transplacentárně, během porodu a mateřským mlékem [7,14,15], vyvolává vznik HIV infekce a v pokročilém stadiu rozvoj AIDS (z angl. Acquired Immune Deficiency Syn-

^{1,2} Linzerová D., ^{3,4} Stepanov A.,
^{1,2} Němčanský J.

¹ Fakultní nemocnice Ostrava, Oční klinika, přednosta MUDr. Jan Němčanský, Ph.D.

² Ostravská univerzita v Ostravě, Lékařská fakulta, Katedra kraniofaciálních oborů, vedoucí katedry: prof. MUDr. Pavel Komínek, Ph.D., MBA

³ Univerzita Karlova, Lékařská fakulta v Hradci Králové, Katedra očního lékařství, vedoucí katedry: prof. MUDr. Naďa Jirásková, Ph.D., FEBO

⁴ Fakultní nemocnice Hradec Králové, Oční klinika, přednostka prof. MUDr. Naďa Jirásková, Ph.D., FEBO

Autoři práce prohlašují, že vznik i téma odborného sdělení a jeho zveřejnění není ve střetu zájmu a není podpořeno žádnou farmaceutickou firmou.



Do redakce doručeno dne: 30. 9. 2018

Do tisku přijato dne: 19. 12. 2018

Korespondující autor:

MUDr. Alexandr Stepanov, Ph.D., FEBO

Oční klinika Fakultní nemocnice Hradec Králové

Sokolská 581

Hradec Králové, 500 05

stepanov.doctor@gmail.com

drome, syndrom získané imunitní nedostatečnosti). Tento virus má schopnost zabudovat svou genetickou informaci do genomu hostitelské buňky a vyvolat její chronickou, celoživotně přetrvávající infekci, která způsobuje postupnou destrukci imunitního systému [7]. V České republice byl první případ HIV infekce diagnostikován na podzim roku 1985 [7]. Dle statistických dat Státního zdravotního ústavu (SZÚ) bylo v ČR v období od zahájení sledování infekcí HIV (tj. 1.10.1985 - 31.12.2015) zjištěno celkově 2620 případů HIV pozitivních osob, z toho 2046 občanů ČR a 574 rezidentů (osob jiné státní příslušnosti s dlouhodobým pobytem na našem území) [24]. V posledních letech je v České republice zaznamenáván výrazný nárůst výskytu této infekce, celosvětově se jedná o pandemii [8,20].

Projevy HIV infekce jsou velice rozmanité a proměnlivé v závislosti na fázi onemocnění. Neléčená infekce probíhá většinou ve 4 stádiích: primární infekce (akutní retrovirový syndrom), stadium asymptomatické, časně symptomatické stadium a pozdní symptomatické stadium (AIDS). Stadium primoinfekce HIV trvá obvykle jeden až tři týdny. Poté nemocný vstupuje do období latence, během kterého dochází k pozvolnému prohlubování imunodeficitu. Tato etapa trvá 2-15 let a klinicky bývá velmi chudá. Jediným projevem může být přetrvávající zduření mízních uzlin. Laboratorně nalezneme pozvolný pokles buněčné imunity, charakterizovaný snížením počtu CD4+ lymfocytů a provázený mírnou anémií. Pokles CD4+ k hodnotám pod 500/μl krve je spojen s výskytem tzv. „malých“ oportunních infekcí a pacient přechází do symptomatického stadia nemoci. K charakteristickým projevům patří soor dutiny ústní, recidivující pásový opar, orofaryngeální kandidóza, vulvovaginitida, adnexitida, z celkových příznaků pak únava, horečka, průjem, pokles tělesné hmotnosti, v laboratoři pokles krevních destiček. Při poklesu CD4+ pod hodnoty 200/μl krve se objevují „velké“ oportunní infekce a některá nádorová onemocnění (mozková toxoplazmóza, pneumocystová pneumonie, systémové infekce vyvolané cytomegalovirem (CMV), kandidou, kryptosporidiem, kryptokokem, atypickými mykoplazmaty, z nádorových onemocnění např. Kaposiho sarkom, lymfomy atd.), a pacient přechází do stadia AIDS. Rozvinuté stadium

HIV infekce vede k vyčerpání organismu, kachektizaci a úmrtí nemocného [7,14,15,16].

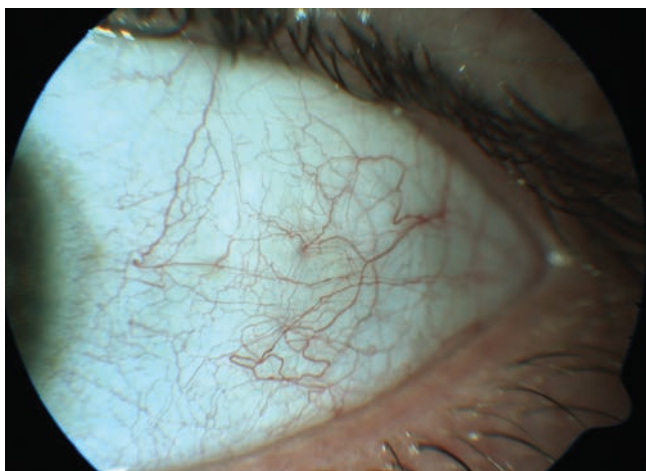Oční projevy HIV infekce

Oční projevy, které před zavedením antiretrovirové terapie (ART) provázely kolem 70-80 % HIV pozitivních pacientů [3,9,10,12], postihují oční adnexa, přední i zadní segment oka. Vyvolané mohou být jak samotným virem HIV (mikroangiopatie, retinitida, neuroretinální porucha), tak oportunními infekcemi (CMV retinitida) a nádory (Kaposiho sarkom, lymfom) při hlubokém stadiu imunodeficitu [1,6,9,15]. Klinický průběh očních projevů může být ovlivněn ART, stejně tak může být modifikován v případě jejich koincidence. Řada z nich probíhá rychle a má devastující následky. Jsou však dobře ovlivnitelné léčbou, proto je velmi důležitá jejich včasná diagnóza [1].

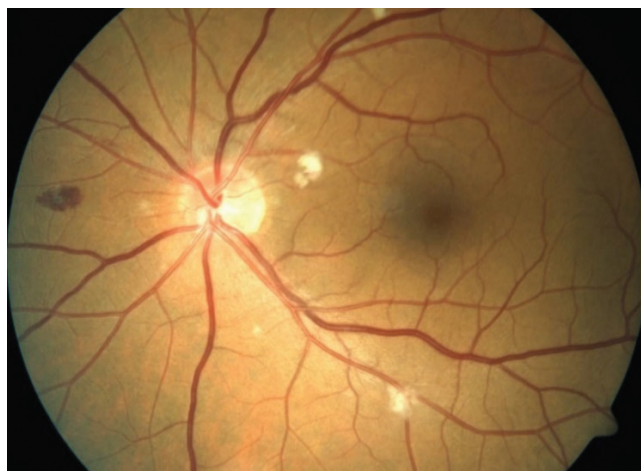Projevy nesouvisející s oportunními infekcemi

Patogeneze těchto patologických změn není jednoznačně vysvětlena. Předpokládají se následující mechanismy – porucha perfúze, infekce endoteliálních buněk HIV, ukládání cirkulujících imunokomplexů, toxický vliv léčby základního onemocnění, jež vedou k poškození cévní stěny a v případě očních projevů – k narušení hematoretinální bariéry [1,9,13,23].

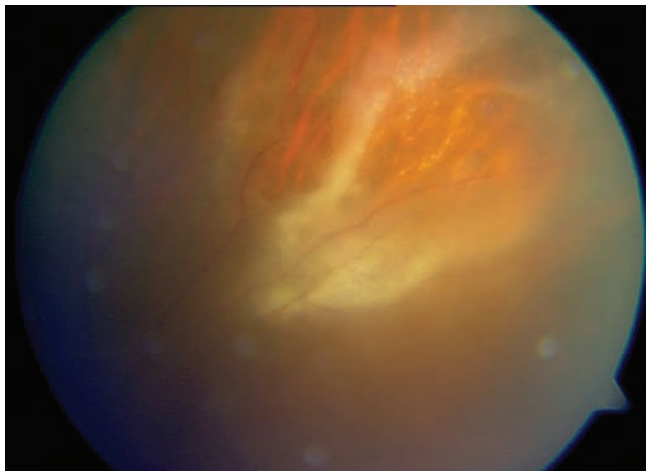
Mikrovaskulopatie je nejčastější oční komplikací HIV infekce. Vyskytuje se až u 70 % pacientů s AIDS a u 40 % HIV infikovaných pacientů [1]. Postihuje přední i zadní segment oka včetně zrakového nervu. Na spojivce bývají patrné tortuozní dilatované cévy s přerušovaným krevním sloupcem a mikroaneurysmata (MA) (obrázek 1). Typickým nálezem na sítnici jsou prchavá vatovitá ložiska, způsobená infarkty ve vrstvě nervových vláken (obrázek 2). Dále na očním pozadí pozorujeme MA, hemoragie a teleangiektázie. Vzácněji se může vyskytnout cystoidní makulární edém. Následkem mikrovaskulární okluze může dojít až k atrofii terče zrakového nervu [1-3,13]. HIV mikrovaskulopatie a retinopatie nejsou však znak ohrožujícím nálezem. Ve většině případů bývají asymptomatické, zachycené jako náhodný nález při vyšetření očního pozadí.



Obrázek 1. HIV mikrovaskulopatie na předním segmentu oka – tortuozita cév, přerušovaný krevní sloupec, mikroaneurysmata



Obrázek 2. HIV mikrovaskulopatie a retinopatie – hemoragie, vatovitá ložiska, drobná mikroaneurysmata



Obrázek 3. Cytomegalovirová retinitida u pacienta s HIV

Projevy související s oportunními infekcemi

Jsou způsobené mikroorganismy s nízkou virulencí, které vyvolávají onemocnění jen u imunodeficitních jedinců. Jako typické oportunní patogeny se uplatňují viry, bakterie, houby a paraziti [17]. Lidský CMV ze skupiny herpetických virů je příčinou nejčastější a nejzávažnější oční oportunní infekce u HIV pozitivních pacientů – **CMV retinitidy** [1,9,11]. Tato klinická jednotka se vyskytuje ve stadiu hlubokého imunodeficitu, kdy hodnoty CD4+ jsou pod

100/μl krve [22]. V současné době klesla její incidence díky častějšímu zachytu HIV infekce a včasnému zahájení léčby pod 5,0 % [9,11]. Přesto zůstává nejčastější příčinou ztráty zraku u pacientů s AIDS [11,22]. V typických případech nacházíme při oftalmologickém vyšetření různě veliká, nepravidelná, neostře ohraničená, žlutobělavá ložiska infiltrovaná sítnice, doprovázená krvácením začínajícím obvykle v periferii a pozvolně se šířícím podél retinálních cév (obrázek 3). Poškozená sítnice nekrotizuje a na jejím místě se vytvářejí částečně pigmentovaná atrofická ložiska, která představují locus minoris resistentiae pro vznik amoce sítnice [1,4,9,11].

Infekce vyvolaná **varicela zoster** virem se projevuje jako herpes zoster ophthalmicus s postižením víček, spojivky a rohovky, provázeným následnými jizevnatými změnami či postherpetickými neuralgiemi, nebo naopak anestézií rohovky se vznikem neurotrofické keratopatie, rozvojem přední uveitidy, zánětu optického nervu a parézy okohybných svalů, nebo jako vzácná, ale velmi závažná progresivní zevní retinální nekróza [4,9].

Oční forma **toxoplazmózy**, vyvolaná obligátně intracelulárním parazitickým prvokem *Toxoplasma gondii*, patří mezi další oportunní infekce u HIV pozitivních pacientů, u kterých probíhá pod obrazem progresivní, častěji oboustranné, recidivující, multifokální, nekrotizující retinohoroiditidy. Na očním pozadí jsou patrné okrouhlé, bělavé, edematózně prosláklé léze, provázené mírnou přední uveitidou, vitritidou, vaskulitidou, méně často papilitidou [1,3,19].

Tabulka 1. Epidemiologické parametry našeho souboru

	Statistické hodnoty
Počet pacientů n (%)	147 (100 %)
Věk, věkový průměr (rozsah)	41 (22-79)
Pohlaví mužské n (%)	125 (85 %)
Pohlaví ženské n (%)	22 (15 %)
Asymptomatické stadium HIV infekcí n (%)	88 (59,9 %)
Časně symptomatické stadium HIV infekcí n (%)	22 (15 %)
Pozdní symptomatické stadium HIV infekcí, AIDS n (%)	37 (25,1 %)
Mortalita z důvodu základního onemocnění n (%)	5 (3,4 %)
Pacienti s očním nálezem n (%)	17 (11,6 %)
Muži n (%), ženy n (%)	14 (82,4 %), 3 (17,6 %)
Oční nález v asymptomatickém stadiu HIV infekcí n (%)	0
Oční nález v časném symptomatickém stadiu HIV infekcí n (%)	2 (1,4 %)*
Oční nález v pozdním symptomatickém stadiu HIV infekcí, AIDS n (%)	15 (10,2 %)
Mortalita pacientů s očním nálezem n (%)	2 (40 %)
Hodnota CD4+ u pacientů ve sledovaném souboru Průměr hodnot (rozsah)	410,9/μl krve (2-1630)
Hodnota CD4+ u pacientů s očním nálezem Průměr hodnot (rozsah)	126,6/μl krve (4-376)

* U jednoho pacienta se jednalo o inaktivní oční formu toxoplazmózy

Tabulka 2. Oční projevy u pacientů s HIV/AIDS – základní rozdělení

	Počet (n)	%	CD4+ Průměr (rozsah)
Projevy nesouvisející s oportunními infekcemi	13	76,5	137,6/ μ l krve (7-376)
Projevy související s oportunními infekcemi	3	17,6	78,25/ μ l krve (4-202)
Nádorové oční projevy	0	-	-

Infekce způsobená **herpes simplex** virem může vést k výsevu typických kožních eflorescencí na víčkách, keratokonjunktivitidě, přední uveitidě, nebo vzácně k akutní retinální nekróze [9].

Nádorové oční projevy

Kaposiho sarkom, vysoce vaskularizovaný útvar červeno-fialové barvy, je nejčastější nádorové onemocnění u HIV pozitivních pacientů. Vyskytuje se u 30-35 % nemocných ve stadiu AIDS [1,3]. V oční lokalizaci bývá především na víčkách, spojivkách, ojediněle i v orbitě. **Maligní lymfom** se u HIV pozitivních pacientů vyskytuje 100krát častěji než u zdravé populace. Může být lokalizován intraokulárně, intraorbitálně a intrakraniálně [3].

METODIKA

V období od roku 1987 do roku 2015 bylo vyšetřeno na Oční klinice Fakultní nemocnice Ostrava 147 nemocných s nově diagnostikovanou infekcí HIV před zahájením ART léčby základního onemocnění. Součástí očního vyšetření bylo zjištění nejlépe korigované zrakové ostrosti (NKZO) na Snellenových optotypech, stanovení hodnot nitroočního tlaku bezkontaktní metodou, vyšetření předního segmentu oka na štěrbinové lampě a vyšetření zadního segmentu oka biomikroskopicky v arteficiální mydriáze.

Mezi sledované parametry patřily: výskyt a povaha očního postižení, klinické stadium nemoci a hloubka imunodeficitu charakterizovaná absolutním počtem CD4+ lymfocytů, věk, pohlaví, způsob přenosu infekce a úmrtnost HIV pozitivních pacientů. Epidemiologické parametry pacientů z našeho souboru jsou uvedeny v tabulce 1.

VÝSLEDKY

Sledovaný soubor tvořilo celkem 147 HIV pozitivních osob (22 žen, 125 mužů) s průměrnou hodnotou CD4+ 410,9/ μ l krve. Z toho u 17 pacientů (11,6 %) byl popsán patologický oční nález (tabulka 2) s průměrnou hodnotou CD4+ 126,6/ μ l krve. Ve 14 případech se jednalo o pacienty mužského pohlaví (82,4 %), ve 3 případech ženského (17,6 %). U pacientů v asymptomatickém stadiu jsme nezaznamenali žádné

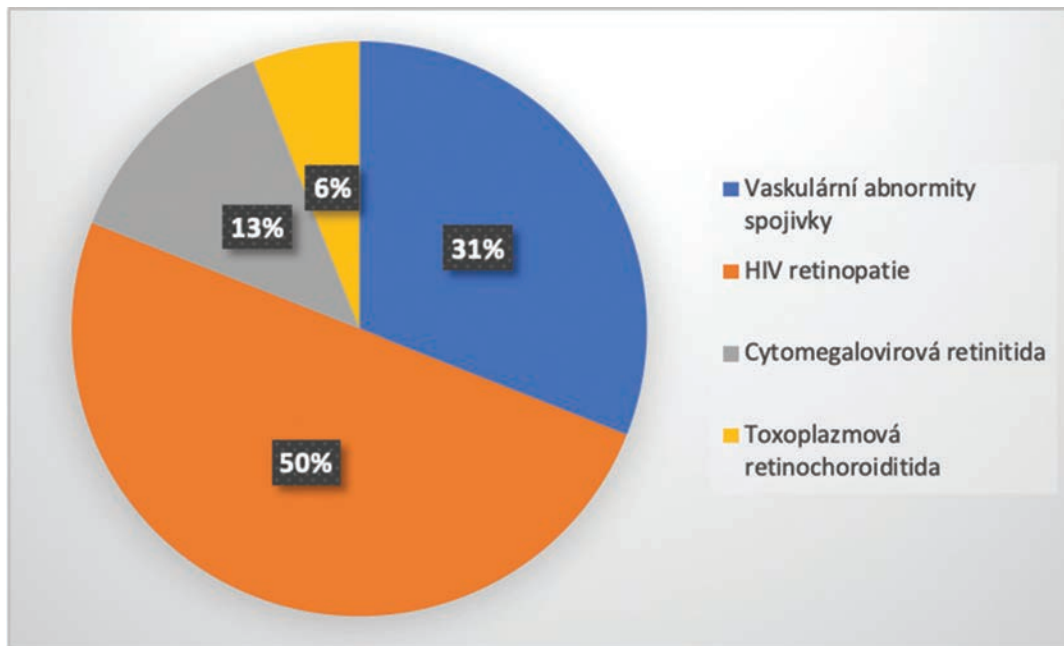
Tabulka 3. Oční projevy u pacientů s HIV/AIDS v našem souboru

	POČET (n)	%	CD4+ Průměr (rozsah)
Vaskulární abnormality spojivky	5	31	138,7/ μ l krve (7-359)
HIV retinopatie	8	50	97,4/ μ l krve (7-376)
Cytomegalovirová retinitida	2	13	41,5/ μ l krve (4-79)
Toxoplazmová retinochoroiditida	1	6	28/ μ l krve

patologické oční projevy HIV infekce. U pacientů v časném symptomatickém stadiu HIV infekce byl patologický oční nález popsán ve dvou případech. U jednoho pacienta se jednalo o inaktivní oční formu toxoplazmózy. Je však diskutabilní, zda měl tento nález souvislost se současnou HIV infekcí. Je pravděpodobné, že aktivita toxoplazmové retinochoroiditidy proběhla v dávné minulosti, a tak jsme to nehodnotili jako oční komplikaci HIV. Ve druhém případě byl dokumentován nález spojivkové mikroangiopatie (obrázek 1). U pacientů s rozvinutým AIDS (pozdní symptomatické stadium HIV infekce) bylo oční postižení nalezeno v 15 případech (10,2 %). Zde převážnou část tvořily projevy vyvolané vlastním působením viru (HIV retinopatie a mikroangiopatie) – 12 případů (8,2 % z celkového počtu, 80 % z nemocných v pokročilém stadiu HIV). Oportunní infekce v této skupině pacientů byly zastoupeny ve 3 případech (2,0 % z celkového počtu, 20,0 % z nemocných v pokročilém stadiu HIV). U jednoho pacienta byla diagnostikována oční forma toxoplazmózy (0,7 % z celkového počtu, 6,7 % z nemocných v pokročilém stadiu HIV). Ve dvou případech byl zjištěn nález závažné CMV retinitidy (1,3 % z celkového počtu, 13,3 % z nemocných v pokročilém stadiu HIV) (tabulka 3, graf 1). U žádného pacienta ve sledovaném souboru nebyl zaznamenán výskyt maligních očních chorob. V důsledku základního onemocnění, které vedlo k úplnému vyčerpání a následně selhání obranyschopnosti organismu, zemřelo během sledování 5 pacientů, přitom patologický oční nález (CMV retinitida) byl přítomen ve dvou případech (40,0 %). Jako nejčastější způsob přenosu infekce v celkovém souboru byl potvrzen pohlavní styk, přičemž největší procentuální zastoupení tvořili homosexuálně orientovaní muži. V jednom případě z celkového souboru pacientů byl zaznamenán přenos prostřednictvím transfúzí krevních derivátů u pacienta s hemofilii, ke kterému došlo ještě před zahájením povinného testování dárců krve.

DISKUSE

Z hlediska zastoupení mužů a žen, způsobu nákazy virem HIV a korelace imunitního stavu infikovaných s manifestací očních projevů odpovídaly naše výsledky dosud publikovaným pracím [5,18,21,22].



Graf 1. Oční projevy u pacientů s HIV/AIDS v našem souboru

Kožner a kol. a také další autoři uvádějí výskyt očních projevů kolem 70-80 % ze všech HIV pozitivních pacientů [3,9,12]. Jejich incidence se však díky zavedení vysoce účinné kombinované ART výrazně snížila [10,11,18,22]. V našem souboru byl oční nález zastižen celkem u 17 pacientů (11,6 %), s nejvyšší prevalencí u nemocných v rozvinutém stadiu AIDS (15 případů – 10,2 %). Tento počet je ve srovnání s citovanými publikacemi nepatrně nižší. Kromě pokroku v léčbě HIV pozitivních pacientů si lze tento fakt vysvětlit také časnou diagnostikou této choroby a z toho vyplývajícího vyššího zastoupení nemocných v asymptomatickém stadiu HIV při vstupním oftalmologickém vyšetření (59,9 % ze všech HIV pozitivních ve sledovaném souboru). Dalším důvodem nižšího výskytu očních příznaků v našem souboru je pak hodnocení pouze vstupního vyšetření, na rozdíl od výše uvedených autorů.

Nejčastějším očním projevem HIV infekce je mikroangiopatie na očním pozadí [1,9,10], kterou jsme pozorovali i v našem souboru. Bowling a řada dalších autorů [1,3,4,9,10,15,19] uvádějí její výskyt v 50-70 % případů u pacientů s AIDS. V číselných hodnotách se naše výsledky s citovanou literaturou rozcházejí. HIV mikroangiopatii jsme pozorovali u 15 pacientů (10,2 %). Ve 14 případech se jednalo o pacienty v pozdním symptomatickém stadiu HIV (což představuje 37,8 % ze všech pacientů ve stadiu AIDS) a v jednom případě v časném symptomatickém stadiu HIV infekce (4,5 % ze všech pacientů tohoto stadia). Důvod této diskrepance si lze, kromě výše uvedeného (účinná ART, vyšší zastoupení pacientů v asymptomatickém stadiu), vysvětlit také tím, že přítomnost mikroangiopatie je nálezem přechodným, prchavým a ve většině případů asymptomatickým. Výskyt se odvíjí od imunitního stavu pacienta, který je značně proměnlivý v průběhu trvání onemocnění. HIV retinopatie tedy nemusela být během vstupního vyšetření zastižena.

Výskyt CMV retinitidy byl zaznamenán ve dvou případech (1,4 %), toxoplazmové retinochoroiditidy jen v jednom případě (0,7 %). Podobnou prevalenci projevů lze dohledat i v citované literatuře [3,9,11].

Tato práce má několik limitací. Hlavní z nich je absence hodnocení vývoje očního nálezu v čase u jednotlivých nemocných, která by mohla dát našim výsledkům zcela jiný rozměr. Rozsah takového hodnocení však naráží na jistá úskalí (např. přechod jednotlivých nemocných mezi stadii) a celkově přesahuje rámec dané práce, bude však předmětem další analýzy. Dalším limitem je absence sledovaných údajů u nemocných v terminálním stadiu HIV infekce, kteří do sledovaného souboru nebyli zařazeni, protože se u nich oční vyšetření nepodařilo časově provést.

ZÁVĚR

Oční projevy jsou u HIV infekce velmi rozmanité a poměrně časté, což jsme prokázali v našem souboru pacientů. Pravidelné oftalmologické vyšetření patří ke standardu péče o HIV pozitivní pacienty. Jeho cílem je v první řadě prevence ireverzibilního postižení zraku. Umožňuje také nepřímé monitorování dlouhodobé kompenzace imunitního stavu HIV pozitivního pacienta, účinnost léčby, případný rozvoj rezistence či compliance pacienta. U některých pacientů bývají oční projevy prvním klinickým příznakem HIV infekce a mohou tak případnou HIV pozitivitu odhalit. Díky včasné profylaxi oportunních infekcí a zavedení vysoce účinné ART došlo k výraznému poklesu výskytu očních projevů, a to především zrak ohrožující CMV retinitidy, která i přes intenzivní léčbu stále zůstává nejčastější příčinou slepoty u HIV pozitivních pacientů.

LITERATURA

- Ahmed, I., Ai, E., Chang, E. et al.:** Ophthalmic manifestations of HIV. HIV insite knowledge base chapter [online]. University of California, San Francisco, USA. August 2005; Content reviewed January 2006. [cit. 10. 4. 2016]. Dostupné na [www: http://hivinsite.ucsf.edu/InSite?page=kb-04-01-12](http://hivinsite.ucsf.edu/InSite?page=kb-04-01-12)
- Bartsch, D.U., Kozak, I., Grant, I. et al.:** Retinal nerve fiber and optic disc morphology in patients with human immunodeficiency virus using the Heidelberg Retina Tomography 3. *PLoS One*, 10 (8); 2015: e0133144.
- Boguszaková, J.:** Oko a celková onemocnění. In Kuchynka, P., a kol., *Oční lékařství*. Praha, Grada, 2016, s. 859-861.
- Bowling, B.:** *Kanski's Clinical Ophthalmology*. Elsevier, 2016, p. 437-443.
- Chiotan, C., Radu, L., Serban, R. et al.:** Cytomegalovirus retinitis in HIV/AIDS patients. *J Med Life*, 7 (2); 2014: 237-240.
- Jabs, D.A., Drye, L., Van Natta, M.L. et al.:** Incidence and long-term outcomes of the human immunodeficiency virus neuroretinal disorder in patients with AIDS. *Ophthalmology*, 112 (4); 2015: 760-768.
- Jilich, D., Kulířová, V. a kol.:** HIV infekce – Současné trendy v diagnostice, léčbě a ošetřovatelské. Praha, Mladá fronta a.s., 2014, 173 s.
- Konvalinka, J., Machala, L.:** AIDS – mor pro 21. století. In Konvalinka, J., Machala, L., *Viry pro 21. století*. Praha, Academia, 2013, s. 42-66.
- Kožner, P., Machala, L., Filouš, A. et al.:** Přehled vývoje okulárních oportunních infekcí u HIV pozitivních pacientů. *Cesk Slov Oftalmol*, 65 (1); 2009: 36-38.
- Kožner, P., Machala, L., Rozsypal, H. et al.:** HIV retinopatie. *Klin mikrobiol inf lék*, 15 (5); 2009: 183-184.
- Kožner, P., Rozsypal, H., Machala, L. et al.:** Dva typy cytomegalovirového postižení oka u pacientů s HIV infekcí. *Klin mikrobiol inf lék*, 15 (5); 2009: 180-182.
- Kraus, H.:** Oko a celková onemocnění. In Kraus, H., *Kompendium očního lékařství*. Praha, Grada, 1997, s. 277-284.
- Pichi, F., Romani, P., Carrai, P. et al.:** Think out of the box, think out of the eye reappraisal of HIV/AIDS retinopathy. *Med Hypothesis Discov Innov Ophthalmol*, 3 (3); 2014: 65-70.
- Podrobný popis HIV/AIDS. Národní program boje proti AIDS v České republice. Státní zdravotní ústav. Praha. [cit. 31. 3. 2016]. Dostupné na [www: http://www.prevencehiv.cz/informace/podrobny-popis-hivaid/](http://www.prevencehiv.cz/informace/podrobny-popis-hivaid/)**
- Rozsypal, H.:** *AIDS klinický obraz a léčba*. Praha, Maxdorf, 1998, 236 s.
- Rozsypal, H.:** Infekce lidským virem imunodeficiency (HIV): Rozpoznání a počáteční posouzení. In Rozsypal, H., *Základy infekčního lékařství*. Praha, Karolinum, 2015, s. 381-387.
- Rozsypal, H.:** Zdravotní komplikace infekce lidským virem imunodeficiency (HIV). In Rozsypal, H., *Základy infekčního lékařství*. Praha, Karolinum, 2015, s. 393-401.
- Ruiz-Cruz, M., Alvarado-de la Barrera, C., Ablanedo-Terrazas, Y. et al.:** Proposed clinical case definition for cytomegalovirus-immune recovery retinitis. *Clin Infect Dis*, 59 (2); 2014: 298-303.
- Říhová, E.:** *Uveitidy*. Praha, Grada, 2009, s. 29-36.
- Staňková, M., Marešová, V., Vaništa, J.:** *Nákaza virem HIV*. In Staňková, M., Marešová, V., Vaništa, J.: *Repetitorium infekčních nemocí*. Praha, Triton, 2008, s. 139-143.
- Staňková, M., Rozsypal, H., Hynie, J.:** Cytomegalovirivá retinitida – současné terapeutické možnosti (První použití cidofoviru v ČR). *Klin mikrobiol inf lék*, 4 (5); 1998: 150-153.
- Stepanov, A., Feuermannová, A., Hejsek, L. et al.:** Cytomegalovirivá retinitida u pacienta se syndromem získané imunodeficiency. *Cesk Slov Oftalmol*, 70 (4); 2014: 132-137.
- Tan, S., Duan, H., Xun, T. et al.:** HIV-1 impairs human retinal pigment epithelial barrier function: possible association with the pathogenesis of HIV-associated retinopathy. *Lab Invest*, 94 (7); 2014: 777-787.
- Trendy vývoje a výskyt HIV/AIDS v ČR v roce 2015. Tisková zpráva Národní referenční laboratoře pro HIV/AIDS. Praha. Státní zdravotní ústav. 29. 1. 2016. [cit. 25. 5. 2016]. Dostupné na [www: http://www.szu.cz/uploads/documents/CeM/HIV/AIDS/rocní_zpravy/2015/Tiskova_zprava_NRL_pro_HIV_AIDS_v_CR_v_roce_2015.pdf](http://www.szu.cz/uploads/documents/CeM/HIV/AIDS/rocní_zpravy/2015/Tiskova_zprava_NRL_pro_HIV_AIDS_v_CR_v_roce_2015.pdf)**