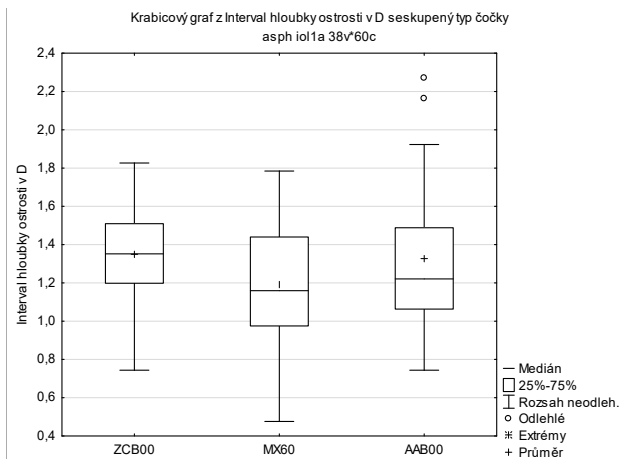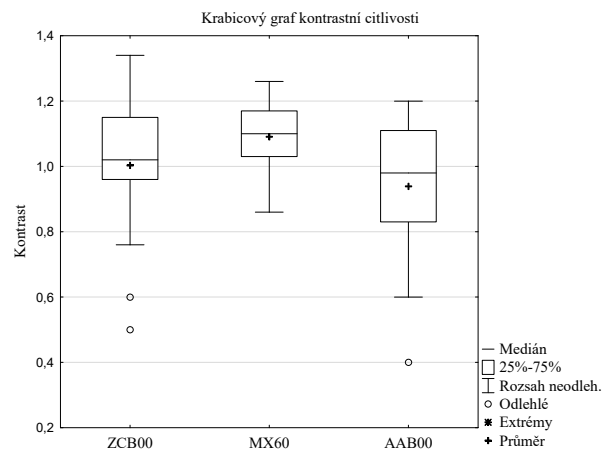


Graf č. 3. Krabicový graf pooperačních hodnot IHO



Graf č. 4. : Krabicový graf pooperačních hodnot kontrastní citlivosti.

Tabulka č. 6. Statistika rozdílu IHO pro 3 typy IOL.

	Interval hloubky ostrosti v D Označ. rozdíly jsou významné na hlad. $p < ,050$		
	{1} (M=1,35)	{2} (M=1,19)	{3} (M=1,32)
ZCB00 {1}		0,38	0,97
MX60 {2}	0,38		0,51
AAB00 {3}	0,97	0,51	

V intervalu hloubky ostrosti jsme nenalezli mezi třemi typy IOL žádný statisticky signifikantní rozdíl.

Tabulka č. 7. Statistika rozdílu kontrastní citlivosti pro 3 typy IOL.

	Kontrastní citlivost Označ. rozdíly jsou významné na hlad. $p < ,050$		
	{1} (M=1,06)	{2} (M=1,09)	{3} (M=,94)
ZCB00 {1}		0,83	0,04
MX60 {2}	0,83		0,01
AAB00 {3}	0,04	0,01	

Tabulka č. 8. Rozkladová popisná statistika intervalu hloubky ostrosti.

	N	Průměr	SD	Int. spolehl. (-95%)	Int. spolehl. (+95%)	Minimum	Maximum	Medián
ZCB00	20	17,74	3,56	16,08	19,41	10,00	23,00	17,63
MX60	20	16,08	4,49	13,98	18,18	7,00	26,50	16,00
AAB00	20	17,03	3,96	15,17	18,88	10,00	26,00	17,50
Vš.skup.	60	16,95	4,01	15,91	17,99	7,00	26,50	17,00

Přehled hodnot IHO v cm pro všechny tři typy NČ.

neexistuje mnoho studií. Ty nejznámější uvádí a srovnává Xian-Hui Gong[8]. Tyto studie se různí v názoru efektu SA na IHO. K. Rocha a S. Marcos [4,9] uvádí, že IHO je statisticky vyšší u skupiny s vyšší SA. Oproti tomu M. R. Santhiago a kol. [10] nenašli statisticky významnou korelaci mezi SA a IHO. S tímto faktem souhlasí samotný Xian a také naše výsledky, kdy studie potvrdila statisticky významný rozdíl v celkové hodnotě pooperační SA (ZCB00: $p < 0,000$; MX60: $p = 0,003$), avšak hodnota IHO byla mezi skupinami statisticky nevýznamná (ZCB00: $p = 0,97$; MX60: $p = 0,51$). Asférická ZCB00 měla dokonce lehce vyšší hodnotu IHO než AAB00 (1,35 D oproti 1,32 D). Sekundárně jsme sledovali maximální ostrost na blízkou vzdálenost. U sférické NČ byla zraková ostrost v celém IHO relativně konstantní (0,8 řádek téměř v celém intervalu), u asférických NČ dosahovala vyšší maximální hodnoty (1,0+ řádek v centru IHO a dále docházelo ke snížení zrakové ostrosti). Bohužel jsme

neměli Snellenovy čtecí tabulky na blízkou vzdálenost pro vyšší hodnotu visus 1,0, proto jsme tuto skutečnost statisticky nevyhodnocovali. Lze však konstatovat, že asférické NČ mají pravděpodobně i na čtecí vzdálenost vyšší maximální zrakovou ostrost, jako NČ sférické, aniž by redukovali IHO.

ZÁVĚR

Z naměřených výsledků a výše uvedených informací vyplývá, že volba asférické nitrooční čočky je ideální u pacientů s širokými zornicemi, s požadavkem maximální možné zrakové ostrosti a kontrastu a dále pak u pacientů s vyšší dioptrickou hodnotou NČ. Vědecké články napsané o této problematice také zmiňují benefit v podobě lepší optické homogenity a tím prospěch u pacientů s de-

centrovaným optickým systémem oka (povolený závěsný aparát, excentrická zornice atd.) [11]. Obě asférické NČ (ZCB00, MX60) dosáhly vyšší hodnoty korigované zrakové ostrosti do dálky (ZCB00: $p=0,048$; MX60: $p=0,001$), lepší kontrastní citlivosti v nižších mezopických podmínkách

(ZCB00: $p=0,041$; MX60: $p=0,012$) a nižší celkovou pooperační SA (ZCB00: $p < 0,000$; MX60: $p=0,003$) než u sférické AAB00. Rozdíl v intervalu hloubky ostrosti na blízkou vzdálenost (40 cm) nebyl mezi těmito NČ statisticky významný.

LITERATURA

1. **Porter, J., Guirao, A., Cox, IG. et al.:** Monochromatic aberrations of the human eye in a large population. *J Opt Soc Am A Opt Image Sci Vis.* 2001;18(8):1793-1803.
2. **Beiko, G.:** Understanding Corneal Asphericity and IOLs. <https://www.reviewofophthalmology.com/article/understanding-corneal-asphericity-and-iols>. Accessed June 26, 2018.
3. **Bakaraju, RC., Ehrmann, K., Papas, EB. et al.:** Depth-of-Focus and its Association with the Spherical Aberration Sign. A Ray-Tracing Analysis. *J Optom.* 2010;3(1):51-59. doi:10.3921/joptom.2010.51
4. **Marcos, S., Barbero, S., Jiménez-Alfaro, I.:** Optical quality and depth-of-field of eyes implanted with spherical and aspheric intraocular lenses. *J Refract Surg Thorofare NJ* 1995. 2005;21(3):223-235.
5. **Zeile, AJ., Cao, D.:** Vision under mesopic and scotopic illumination. *Front Psychol.* 2015;5. doi:10.3389/fpsyg.2014.01594
6. **Al-Sayyari, TM., Fawzy, SM., Al-Saleh, AA.:** Corneal spherical aberration and its impact on choosing an intraocular lens for cataract surgery. *Saudi J Ophthalmol.* 2014;28(4):274-280. doi:10.1016/j.sjopt.2014.06.005
7. **Liu, J-P., Zhang, F., Zhao, J-Y. et al.:** Visual function and higher order aberration after implantation of aspheric and spherical multifocal intraocular lenses: a meta-analysis. *Int J Ophthalmol.* 2013;6(5):690-695. doi:10.3980/j.issn.2222-3959.2013.05.27
8. **Gong, X-H., Zheng, Q-X., Wang, N. et al.:** Visual and optical performance of eyes with different corneal spherical aberration implanted with aspheric intraocular lens. *Int J Ophthalmol.* 2012;5(3):323-328. doi:10.3980/j.issn.2222-3959.2012.03.14
9. **Rocha, KM., Soriano, ES., Chamon, W. et al.:** Spherical aberration and depth of focus in eyes implanted with aspheric and spherical intraocular lenses: a prospective randomized study. *Ophthalmology.* 2007;114(11):2050-2054. doi:10.1016/j.ophtha.2007.01.024
10. **Santhiago, MR., Netto, MV., Barreto, J. et al.:** Wavefront analysis, contrast sensitivity, and depth of focus after cataract surgery with aspherical intraocular lens implantation. *Am J Ophthalmol.* 2010;149(3):383-389. e1-2. doi:10.1016/j.ajo.2009.09.019
11. **Atchison, DA.:** Optical design of intraocular lenses. II. Off-axis performance. *Optom Vis Sci Off Publ Am Acad Optom.* 1989;66(9):579-590.

SPOJOVKOVÉ LÉZIE – VZŤAH PAPILÓMOV A SKVAMOCELULÁRNEHO KARCINÓMU SPOJOVKY S INFEKCIOU HPV

ABSTRAKT ÚVOD

Etiológia vzniku papilómov je multifaktoriálna. Existuje silná asociácia medzi ľudským papilomavírusom (HPV) a vývojom týchto spojovkových lézií. HPV je tumorogénny a bežne produkuje benígne nádory s nízkym potenciálom malígneho zvratu. Papilómy zriedkavo môžu prechádzať malígnou transformáciou.

MATERIÁL A METODIKA

Retrospektívna štúdia pacientov s diagnózou spojovkového papilómu alebo skvamocelulárneho karcinómu spojovky.

VÝSLEDKY

V súbore 125 pacientov v období rokov 2007 – 2017 sme u spojovkových nepigmentovaných nádorov u 119 (95,2%) potvrdili histologickým vyšetrením papilóm a u 6 (4,8%) pacientov karcinóm.

Z celkového počtu pacientov bolo 39 žien (31,2%) a 86 mužov (68,8%). Priemerný vek pacientov bol 68,4 rokov (rozsah 20 - 94 rokov). Lokalizácia lézií: bulbárna spojovka u 65 (52,0%), horná mihalnica tarzálna spojovka + fornix u 6 (4,8%), dolná mihalnica + fornix u 27 (21,6%), karunkula u 20 (16,0%) a plica semilunaris u 7 (5,6%) pacientov.

V súbore pacientov sme zaznamenali 2 papilómy, ktoré sa transformovali do skvamocelulárneho karcinómu. U pacientov bola HPV16 pozitívna, karcinómy vychádzali z oblasti bulbárnej spojovky, chirurgické riešenie bolo spojené s peroperačnou aplikáciou Mitomycínu C.

V jednom prípade sa invertovaný papilóm do 2 rokov od primárnej excízie rozvinul do orbitálneho karcinómu a pacient následne absolvoval radikálne chirurgické riešenie (parciálna exenterácia očnice) s následnou rádioterapiou.

ZÁVER

Transformácia papilómu na karcinóm je zriedkavá, ale vždy na ňu treba myslieť pri recidíve ochorenia. HPV môže infikovať spojovku. Oftalmológ v spolupráci s patológom môže odporučiť vhodné laboratórne vyšetrenia na potvrdenie diagnózy. Ambulantné sledovanie pacientov po excízii papilómu spojovky je potrebné aj dlhodobe.

Kľúčové slová: epibulbárne nádory, nádory spojovky, papilóm, karcinóm

SUMMARY

CONJUNCTIVAL LESIONS – THE RELATIONSHIP OF PAPILOMAS AND SQUAMOUS CELL CARCINOMA TO THE HPV INFECTION

ABSTRACT

INTRODUCTION

The etiology of papilloma formation is multifactorial. There is a strong association between human papillomavirus (HPV) and the development of these conjunctival lesions. HPV is tumorigenic and commonly produces benign tumors with low malignant potential. Papillomas rarely go through malignant transformation.

MATERIAL AND METHODS

Retrospective study of patients with a diagnosis of conjunctival papilloma or squamous cell carcinoma.

RESULTS

In a collection of 125 patients in the period 2007-2017, 119 (95.2%) were confirmed by papilloma histological examination in 119 (95.2%) and in 6 (4.8%) patients with carcinoma.

Of the total number of patients, 39 were women (31.2%) and 86 men (68.8%). The mean age of patients was 68.4 years (range 20-94 years). Localization of lesions: bulbar conjunctiva 65 (52.0%), upper eyelid tarsal conjunctiva + fornix 6 (4.8%), lower eyelid + fornix 27 (21.6%), caruncle 20 (16.0%) and plica semilunaris 7 (5.6%) patients.

¹Furdová A., ¹Stopková A., ²Kapitánová K.,
³Kobzová D., ³Babál P.

¹Klinika oftalmológie Lekárskej fakulty
Univerzity Komenského a Univerzitná
nemocnica, Nemocnica Ružinov, Bratislava

²Klinika oftalmológie Jeseniova Lekárska
fakulta Univerzity Komenského, Martin

³Ústav patologickej anatómie LF UK
a UNB, Bratislava

Čestné prehlásenie

Autori práce týmto prehlasujú, že vznik
aj téma odborného článku a jeho zverejnenie
nie je v rozpore záujmov a nie
je podporené žiadnou farmaceutickou
firmou.



Do redakcie doručeno dne: 1.6.2018
Do tisku prijato dne: 20.7.2018

doc. Mgr. MUDr. Alena Furdová, PhD.,
MPH, FEBO
Klinika oftalmológie LFUK a UNB,
nemocnica Ružinov
Ružinovská 6, 826 06 Bratislava
afrf@mail.t-com.sk; alikafurdova@gmail.com

In the patient population we recorded 2 papillomas that were transformed into squamous cell carcinoma. HPV16 was positive in these patients, the carcinomas were from the area of the bulbar conjunctiva, and the surgical solution was associated with the perioperative administration of Mitomycin C.

In one case, the inverted papilloma developed into orbital carcinoma within 2 years of primary excitation, and the patient underwent radical surgical procedure (partial exenteration of the orbit) followed by radiotherapy.

CONCLUSION

Transformation of the papilloma into the carcinoma is rare, but it must always be thought of as a recurrence of the disease. HPV can infect the conjunctiva. The ophthalmologist, in collaboration with a pathologist, may recommend appropriate laboratory tests to confirm the diagnosis. Outpatient follow-up of patients after excision of the joint papilloma is also necessary.

Key words: epibulbar tumors, conjunctival tumors, papilloma, carcinoma

Čes.a slov. Oftal., 74, 2018, No.3, p. 92-97

ÚVOD

Papilóm je histopatologický termín označujúci nádor z povrchového epitelu. Môže byť solitárny alebo mnohopočetný. Nadobúda klasický prstovitý alebo karfiolovitý vzhľad. Spojkovkové papilómy nie sú život ohrozujúce. Môžu však byť dostatočne veľké na to, aby boli nepríjemné alebo kozmeticky deformujúce. Sú rozdelené na skvamocelulárne, limbálne a invertované (Schneiderove) v závislosti od vzhľadu, umiestnenia, veku pacienta, tendencii k opakovaniu po excízii a podľa histopatológie. Limbálny spojovkový papilóm sa často označuje ako neinfekčný zápalový papilóm, pretože sa predpokladá, že vzniká v dôsledku vystavenia ultrafialovému žiareniu. Invertované spojovkové papilómy majú zložku sliznice i epidermy. Vyskytujú sa zriedkavo. Etiológia vzniku papilómov je multifaktoriálna. Existuje silná asociácia medzi ľudským papilomavírusom (HPV) a vývojom týchto spojovkových lézií. HPV je vírus s výrazným tropizmom pre skvamocelulárny epitel. Bolo identifikovaných viac ako 100 rôznych typov HPV. HPV je tumorogénny a bežne produkuje benígne nádory s nízkym potenciálom malígneho zvratu. V konjunktiválnych papilómoch sa najčastejšie nachádzajú ľudské papilomavírusy typu 6 a 11, ktoré sú zodpovedné za vznik kožných bradavíc a postihujú aj genitálny trakt. K prenosu HPV dochádza prostredníctvom priameho kontaktu s ľuďmi. Ide o autoinokuláciu z kontaminovaných prstov na spojovku, ale sú známe aj prípady, kedy sa matke s HPV infekciou vulvy narodilo dieťa, u ktorého sa v krátkom čase rozvinul spojovkový papilóm. Primárnou liečebnou metódou je excízia, avšak recidívy sú časté [6,8] University Hospital of Ioannina, Greece. The first patient was a 48-year-old man presenting with an extended papillomatous lesion in bulbar conjunctiva covering part of the cornea of his right eye. The second patient was a 24-year-old man presenting with a polypoidal papillomatous lesion on the caruncle of his right eye. The two lesions were removed surgically, cryotherapy was applied to the adjacent conjunctiva, and topical mitomycin-C was used. The amniotic membrane was used to restore the conjunctival defect in the first patient. The two removed lesions were sent to the Pathology Department for histopathological examination. Immunohisto-

chemistry, DNA in situ hybridization, and polymerase chain reaction (PCR).

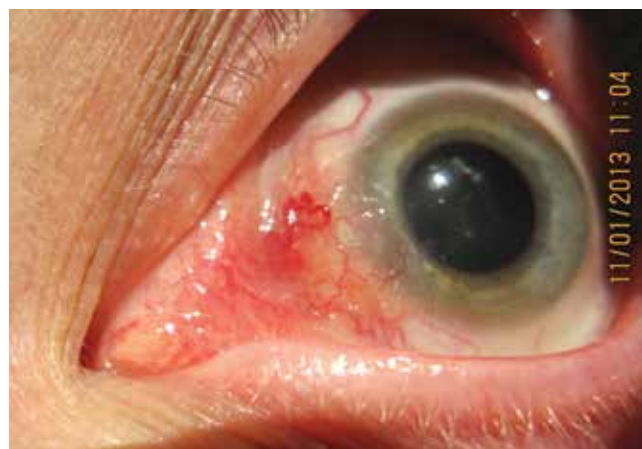Materiál a metodika

Retrospektívna štúdia 125 pacientov s diagnózou spojovkových nepigmentovaných nádorov - spojovkového papilómu alebo skvamocelulárneho karcinómu spojovky na Klinike oftalmológie Lekárskej fakulty Univerzity Komenského a Univerzitnej nemocnice v Bratislave.

V januári 2018 sme na kontrolu predvolali 78 pacientov s diagnózou histologicky verifikovaného spojovkového papilómu alebo skvamocelulárneho karcinómu spojovky, pre ktorých sme pripravili dotazník. Otázky v dotazníku boli zamerané na možný vzťah medzi HPV a spojovkovými léziami. Pacientov sme klinicky vyšetrili.

VÝSLEDKY

V súbore 125 pacientov v období rokov 2007 – 2017 sme zaznamenali výskyt spojovkových nepigmentovaných nádorov, z toho bol u 119 (95,2%) pacientov potvrdený



Obr. 1: Klinický obraz u pacienta s invertovaným typom spojovkového papilómu v nasálnej časti bulbárnej spojovky (1/2013)

histologickým vyšetřením papilóm a u 6 (4,8%) pacientov karcinóm.

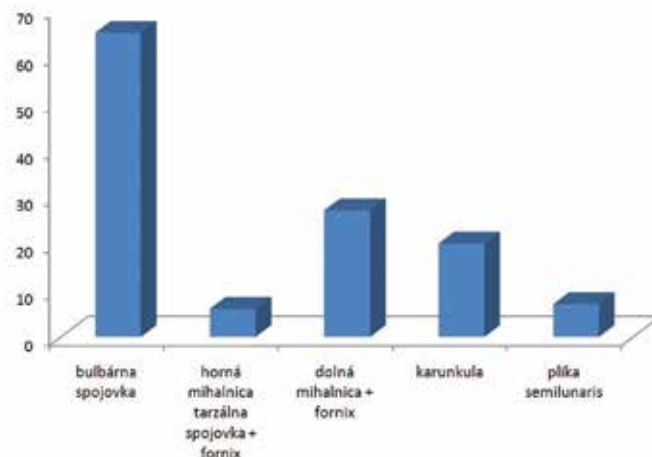
Z celkového počtu pacientov bolo 39 žien (31,2%) a 86 mužov (68,8%). Priemerný vek pacientov bol 68,4 rokov (rozsah 20 - 94 rokov). Lokalizácia lézií: bulbárna spojovka u 65 (52.0%), horná mihalnica tarzálna spojovka + fornix u 6 (4.8%), dolná mihalnica + fornix u 27 (21.6%), karunkula u 20 (16.0%) a plika semilunaris u 7 (5.6%) pacientov (graf 1).

U všetkých pacientov v rámci histologického vyšetrenia bola potvrdená HPV 16 pozitivita.

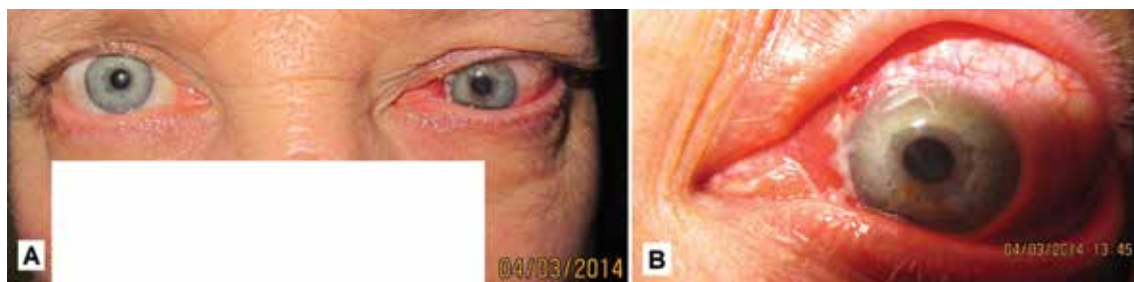U 6 pacientov s verifikovaným karcinómom išlo vo všetkých prípadoch o mužov.

U jedného pacienta sme v r. 2013 diagnostikovali invertovaný papilóm (obr. 1). V r. 2014 došlo k transformácii invertovaného papilómu do formy malígnej formy karcinómu (obr. 2). Pri vyšetrení magnetickou rezonanciou po 2 rokoch od stanovenia diagnózy invertovaného papilómu došlo k rozvoju rozsiahleho neostro ohraničeného infiltrátu v oblasti očnice, ktorý sa nehomogénne sýtil po podaní kontrastnej látky a infiltroval okohybné svaly (jediný nebol postihnutý m rect. lat.), pôsobil deformačne na bulbus a spôsoboval protrúziu. Skléra bola na niektorých miestach so známami prerastania intrabulbárne, lézia mala expanzívny efekt

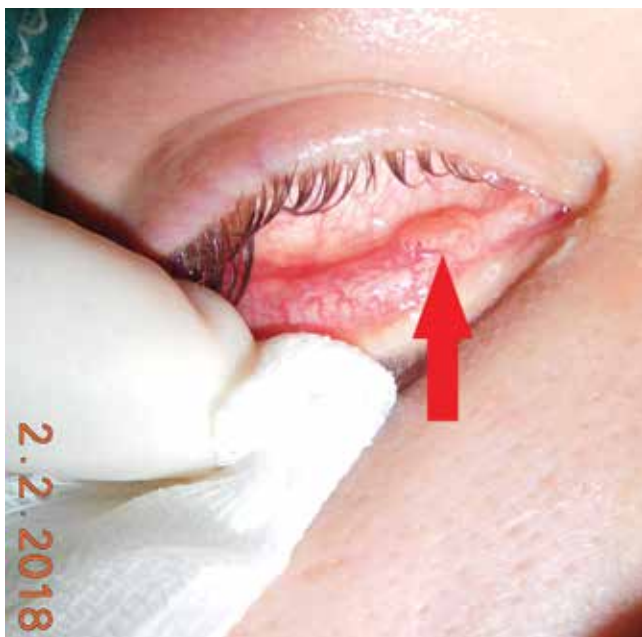na bulbus s deformáciou kontúry a spôsobovala protrúziu. Skléra bola na niektorých miestach zneostrená so známami prerastania intrabulbárne 56x35x38mm, predtým 39x28x24 mm /APxLLx-CC/, v 10/2013 20x16x16mm. Lézia pôsobila expanzívne na me-



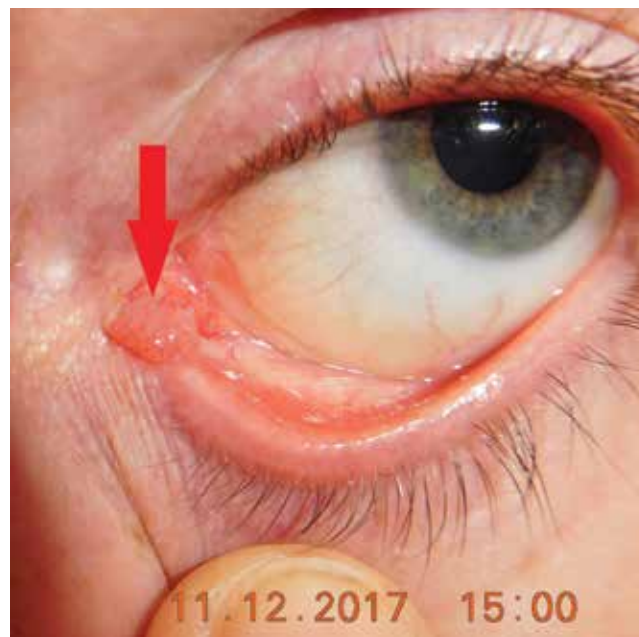Graf č. 1: Lokalizácia spojkových lézií v súbore 125 pacientov



Obr. 2: Klinický obraz u toho istého pacienta v marci 2014 – progresia s tendenciou infiltrácie do očnice



Obr. 3: Klinický obraz u pacienta s papilómom spojovky na vnútornej strane dolnej mihalnice



Obr. 4: Klinický obraz u pacienta s papilómom karunkuly

diálnu stenu orbity. Nádor sa od 10/2013 zväčšil objemovo viac ako 10 násobne. U pacienta následne bola indikovaná enukleácia s parciálnou exenteráciou očnice a rádioterapiou.

V období 2013 – 2015 sme evidovali celkovo 78 pacientov s papilómom spojovky (obr. 3,4,5) alebo karcinómom (obr. 6), ktorých sme predvolali na vyšetrenie. Zo 78 predvolaných pacientov sa na kontrolu v januári 2018 dostavilo 37 (47,4 %) pacientov.

Analyzovali sme výsledky vyplnených dotazníkov 37 pacientov. V skupine dostavených pacientov bolo 31 (83,8%) pacientov s diagnostikovaným spojkovým papilómom a 6 (16,2%) pacientov s potvrdeným karcinómom. Prítomnosť bradavíc na iných miestach ako na spojovke potvrdilo 28 (75,7%) pacientov, a to najmä v oblasti trupu, krku a tváre (tab. 1).

U 4 pacientov bola pozitívna osobná anamnéza karcinómu krčka maternice či karcinómu prostaty. Ani jeden pacient nebol očkovaný proti HPV a u nikoho sa obdobná očná lézia

Tabuľka č. 1: Extraokulárna lokalizácia bradavíc v skupine 37 pacientov, ktorí vyplnili dotazník (niektorí pacienti uviedli aj viac lokalizácií)

Lokalizácia bradavíc	Počet pacientov
Ruka	3
Noha	3
Podpazušie	3
Tvár	5
Krk	7
Hrudník	7
Chrbát	4
Genitál, konečník	2
Nikde	9

nevyskytla v rodine. Žiaden z pacientov sa s danou očnou léziou nenarodil, ale vznikla v priebehu života. Ani u jedného z pacientov excízia papilómu nezhoršila zrak s výnimkou tých, ktorí kvôli karcinómu podstúpili enukleáciu. U vyšetrených pacientov sme objavili 1 recidívu konjunktiválneho papilómu, ktorý sme následne chirurgicky odstránili.

V našom súbore pacientov sme zaznamenali v 2 prípadoch papilómy bulbárnej spojovky, ktoré sa transformovali do karcinómu. Karcinómy recidivovali u dvoch pacientov 2 roky po primárnej excízii. U týchto pacientov bola potvrdená HPV 16 pozitivita.

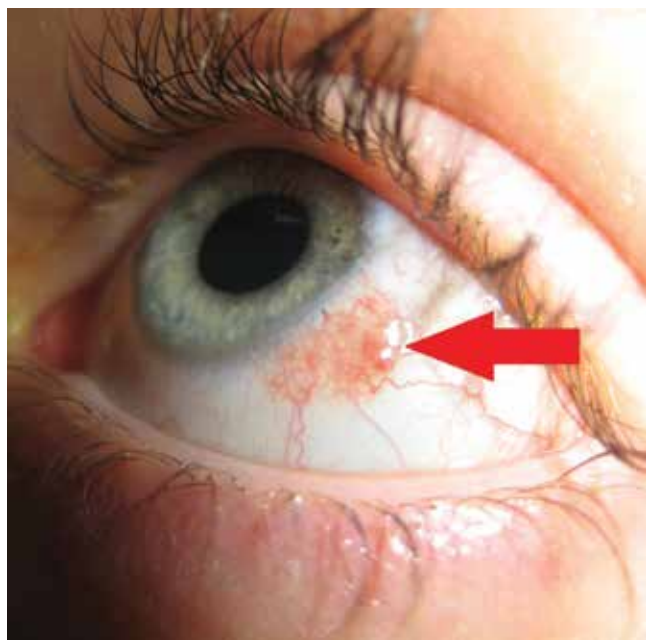
Karcinómy vychádzali u všetkých pacientov z oblasti bulbárnej spojovky. Chirurgické riešenie karcinómov spojovky bolo spojené s peroperačnou aplikáciou Mitomycínu C.

V skupine pacientov, ktorí sa dostavili na kontrolné vyšetrenie v januári 2018, bolo 31 (84%) pacientov s diagnostikovaným spojkovým papilómom a 6 (16%) pacientov s potvrdeným karcinómom. V tejto podskupine sme zistili 1 recidívu konjunktiválneho papilómu, ktorý sme následne chirurgicky odstránili.

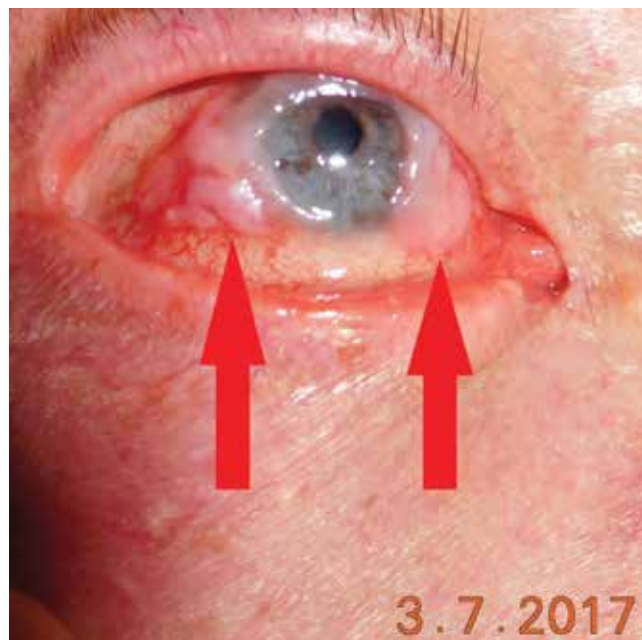Prítomnosť bradavíc na iných miestach tela ako na spojovke potvrdilo 75% pacientov a to najmä v oblasti trupu, krku a tváre.

DISKUSIA

Prevalencia konjunktiválnych papilómov závisí od zemepisnej oblasti, ale vo všeobecnosti je vyššia ako prevalencia spojkových karcinómov. Vyšší výskyt je u kaukazskej rasy, u mužského pohlavia a najčastejšie postihuje ľudí vo veku 50 až 75 rokov. V našom súbore bol najvyšší výskyt lézií u paci-



Obr. 5: Klinický obraz u pacienta s papilómom bulbárnej spojovky



Obr. 6: Klinický obraz pacienta so skvamocelulárnym karcinómom bulbárnej spojovky