

VÝSLEDKY PRVNÍCH 12 MĚSÍCŮ LÉČBY MAKULÁRNÍHO EDÉMU KOMPLIKUJÍCÍHO BRVO U PACIENTŮ LÉČENÝCH RANIBIZUMABEM

SOUHRN

Cíl: Retrospektivní hodnocení prvních 12 měsíců léčby makulárního edému u okluzie větve sítnicové žíly (BRVO) preparátem ranibizumab na základě anatomických a funkčních parametrů.

Metodika: V hodnoceném souboru bylo zahrnuto 54 očí s makulárním edémem komplikujícím BRVO, s průměrnou vstupní nejlepší korigovanou zrakovou ostrostí (NKZO) 4/16 ETDRS optotypu, průměrnou centrální retinální tloušťkou (CRT) 512,3 μm a průměrnou dobou zařazení do léčby 4 měsíce. Po aplikaci 3 úvodních injekcí 0,5 mg ranibizumabu probíhala léčba v režimu pro re nata, s možností doplnění adjuvantního laseru - mřížkové laserové fotokoagulace (LFK). Retrospektivně byl zhodnocen: počet aplikovaných injekcí, zastoupení očí, kde byla během léčby doplněna mřížková LFK, z funkčních parametrů zisk písmen a nejlepší korigovaná zraková ostrost (výsledná NKZO \geq 4/8 ETDRS, výsledná NKZO s ohledem na vstupní NKZO) a z anatomických parametrů průměrná CRT a zastoupení očí s CRT \leq 250 μm , resp. \leq 300 μm .

Výsledky: V celém souboru bylo v prvním roce aplikováno v průměru 4,8 injekcí ranibizumabu. U 42 očí byla provedena mřížková LFK: u 8 očí pouze před zahájením léčby ranibizumabem, u 7 očí před i během léčby, u 29 očí až v průběhu léčby ranibizumabem. Zisk písmen po 12 měsících léčby byl v průměru +16,5 písmen, u 63 % (n=34) očí byl zisk \geq 15 písmen. Výslednou NKZO \geq 4/8 ETDRS dosáhlo po 12 měsících léčby 72 % (n=39) očí. Ve skupině se vstupní NKZO \geq 4/10 ETDRS dosáhlo výsledné NKZO \geq 4/8 ETDRS 96 % (n=23) očí, u 11 očí byla výsledná NKZO \geq 4/4. Průměrná CRT po 12 měsících léčby byla 290,3 μm , z toho u 33,3 % očí byla výsledná CRT po 12 měsících léčby \leq 250 μm , u 64,8 % \leq 300 μm .

Závěr: Při aplikaci relativně nízkého počtu injekcí v prvním roce léčby byla výsledná zraková ostrost na závěr sledovacího období velmi dobrá, potvrdila se i její závislost na vstupní zrakové ostrosti. Rovněž bylo dosaženo i uspokojivých výsledků centrální retinální tloušťky.

Klíčová slova: větвовá venózní okluzie sítnice, makulární edém, ranibizumab

SUMMARY

RESULTS OF THE FIRST 12 MONTHS TREATMENT OF MACULAR EDEMA COMPLICATING BRVO IN PATIENTS TREATED WITH RANIBIZUMAB

The aim of the study: Retrospective evaluation of the first 12 months treatment of macular edema in BRVO with ranibizumab based on anatomical and functional parameters.

Methods: 54 eyes with macular edema complicating BRVO were included in the study, with an average initial best corrected visual acuity 4/16 ETDRS charts, an average central retinal thickness 512.3 μm , and in average 4 months till the beginning of treatment with ranibizumab. After 3 initial injections of 0.5 mg ranibizumab treatment was performed in pro re nata regimen, with adjuvant laser (grid laser photocoagulation) as an additional treatment option. The number of injections administered, the number of eyes where grid laser photocoagulation was provided, functional parameters as a letter gain and BCVA (eyes with final BCVA \geq 4/8 ETDRS, final BCVA in according to initial BCVA) and anatomical parameters as a mean CRT and CRT \leq 250 μm , respectively \leq 300 μm were evaluated.

Results: In the whole group, an average of 4.8 injections of ranibizumab were administered in the first 12 months. Grid laser photocoagulation was performed in 42 eyes: in 8 eyes prior to the beginning of treatment with ranibizumab, 7 eyes before and during the treatment, 29 eyes only during the treatment. The main gain of letters after 12 months of treatment was +16.5 letters, with 63 % (n = 34) eyes earning \geq 15 letters. In the whole group 72 % (n = 39) eyes achieved the resulting BCVA \geq 4/8 ETDRS after 12 months of treatment. The eyes with initial BCVA \geq 4/10 ETDRS resulted in BCVA \geq 4/8 ETDRS in 96 % (n = 23 eyes) and 11 eyes even achieved BCVA \geq 4/4. The mean CRT after 12 months of treatment was 290.3 μm , 33.3 % of eyes had final CRT \leq 250 μm , and 64.8 % had final CRT \leq 300 μm .

Conclusion: When applying a relatively low number of injections in the first year of treatment with ranibizumab, the final best corrected visual acuity was very good at the end of the observation period, and its dependence on the initial best corrected visual acuity was confirmed. Satisfactory results of central retinal thickness were found as well.

Key words: branch retinal vein occlusion, macular edema, ranibizumab

Čes.a slov. Oftal., 74, 2018, No.2, p. 62-67

Lalinská L., Krásný J., Studený P., Veith M.

Oftalmologická klinika Fakultní nemocnice
Královské Vinohrady a 3. lékařské fakulty
Univerzity Karlovy v Praze
Adresa: Šrobárova 1150/50, Praha 10,
100 34

přednosta kliniky: doc. MUDr. Pavel Studený, PhD., MHA

Autoři práce prohlašují, že vznik i téma odborného sdělení a jeho zveřejnění není ve střetu zájmů a není podpořeno žádnou farmaceutickou firmou.



Do redakce doručeno dne: 16. 4. 2018
Do tisku přijato dne: 11. 5. 2018

MUDr. Lucia Lalinská, FEBO
Oftalmologická klinika Fakultní nemocnice
Královské Vinohrady
a 3. lékařské fakulty Univerzity Karlovy
v Praze
Šrobárova 1150/50, Praha 10, 100 34
lucia.gogorova@gmail.com

ÚVOD

Větвовá retinální venózní okluze (BRVO) je jednou ze 2 hlavních forem retinální venózní okluze (RVO), po diabetické retinopatii druhého nejčastějšího vaskulárního onemocnění sítnice. V současné době je odhadován výskyt přibližně 520 nových případů RVO na milión osob, přičemž ve 442 případech se jedná o BRVO [16]. Okluze temporální venózní větve spojená s postižením makulární krajiny a rozvojem makulárního edému je zpravidla provázána různým stupněm poklesu zrakové ostrosti, zatímco okluze nazální větve může zůstat neodhalena.

Typickým místem pro vznik žilního úzavěru u BRVO je **arterio-venózní křížení (AV křížení)** s následnou venostázou krve [4,24] a formováním trombu [8,13]. Při objemovém přetížení venózního řečiště v důsledku **nepoměru mezi arteriálním a venózním volumem (A/V nepoměr)** jsou aktivovány cévní autoregulační mechanismy sítnice, jejichž výkonnost či kapacita je variabilní. Pokud dojde k vyčerpání těchto mechanismů, dochází k prohloubení makulárního edému (ME) s výrazným poklesem centrální zrakové ostrosti [17,18]. V patogenezi ME u RVO se akcentuje **vliv hypoxie**. Rozhodující roli v rozvoji ME zastává **vaskulární endotelový růstový faktor A (VEGF-A)**, jehož hladiny jsou za hypoxických podmínek elevovány v komorové tekutině i ve sklivci [11,22]. Z dalších mediátorů vyvolávajících ME byla prokázána role interleukinů (IL-1 β a IL-6), tumor necrosis faktoru a řada prostaglandinů [1,11].

V patogenezi RVO nelze opomenout **vliv systémových rizikových faktorů** [6,7,12,23] podporujících progresi aterosklerotických cévních změn. Ve skupině pacientů s pozitivní anamnézou trombotických příhod a u pacientů mladších 50 let bez systémových rizikových faktorů se navíc doporučuje provést vyšetření na **vrozené hemokoagulační poruchy** [14].

Prognóza BRVO je celkem příznivá. V přirozeném průběhu je u 50-60 % případů BRVO výsledná nejlepší korigovaná zraková ostrost (NKZO) 6/12 Snellenova optotypu a lepší. U zbývajících 40 % je výsledná NKZO 6/18 a horší, přičemž 20 % z celkového počtu má výslednou NKZO 6/60 a horší [5,10].

Co se týče prognostických faktorů, za velmi významný se pokládá právě **iniciální NKZO**. Doporučuje se proto zohlednit při analýze výsledků vliv vstupní NKZO na finální výsledek. Byla definována i **prognosticky nepříznivá okluze jako okluze se vstupní NKZO 6/24 Snellenova optotypu a horší** [19].

Cílem léčby u BRVO je řešení 2 hlavních komplikací ohrožujících zrak a to jsou chronický ME a ischemie projevující se tvorbou neovaskularizací (NV). V naprosté většině případů je u BRVO léčba zaměřena právě na léčbu ME.

Mřížková laserová fotokoagulace (grid LFK) byla dlouholetým léčebným standardem ME na podkladě BRVO. Další laserová technika - **arteriolární konstrikce (tzv. crimping technique)** v okludovaném regionu zlepšuje drenáž ME v důsledku redukce přítoku do místa okluze (L'Esperance, 1975) a je vhodná pro léčbu hemodynamicky závažných okluzí s rozsáhlými retinálními hemoragiemi, s vysokou makulární ischemií a tím i špatnou vstupní NKZO [20].

V současné době je již ověřenou léčebnou modalitou **intravitreální aplikace ranibizumabu**, humanizovaného fragmentu monoklonální protilátky s neselektivní vazbou na všechny izoformy vaskulárního endotelálního růstového faktoru A (VEGF-A). Tím brání vazbě VEGF-A na receptory VEGFR-1 a VEGFR-2 lokalizované na endotelálních buňkách sítnicových cév. Další možností je intravitreální aplikace **afliberceptu**, jehož účinek je založen na bloádě VEGF-A a placentárního růstového faktoru (PIGF).

Ze skupiny kortikoidů je možné v léčbě využít depotní dexametazon s jeho postupným uvolňováním do sklivce po dobu až šesti měsíců.

SOUBOR A METODIKA

V našem souboru hodnotíme 54 očí (29 pravých a 25 levých) 54 pacientů (27 mužů a 27 žen) průměrného věku 65 let (42-88 let), kteří byli do léčby ranibizumabem zařazeni na oční klinice Fakultní nemocnice Královské Vinohrady v období od května 2013 do prosince 2016.

Všichni pacienti v hodnoceném souboru podstoupili před samotným zahájením léčby komplexní oční vyšetření. NKZO byla vyšetřena na ETDRS optotypu ze 4 metrů. Následovalo biomikroskopické vyšetření předního segmentu oka a fundu v arteficiální mydriáze, doplněné o kvantifikaci makulárního edému (CRT-centrální retinální tloušťka) OCT skenem na přístroji Cirrus HD-OCT (Carl Zeiss Meditec, Dublin, CA). Na závěr byla provedena fluorescenční angiografie (FAG) k posouzení přítomnosti ischemických změn sítnice.

Do léčby ranibizumabem bylo zařazeno za výše uvedené období celkem 63 očí. Vsouboru 54 očí, který byl hodnocen, nebyli zahrnuti: a) pacienti se vstupně pokročilou kataraktou (n=1) nebo sytou sekundární kataraktou (n=1), b) pacienti, u nichž nedošlo po úvodních 3 injekcích 0,5 mg ranibizumabu ke zlepšení NKZO alespoň o 5 písmen ETDRS a poklesu CRT o minimálně 100 μ m nebo pod 250 μ m a na základě toho byla zvolena změna léčebného preparátu (n=3), c) pacienti s přidruženým diabetickým ME či makulární trakci (n=2) a d) pacienti, kteří již v předchozím období byli léčeni jiným intravitreálním preparátem (n=2).

U pacientů v hodnoceném souboru se ze systémových rizikových faktorů s největší četností vyskytovala arteriální hypertenze (n=35 pacientů), dále byla přítomna dyslipidémie (n=22 pacientů) a diabetes mellitus 2. typu (n=12 pacientů). U 6 pacientů byla BRVO prvním projevem neléčeného systémového onemocnění. Z očních rizikových faktorů byl u 6 pacientů přítomen glaukom.

Podmínkou zařazení do léčby ranibizumabem bylo splnění všech indikačních omezení úhrady.

Průměrná doba od začátku subjektivních obtíží do aplikace první injekce 0,5 mg ranibizumabu činila v průměru 4 měsíce (1 měsíc n=7 očí, 2 měsíce n=6 očí, 3 měsíce n=10 očí, 4 měsíce n=8 očí, 5 měsíců n=13 očí, 6 měsíců n=5 očí, 7 měsíců n=3 očí, 10 měsíců n=1 oko, 11 měsíců n=1 oko). Před zahájením léčby ranibizumabem byla u 13 očí provedena grid LFK v povodí postižené vény a u 2 očí byla provedena arteriolární konstrikce. Průměrná vstupní NKZO v hodnoceném

souboru byla 4/16 ETDRS optotypu a průměrná vstupní CRT 512,3 μm . Podle FAG se u všech postižených očí jednalo o neischemický typ okluze.

U všech očí v hodnoceném souboru byly na začátku léčby aplikovány v odstupu jednoho měsíce úvodní 3 injekce 0,5 mg ranibizumabu. Další injekce byly aplikovány již v režimu pro re nata (PRN) s ohledem na podmínky re aplikace stanovené SPC. Při stabilní zrakové ostrosti nebo vymizení ME na OCT skenu byl pacient observován, případně byla v mezidobí doplněna grid LFK v povodí postižené vény a to za předpokladu, že v dané oblasti nebyly přítomné retinální hemoragie a provedení laserového ošetření sítnice tak bylo bezpečné.

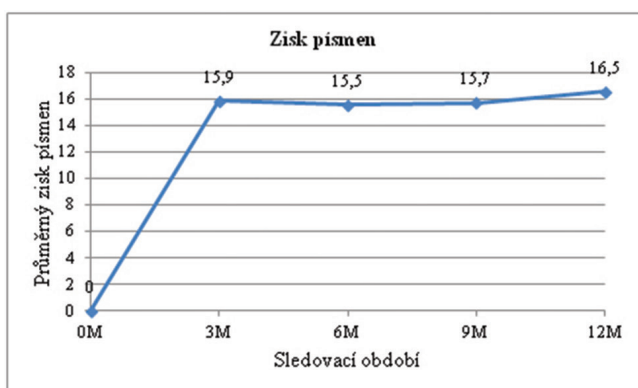
V průběhu sledovací doby 12 měsíců (začátek byl dán datem aplikace 1. injekce) proběhlo hodnocení léčby po 3, 6, 9 a 12 měsících. Hodnotili jsme změnu počtu přečtených písmen a NKZO byla navíc hodnocena ve vztahu k vstupní NKZO a to v 3 menších podskupinách podle vstupní NKZO: 1) 4/8-4/10, 2) 4/12-4/25 a 3) 4/32-4/40 ETDRS optotypu. Dále jsme hodnotili změnu CRT ve vztahu k vstupní hodnotě CRT, průměrnou výslednou CRT a podíl pacientů s dosaženou CRT \leq 250, resp. 300 μm . Na závěr sledovacího období byl také zhodnocen počet podaných injekcí a využití adjuvantní grid LFK.

VÝSLEDKY

Funkční výsledky

Průměrný zisk písmen v celém souboru po aplikaci úvodních 3 dávek 0,5 mg ranibizumabu byl +15,9 písmen, v průběhu sledovacího období byl bez významných výkyvů a na konci prvního roku léčby dosahoval +16,5 písmen (graf 1).

U všech hodnocených očí v souboru bylo dosaženo po úvodních 3 injekcích zisku alespoň 5 písmen ETDRS optotypu, přičemž \geq 15 písmen získalo 26 očí (48 %). Po 12 měsících léčby byl zisk \geq 15 písmen zaznamenán u 34 očí (63 %), jak uvádí tabulka 1.



Graf 1 Průměrný zisk písmen po 3, 6, 9 a 12 měsících léčby

3 M: po 3 měsících léčby
6 M: po 6 měsících léčby
9 M: po 9 měsících léčby
12 M: po 12 měsících léčby

Výsledná NKZO byla v celém sledovacím období hodnocena se zaměřením na zastoupení očí s výslednou NKZO \geq 4/8 ETDRS optotypu (tab. 2) a hodnocení výsledné NKZO bylo vyjádřeno i v podskupinách podle vstupní NKZO (tab. 3). Po 12 měsících léčby výsledné NKZO \geq 4/8 ETDRS optotypu dosáhlo v celém souboru 39 očí (72,2 %). Nejlepší výsledky NKZO byly zaznamenány u očí s prognosticky příznivou vstupní NKZO 4/8 - 4/10 ETDRS optotypu. V této skupině 23 očí (95,8 %) po 12 měsících léčby mělo výslednou NKZO \geq 4/8, z toho 11 očí NKZO \geq 4/4.

Anatomické výsledky

Změna centrální retinální tloušťky (CRT), resp. její pokles od vstupní hodnoty, který pro celý soubor činil v průměru 512,3 μm , byl nejvýraznější po 3 měsících léčby, kdy CRT poklesla o 247,9 μm s dosažením výsledné průměrné hodnoty CRT 264,4 μm . U dalších kontrolních vyšetření (po 6, 9 a 12 měsících léčby) byl tento pokles vyrovnaný, ale o něco menší (graf 2).

Kromě výsledné průměrné CRT pro celý soubor (tab. 4), která dosáhla na konci prvního roku léčby 290,3 μm , bylo

Tab. 1 Zastoupení očí se ziskem \geq 15 písmen

Zisk písmen	Kontroly			
	3 M	6 M	9 M	12 M
\geq 15 písmen	26 (48 %)	27 (50 %)	28 (52 %)	34 (63 %)

3 M: po 3 měsících léčby
6 M: po 6 měsících léčby
9 M: po 9 měsících léčby
12 M: po 12 měsících léčby

Tab. 2 Zastoupení očí s dosaženou NKZO \geq 4/8 ETDRS optotypu

Výsledná NKZO	Kontrola			
	3 M	6 M	9 M	12 M
\geq 4/8 ETDRS	36 (66,6 %)	36 (66,6 %)	34 (62,9 %)	39 (72,2 %)

3 M: po 3 měsících léčby
6 M: po 6 měsících léčby
9 M: po 9 měsících léčby
12 M: po 12 měsících léčby

Tab. 3 Výsledná NKZO po 12 měsících léčby u 3 podskupin podle vstupní NKZO

Vstupní NKZO (ETDRS)	Výsledná NKZO (ETDRS) po 12 M				
	4/40 - 4/32	4/25 - 4/16	4/12 - 4/10	4/8 - 4/5	\geq 4/4
4/40 - 4/32 (n=16)	1	3	6	6	0
4/25 - 4/12 (n=14)	0	2	2	7	3
4/10 - 4/8 (n=24)	0	1	0	12	11

12 M: po 12 měsících léčby

hodnoceno i zastoupení očí s CRT ≤ 250, resp. 300 μm (tab. 5). V podskupině s výslednou CRT ≤ 300 μm bylo největší zastoupení očí a to 46 očí (85,1 %) po 3 měsících léčby, po 12 měsících léčby si CRT ≤ 300 μm udrželo 35 očí (64,8 %). Suchou makulu po dobu více než 6 měsíců mělo na konci sledovacího období 23 očí (42,6 %).

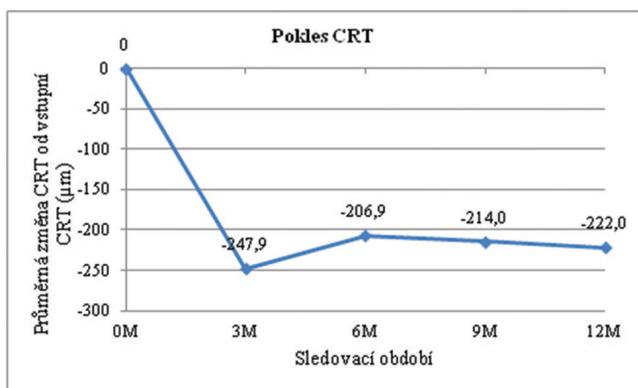
INJEKCE A ADJUVANTNÍ LFK

Během prvních 12 měsíců léčby bylo v celém souboru aplikováno v průměru 4,8 injekcí 0,5 mg ranibizumabu (3 injekce n=15 očí, 4 injekce n=9 očí, 5 injekcí n=10 očí, 6 injekcí n=16 očí, 7 injekcí n=3 očí, 9 injekcí n=1 oko).

Před zahájením léčby ranibizumabem bylo pomocí grid LFK ošetřeno 13 očí (z toho u 7 z nich bylo toto ošetření ještě dále doplněno v průběhu léčby ranibizumabem). Z celkového počtu 54 očí byla tedy grid LFK provedena u 42 očí (77,8 %).

DISKUSE

Anti-VEGF preparáty jsou lékem první volby v léčbě ME komplikujícího BRVO. Ranibizumab lze v České republice v této indikaci aplikovat od roku 2012. Efektivitu a bezpečnost ranibizumabu ověřila klinická prospektivní studie BRAVO [2], ve které byli pacienti rozděleni do 3 ramen podle aplikované účinné látky (0,3 mg ranibizumab, 0,5 mg ranibizumab nebo sham injekce). Skupina léčená 0,5 mg ranibizumabem zahrnovala 131 očí. Průměrná vstupní NKZO byla 4/16 ETDRS a průměrná CRT 520,5 μm. V první (léčebné) fázi bylo u všech očí aplikováno každý měsíc celkem 6 intravitreálních injekcí. Poté navázala šestiměsíční observační fáze, kdy byla léčba podávána v režimu PRN, pokud NKZO byla ≤ 4/8 ETDRS nebo CRT ≥ 250 μm. Laserové ošetření mohlo být doplněno jednou v průběhu léčebné a jednou v průběhu observační doby při splnění definovaných kritérií.



Graf 2 Změna průměrné CRT během léčby ve vztahu k vstupní průměrné hodnotě CRT

3 M: po 3 měsících léčby
6 M: po 6 měsících léčby
9 M: po 9 měsících léčby
12 M: po 12 měsících léčby

V našem sledování bylo hodnoceno 54 očí. Průměrná doba od počátku potíží do první aplikace injekce byla 4 měsíce. Průměrná vstupní NKZO 4/16 ETDRS a průměrná vstupní CRT byla 512,3 μm, což jsou ve srovnání se studií BRAVO velmi podobná vstupní data. Avšak léčebný režim se lišil. V prvních 3 měsících byly u všech očí aplikovány 3 injekce a další aplikace probíhaly v režimu PRN. Z celkového počtu očí zařazených do léčby ranibizumabem (n=63) byla pouze u 3 z nich po prvních 3 dávkách ranibizumabu odpověď na léčbu nedostatečná, a proto byla provedena časná změna léčebného preparátu na depotní dexametazon. Vstupní parametry a dosažené výsledky těchto 3 pacientů nebyly součástí našeho hodnocení.

V našem souboru PRN režim po 3 úvodních injekcích se snížil průměrný počet injekcí za celé sledovací období 12 měsíců na 4,8 injekce ve srovnání s 8,8 injekcemi ve studii BRAVO a též se zredukoval počet kontrol (ve studii BRAVO probíhaly kontroly á měsíc). V souboru se vyskytlo 15 očí, které nepotřebovaly po úvodních 3 injekcích další aplikaci léčby. Grid LFK byla provedena u 77,8 % očí (42 očí) a to představuje v rámci hodnoceného souboru vyšší podíl než ve studii BRAVO, kde podstoupilo laserové ošetření pouze 23,7 % očí.

Průměrný zisk písmen ve studii BRAVO po 6 měsících léčby byl +18,3 písmen a byl udržen na stejné hodnotě i po 12 měsících léčby. Z toho zisk ≥ 15 písmen získalo po 12 měsících

Tab. 4 Výsledná průměrná CRT v celém sledovacím období

	Průměrná CRT (μm)
Vstupní vyšetření	512,3
3 M	264,4
6 M	305,4
9 M	298,3
12 M	290,3

3 M: po 3 měsících léčby

6 M: po 6 měsících léčby

9 M: po 9 měsících léčby

12 M: po 12 měsících léčby

Tabulka 5. Zastoupení očí s výslednou CRT ≤ 250, resp. 300 μm při hodnocení po 3, 6, 9 a 12 měsících léčby

Tab. 5 Zastoupení očí s výslednou CRT ≤ 250, resp. 300 μm při hodnocení po 3, 6, 9 a 12 měsících léčby

Kontrola	CRT ≤ 250 μm	CRT ≤ 300 μm
3 M	26 (48,1 %)	46 (85,1 %)
6 M	18 (33,3 %)	36 (66,6 %)
9 M	25 (46,2 %)	37 (68,5 %)
12 M	18 (33,3 %)	35 (65 %)

3 M: po 3 měsících léčby

6 M: po 6 měsících léčby

9 M: po 9 měsících léčby

12 M: po 12 měsících léčby

léčby 60,3 % očí a výslednou NKZO \geq 4/8 ETDRS 66,4% očí. V našem souboru byl průměrný zisk písmen o něco menší - po 12 měsících léčby dosahoval +16,5 písmen, přičemž \geq 15 písmen získalo po 12 měsících 63% očí (n=34). NKZO \geq 4/8 byla u 39 očí (72,2 %) po 12 měsících léčby. S ohledem na vstupní NKZO nejlepších výsledků výsledná NKZO bylo dosaženo u očí se vstupní NKZO \geq 4/10, kde u 23 očí (z celkového počtu 24 očí) byla po 12 měsících léčby NKZO \geq 4/8, z toho 11 očí dosáhlo NKZO \geq 4/4 ETDRS.

Co se týče anatomických výsledků, pokles CRT od vstupní hodnoty v našem souboru byl nejvýraznější po 3 měsících léčby, kdy CRT poklesla o 247,9 μ m na průměrnou hodnotu CRT 264,4 μ m. Po 12 měsících léčby byla průměrná CRT 290,3 μ m. V podskupině s výslednou CRT \leq 250 μ m bylo největší zastoupení očí (n=26 očí, 48,1 %) po 3 měsících léčby, po 12 měsících si tuto CRT udrželo 18 očí (33,3 %). Ve studii BRAVO byly tyto anatomické výsledky lepší, CRT \leq 250 μ m dosáhlo až 86,3 % očí po 12 měsících léčby. Pokud bychom za uspokojivou výslednou CRT považovali CRT \leq 300 μ m, tak 35 očí (64,8 %) v našem souboru patřilo do této skupiny na závěr sledovacího období.

Běžná praxe se ale od ideálních, striktně dodržovaných podmínek studií liší.

Kolektiv autorů z Dánska publikoval v roce 2014 roční výsledky pacientů s BRVO léčených ranibizumabem [3]. 57 očí bylo hodnoceno v 6ti měsíčním a 38 očí ve 12ti měsíčním sledování. Za úspěšný funkční výsledek byl pokládán zisk více než 15 písmen ETDRS a CRT menší než 275 μ m. Průměrná vstupní NKZO byla totožná s NKZO v našem souboru, avšak průměrná vstupní CRT byla vyšší (638 μ m). V průběhu prvního roku léčby bylo v průměru aplikováno 5 injekcí, 3 iniciační dávky v úvodu a další do vymizení makulárního edému. V případě neuspokojivé odpovědi na ranibizumab byla doplněna adjuvantní LFK makuly. Průměrný zisk písmen byl +9,4 písmen po 6 měsících (31,6 % se ziskem \geq 15 písmen) a +11,6 písmen po 12 měsících (26,3 % zisk \geq 15 písmen); průměrný pokles CRT -217 μ m s průměrnou CRT 421 μ m po 6 měsících, pokles -248 μ m s průměrnou CRT 373 μ m po 12 měsících. Ve srovnání s těmito výsledky byla v našem souboru průměrná vstupní i výsledná CRT nižší, což by vysvětlovalo větší zisk písmen v našem souboru. Tato korelace mezi tloušťkou sítnice a NKZO byla statisticky signifikantně proká-

zána - podle regresního modelu pokles NKZO o 1,9 písmen od vstupní NKZO připadá na každých 100 μ m ztlustění CRT makuly [21]. Výsledky mohou být obecně zkrácené zastoupením očí s prognosticky horší vstupní NKZO a počtem očí se NKZO velmi dobrou (4/10-4/8) a to pro tzv. ceiling efekt (menší potenciál dosáhnout zisku více než 15 písmen). Výsledky dánské studie mohl ovlivnit i rozdílný počet očí, který byl hodnocen po 6 a 12 měsících léčby a též nekonzistentní sledovací doba, která byla ke konci variabilní (9-15 měsíců).

V další práci vídeňského kolektivu [15] byly ve skupině 14 očí léčených od začátku v PRN režimu s měsíčními kontrolami aplikovány v průměru 3 injekce během prvních 6 měsíců a v druhé polovině sledovací doby v průměru pouze 1 injekce. U 4 očí byl doplněn adjuvantní laser. Všechny 14 očí v souboru zaznamenalo zisk \geq 15 písmen. Průměrná doba trvání ME byla krátká, pouze 51 dní. Zde lze do velké míry funkční zlepšení při nízkém počtu injekcí přisoudit časnému zařazení do léčby a tedy poznatku o vlivu doby trvání ME na finální výsledek NKZO, kdy nejlepších výsledků lze dosáhnout v případě trvání ME do 3 měsíců [9]. V našem souboru byla průměrná doba trvání ME do aplikace 1. injekce 4 měsíce, přičemž 23 očí z 54 mělo dobu trvání do 3 měsíců, tudíž doba trvání ME ovlivnila naše výsledky ve směs pozitivně.

ZÁVĚR

Naším cílem bylo retrospektivně zhodnotit funkční a anatomické výsledky prvního roku léčby ME u BRVO preparátem ranibizumab v běžné klinické praxi. Námi sledovaný soubor pacientů se vyznačoval relativně časným zařazením do léčby (v průměru 4 měsíce), režimem léčby PRN již po 3 úvodních injekcích, relativně nízkým průměrným počtem podaných injekcí (4,4 injekcí) a adjuvantní grid LFK u většiny očí (77,8 %). Naše klinická zkušenost na konci prvního roku léčby byla pozitivní. Pacienti s BRVO zůstávají po roce léčby v pravidelném sledování a případně se podle nálezu v léčbě pokračuje. Terapeutický přístup v prvním roce léčby se odrazí ve výsledcích dalších let, proto jeho efektivitu lze hodnotit až s časovým odstupem při hodnocení dlouhodobých výsledků.

LITERATURA

1. **Bringmann, A., Reichenbach, A., Wiedeman, P.:** Pathomechanism of cystoid macular edema. *Ophthalmic Res*, 36; 2004: 241-249.
2. **Brown, DM., Campochiaro, PA., Bhisitkul, RB., et al.:** Sustained benefits from ranibizumab for macular edema following branch retinal vein occlusion: 12-month outcomes of a phase III study. *Ophthalmology*, 118; 2011: 1594-1602.
3. **Brynskov, T., Kemp, H., Sørensen, TL.:** Intravitreal ranibizumab for retinal vein occlusion through 1 year in clinical practice. *Retina*, 34; 2014: 1637-1643
4. **Duker, JS., Brown, GC.:** Anterior location of the crossing artery in branch retinal vein obstruction. *Arch Ophthalmol*, 107; 1989: 998-1000.
5. **Gutman, FA., Zegarra, H., Zakov, ZN.:** The natural course of temporal retinal vein. *Trans Am Acad Ophthalmol Otolaryngol*, 78; 1974: 178-192.
6. **Hayreh, SS., Zimmermann, B., McCarthy, MJ., et al.:** Systemic diseases associated with various types of retinal vein occlusion. *Amer J Ophthalmol*, 131; 2001: 61-77.
7. **Cheung, N., Klein, R., Wang, J., et al.:** Traditional and novel cardiovascular risk factors for retinal vein occlusion: the multiethnic study of atherosclerosis. *Invest Ophthalmol Vis Sci*, 49; 2008: 4297-4302.
8. **Christoffersen, NLB., Larsen, M.:** Pathophysiology and hemodynamics of branch retinal vein occlusion. *Ophthalmology*, 106; 1999: 2054-2062.
9. **Jaissle, GB., Szurman, P., Feltgen, N.:** Predictive factors for functional im-

- provement after intravitreal bevacizumab therapy for macular edema due to branch retinal vein occlusion. *Graefes Arch Clin Exp Ophthalmol*, 249; 2011: 183-192.
10. **Michels, RG., Gass, JD.:** The natural course of temporal retinal branch vein obstruction. *Trans Am Acad Ophthalmol Otolaryngol*, 79; 1974: 166-177.
 11. **Noma, H., Funatsu, H., Yamasaki, M., et al.:** Pathogenesis of macular edema with branch retinal vein occlusion and intraocular levels of vascular endothelial growth factor and interleukin 6. *Am J Ophthalmol*, 140; 2005: 256-261.
 12. **O'Mahoney, DT., Wong, T., Ray, JG.:** Retinal vein occlusion and traditional risk factors for atherosclerosis. *Arch Ophthalmol*, 126; 2008: 692-699.
 13. **Osinbowale, O., Ali, L., Chi, YW.:** Venous thrombembolism: a clinical review. *Postgrad Med*, 122; 2010: 54-65.
 14. **Rehák, M., Krčová, V.:** Poruchy hemato-koagulační kaskády. In *Řehák, J., Rehák, M., et al., Venózní okluze sítnice*. Praha, Grada, 2011, 49-54.
 15. **Rezar, S., Eibenberger, K., Bühl, W., et al.:** Anti-VEGF treatment in branch retinal vein occlusion: a real-world experience over 4 years. *Acta Ophthalmol*, 93; 2015: 719-725.
 16. **Rogers, S., McIntosh, RL., Cheung, N., et al.:** International Eye Consortium: The prevalence of retinal vein occlusion: pooled data from population studies from United States, Europe, Asia, and Australia. *Ophthalmology*, 117; 2010: 313-319.
 17. **Řehák, J.:** Branch retinal vein occlusion: Part 1. Pathogenesis, collaterals and visual prognosis. *New Trends Ophthalmol*, 12; 1997: 41-45.
 18. **Řehák, J.:** Venózní okluze sítnice: I. Příspěvek k patogenezi cirkulačních změn. *Českoslov. Oftalmol*, 49; 1993: 145-147.
 19. **Řehák, J., Dušek, L., Chrapek, O. et al.:** Initial visual acuity is an important prognostic factor in patients with branch retinal vein occlusion. *Ophthalmology*, 100; 1993: 423-428.
 20. **Řehák, J., Rehák, M.:** Fotokoagulační terapie okluze větve sítnicové vény. In *Řehák, J., Rehák, M., et al., Venózní okluze sítnice*. Praha, Grada, 2011, 89-93.
 21. **Šín, M.:** **Optická koherenční tomografie.** In *Řehák, J., Rehák, M., et al., Venózní okluze sítnice*. Praha, Grada, 2011, 74-75.
 22. **Vinores, SA., Yousri, AI., Luna, JD.:** Upregulation of vascular endothelial growth factor in ischemic and non-ischemic human and experimental retinal disease. *Histol Histopathol.*, 12; 1997: 99-109.
 23. **Wong, TY., Larsen, EK., Klein, R., et al.:** Cardiovascular risk factors for retinal vein occlusion and arteriolar emboli: the Atherosclerosis Risk in Communities & Cardiovascular Health studies. *Ophthalmology*, 112; 2005: 540-547.
 24. **Zhao, J., Sastry, SM., Sperduto, RD., et al.:** Arteriovenous crossing patterns in branch retinal vein occlusion. *Ophthalmology*, 100; 1993: 423-428.