

VÝSLEDKY LÉČBY DIABETICKÉ RETINOPATIE LASEROVÝM SYSTÉMEM PASCAL

SOUHRN

Cíl. Cílem bylo vyhodnotit anatomickou, funkční a klinickou efektivitu léčby laserovou fotokoagulací (LFK) sítnice při použití inovativního laserového systému s využitím vzorů v řádově nižších časech impulzů (20 ms/1 impulz) u nemocných s diabetickou retinopatií.

Metodika. Do souboru bylo celkem zařazeno 91 očí 50 pacientů (průměrný věk 63 let, 24 mužů a 26 žen) ošetřených na Oční klinice Fakultní nemocnice Ostrava od 2008 do 2013. Mezi výběrová kritéria patřila přítomnost diabetické retinopatie (20,9 % očí – velmi pokročilá neproliferativní diabetická retinopatie (NPDR), 79,1 % očí – proliferativní diabetická retinopatie (PDR)). V minulosti nemocní nebyli léčeni laserovou fotokoagulací. Průměrná délka trvání diabetu byla 18 let, průměrná vstupní hodnota glykovaného hemoglobinu (HbA1c) byla 8,2 mmol/mol. Panretinální laserová koagulace byla provedena s využitím technických inovací (zkrácení času impulzu, využití vzorů) pomocí inovativního laserového systému Pascal. Sledována byla nejlepší korigovaná zraková ostrost (NKZO) na ETDRS optotypech, výsledek byl převeden dle převodní tabulky na logaritmus minimálního úhlu rozlišení (logMAR), centrální tloušťka sítnice (CRT – central retinal thickness) na optické koherentní tomografii (optical coherence tomography (OCT)), biomikroskopický nálezu, foto fundu a také výskyt komplikací. Minimální sledovací doba byla 12 měsíců. K analýze byly použity Shapiro-Wilkův test a Friedmanův test se stanovením hladiny významnosti p menší než 0,05.

Výsledek. Vstupní průměrná NKZO byla 0,13 logMAR, při následných kontrolách ve 4., 6. a 12. měsíci poté 0,12, 0,15 a 0,19 logMAR. V období do 6 měsíců od začátku sledovací doby byla pozorována stabilizace klinického nálezu u všech nemocných zařazených do souboru. V období mezi 6.–12. měsícem sledovací doby došlo k progresi onemocnění u 5 očí (5,5 %). Během 12 měsíců sledovací doby nebyly pozorovány žádné komplikace.

Závěr. Laserová fotokoagulace sítnice s využitím nízkých časů impulzů a vzorů prováděná v jednom až dvou sezeních u nemocných s DR je efektivní a bezpečnou metodou léčby.

Klíčová slova: diabetická retinopatie, laserová fotokoagulace, vzory, nízký čas impulzu, Pascal

SUMMARY

RESULTS OF TREATMENT OF DIABETIC RETINOPATHY BY THE LASER SYSTEM PASCAL

Purpose: To evaluate anatomical, functional and clinical efficacy of the pattern scanning laser (PASCAL®) photocoagulation in patients with diabetic retinopathy.

Methods: The cohort included 91 eyes in 50 patients (average age 63 years, 24 men and 26 women) treated at the Clinic of Ophthalmology, Faculty Hospital Ostrava, from 2008 to 2013. All eyes showed the signs of diabetic retinopathy (20.9% of eyes – very severe non-proliferative diabetic retinopathy (NPDR), 79.1% of eyes - proliferative diabetic retinopathy (PDR)). All the eyes were „treatment naive“. The average duration of diabetes was 18 years, average baseline HbA1c value was 8.2 %. Panretinal photocoagulation was performed with by the means of PASCAL photocoagulator – with patterns and short duration pulses. Best corrected visual acuity (BCVA), central retinal thickness (CRT), fundus photography, biomicroscopy and complications were evaluated during the minimum of 12 months follow-up period. Statistical analysis using Shapiro-Wilk a Friedman tests with p value less than 0.05 was done.

Results: Mean baseline BCVA was 0.13 logMAR. Values 0.12, 0.15 and 0.19 logMAR were observed in the follow-up intervals at the 4th, 6th and 12th month. At the 6th month visit all 91 eyes (100 %) were stabilized, and at the 12th month visit in 5 eyes (5.5 %) progression of the disease was observed. No complications were observed during the first 12 months follow up.

Conclusion. Laser photocoagulation of the retina with the use of short pulse durations and patterns in patients with DR is an effective and safe method of treatment.

Key words: diabetic retinopathy, laser photocoagulation, patterns, low time of impulse, Pascal

Čes. a slov. Oftal., 73, 2017, No. 5–6, p. 198–203

Němčanský J.^{1,2}, Stepanov A.^{3,4}, Němčanská S.^{1,2}, Langrová H.^{3,4}, Studnička J.^{3,4}

¹Fakultní nemocnice Ostrava, Oční klinika, přednosta MUDr. Jan Němčanský, Ph.D.

²Ostravská univerzita v Ostravě, Lékařská fakulta, Katedra kraniofaciálních oborů, vedoucí katedry prof. MUDr. Pavel Komínek, Ph.D., MBA

³Univerzita Karlova, Lékařská fakulta Hradec Králové, Katedra očního lékařství, vedoucí katedry prof. MUDr. Naďa Jirásková, Ph.D., FEBO

⁴Fakultní nemocnice Hradec Králové, Oční klinika, přednostka prof. MUDr. Naďa Jirásková, Ph.D., FEBO

Autoři práce prohlašují, že vznik i téma odborného sdělení a jeho zveřejnění není ve střetu zájmu a není podpořeno žádnou farmaceutickou firmou.



Do redakce doručeno dne 29. 5. 2017

Do tisku přijato dne 26. 1. 2018

MUDr. Alexandr Stepanov, Ph.D., FEBO
Oční klinika Fakultní nemocnice Hradec Králové

Sokolská 581, 500 05 Hradec Králové
stepanov.doctor@gmail.com

ÚVOD

Laserové systémy se využívají v očním lékařství jednak v diagnostice, ale také v terapii onemocnění předního i zadního segmentu oka. Fotokoagulace sítnice laserem (LFK) patří mezi tradiční léčebné techniky, které se prosadily v oftalmologii již v polovině 20. století. Při LFK je cílem dosažení destrukce tkáně, což má význam u řady cévních onemocnění sítnice – diabetické retinopatie (DR) [8, 19], diabetického makulárního edému (DME), okluze kmene nebo větve centrální retinální žíly (CRVO, BRVO), očního ischemického syndromu, neovaskulárního glaukomu a dalších. Za standardní techniku provádění LFK u DR je dodnes považován protokol ze studií Diabetic Retinopathy Study (DRS) a Early Treatment Diabetic Retinopathy Study (ETDRS). Tento protokol vycházel z technických předpokladů dostupných laserových systémů, které produkovaly jednotlivé impulzy trvající 0,1–4 s, jeho efektivita byla podpořena léčebnými výsledky a zejména výše uvedenými randomizovanými studiemi [5, 6]. V minulém desetiletí byly do průmyslu a medicíny uvolněny nové technologie, které vedly k vyvinutí nové generace laserových systémů. Ty disponují přesnějšími a dokonalejšími krystaly na zaměření samotného paprsku. Při jednoduchém sešlápnutí nožního pedálu jsou vyslány během desetin sekundy až desítky impulzů o trvání 20 ms a méně. Zároveň je pomocí elektromagnetického pole vychylováno zrcadlo, které postupně mění polohu paprsku, takže impulzy jsou zaměřeny v tzv. vzorech. Jednotlivé stopy jsou více homogenní a změny tkání jsou soustředěny v zevních sítnicových vrstvách (RPE, zevní a vnitřní segmenty fotoreceptorů, vnější jádrová vrstva) se zachováním vnitřních sítnicových vrstev [1, 7, 16]. Při prahové fotokoagulaci sítnice (tj. při viditelné laserové stopě), kdy chceme docílit účinku srovnatelného s klasickou fotokoagulací, se jeví jako optimální čas impulzu 20 ms. Přitom je využít vyšší výkon ve srovnání s konvenčními lasery, ale tkáně jsou zatíženy celkově nižší energií. Při kratších časech existuje riziko ruptury RPE [7].

Prvním komerčně dostupným laserem této třídy byl tzv. PASCAL (z anglického pattern scanning laser) [1].

Cílem předložené práce je prezentovat naše zkušenosti s prováděním laserové fotokoagulace sítnice pomocí laserového systému s použitím vzorů a nízkých časů impulzů u nemocných s diabetickou retinopatií (DR).

METODIKA

V období od 1. 6. 2008 do 30. 6. 2013 bylo vybráno do souboru 91 očí 50 pacientů ošetřených na Oční klinice Fakultní nemocnice Ostrava. Všichni měli velmi pokročilou neproliferativní diabetickou retinopatií (NPDR) nebo proliferativní diabetickou retinopatií (PDR) a zároveň nebyl přítomen klinicky signifikantní DME (KSME) prokázaný biomikroskopickým vyšetřením fundu, barevnou fotografií fundu a fluorescenční angiografií.

U všech nemocných byla odebrána anamnéza, stanoven vizus s nejlepší korekcí do dálky (nejlepší korigovaná zraková ostrost – NKZO) na optotypech Precision Vision with notation for testing at 4 meters – ETDRS chart 1,2, R + Illuminator Cabinet Mod. 2425E (Precision Vision, First Street, La Salle, IL, USA), výsledek byl převeden dle převodní tabulky na logaritmus minimálního úhlu rozlišení (logMAR) v rozsahu 0,00–1,00. Zároveň byla provedena spektrální OCT makuly na OCT Spectralis (Heidelberg Engineering, Inc., Carlsbad, California, USA). U všech nemocných byla provedena kompletní panretinální fotokoagulace sítnice (panretinal photocoagulation – PRP) při použití vzorů a časech impulzů 20 ms pomocí laserového fotokoagulatoru Pascal Photocoagulator (Topcon Medical Laser Systems, Inc., Santa Clara, CA, USA). Nejprve byl vytitrován výkon potřebný k vytvoření jedné stopy, čas jednotlivého impulzu byl 20 ms, velikost stopy 400 μ m a postupně byl zvyšován výkon až k dosažení laserové stopy šedé barvy. Poté byl vybrán vzor, zpravidla 3 x 3, 4 x 4, nebo 5 x 5. Kompletní ošetření bylo provedeno v jedné, nebo dvou epizodách/sezeních. Následná vyšetření proběhla 4 měsíce od vstupního vyšetření, dále 6 měsíců od vstupního vyšetření a poté v šestiměsíčních intervalech až do 48 měsíců od vstupního vyšetření. V jednotlivých intervalech byly pozorovány a hodnoceny parametry, které jsou zobrazeny v tabulce 1. Dále byly vyhodnoceny podíly nemocných dle změny NKZO (zlepšení o více než 3 řádky, zlepšení v rozmezí 0,01–3 řádky, zhoršení v rozmezí 0–3 řádky a zhoršení o více než 3 řádky dle ETDRS optotypů). Navíc byla analyzována četnost komplikací. Cílem bylo také prokázat klinický efekt laserové fotokoagulace sítnice pomocí inovativního laseru PASCAL, který byl vyhodnocen jako splnění účelu (stabilizace klinického nálezu) při následných kontrolách v porovnání se vstupní kontrolou.

Jako stabilizace (S) byl hodnocen stabilní nález v periférii sítnice či jeho zlepšení. Jako progres (P) byl stav hodnocen

Tab. 1. Hodnocené parametry a časové intervaly kontrol (M – měsíc)

	0	4M	6M	12M	18M	24M	30M	36M	42M	48M
NKZO	x	x	x	x	x	x	x	x	x	x
OCT	x	x	x	x						
FA	x									
Foto fundu	x	x	x	x		x		x		x
Biomikroskopie	x	x	x	x	x	x	x	x	x	x

NKZO – nejlepě korigovaná zraková ostrost; OCT – optická koherentní tomografie; FA – fluorescenční angiografie; M – měsíc

tehdy, pokud došlo ke vzniku nového sklivcového nebo pre-retinálního krvácení, ke vzniku nových nebo progresi stávajících neovaskularizací, při rozvoji odchlípení sítnice nebo při absenci regrese stávajícího krvácení. Z této skupiny byla dále vyčleněna podskupina „selhání léčby“ (F), kdy ani další léčebný zásah nevedl ke stabilizaci onemocnění a stav nebylo možno dále léčebně ovlivnit.

Metodami deskriptivní statistiky jsme provedli popis proměnných. Dále byl u spojitých proměnných proveden Shapiro-Wilkův test normality. Pro zjištění významnosti změn během sledovaného období u spojitých proměnných byla v závislosti na jejich normalitě použita analýza rozptylu pro opakovaná měření nebo Friedmanův test. Všechny statistické testy byly provedeny jako oboustranné na hladině významnosti 0,05. Statistická analýza byla provedena pomocí softwaru IBM SPSS Statistics verze 22.

VÝSLEDKY

Obecné charakteristiky souboru jsou zobrazeny v tabulce 2. U 41 očí bylo kompletní ošetření provedeno během jednoho sezení, u 50 nemocných během 2 sezení, průměrný počet aplikovaných bodů byl 2008 (rozmezí 1600–3700, medián 2000, směrodatná odchylka (standard deviation – SD) 485).

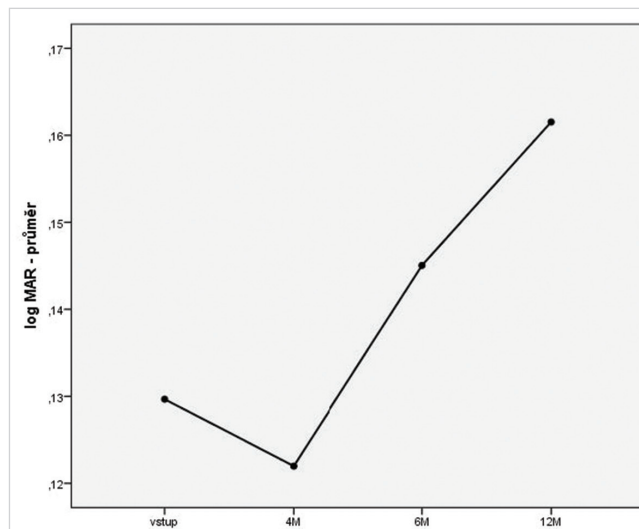
Nejlepší korigovaná zraková ostrost

Vstupní NKZO činila 0,13 logMAR, při následných kontrolách poté 0,12, 0,15 a 0,16 logMAR. Vývoj NKZO graficky včetně mediánu a 1. a 3. kvartilu je znázorněn graficky na obr. 1 a 2. Tabulka 3 zobrazuje nezávislé hodnocení distribuce nemocných se zlepšením v rozmezí 0,01–3 řádky, zhoršením v rozmezí 0–3 řádky a zhoršením o více než 3 řádky ETDRS optotypů 12 měsíců od počátku sledování. Zlepšení o více než 3 řádky nenastalo u žádného nemocného.

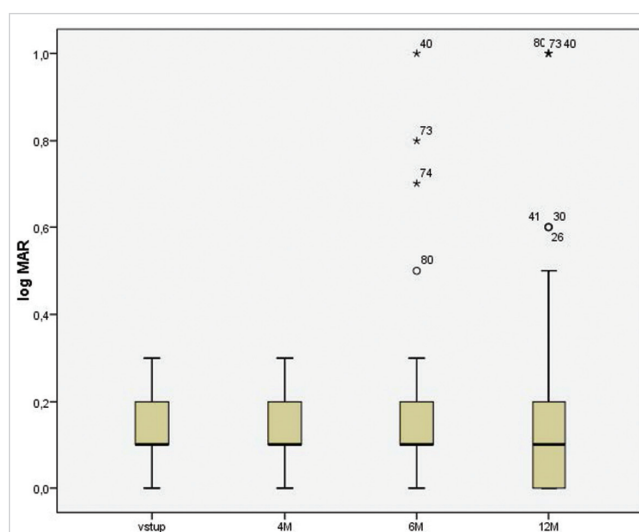
Tab. 2. Obecné charakteristiky souboru

Parametry	(n=91)
Věk – median (25, 75 percentil)	63 (53,69)
Muži	45 (49,5 %)
Ženy	46 (50,5 %)
DM 1	22 (24,2 %)
DM 2	69 (75,8 %)
NPDR	19 (20,9 %)
PDR počínající	46 (50,5 %)
PDR vysoce riziková	26 (28,6 %)
KSME	0 (0 %)
Délka trvání DM (roky)	18 (13,26)
HbA1c – median (25, 75 percentil)	8,2 % (6,8 8,9)
Sledovací doba – median (rozmezí)	18 M (12,48)

N – počet očí; HbA1c – glykovaný hemoglobin; M – měsíc



Obr. 1 Vývoj průměrné NKZO v jednotlivých intervalech (M – měsíc)



Obr. 2 Hodnoty NKZO (logMAR) při vstupní návštěvě a v jednotlivých intervalech (M – měsíc)

Centrální tloušťka sítnice

Vstupní průměrná CRT činila 259 μ m, při následných kontrolách pak ve 4. měsíci 259 μ m, v 6. měsíci 260 μ m a ve 12. měsíci 256 μ m. Vývoj CRT včetně mediánu a 1. a 3. kvartilu je znázorněn graficky na obrázku 3 a 4.

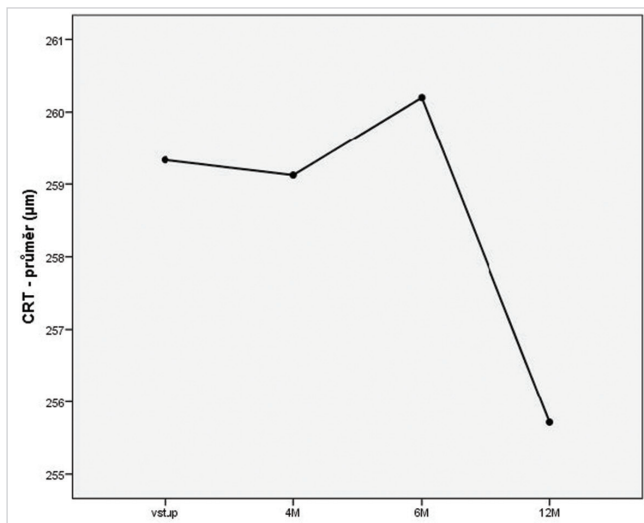
Parametrické a neparametrické statistické testy dále prokázaly, že jak vstupní hodnoty NKZO a CRT, tak hodnoty pozorované během sledovací doby byly statisticky významně srovnatelné. U několika nemocných jsme pozorovali statisticky významné odchylky od 95% konfidenčního intervalu při návštěvách v 6. a 12. měsíci. Jednalo se o nemocné, u kterých došlo k progresi onemocnění (viz níže).

Efektivita léčby a komplikace

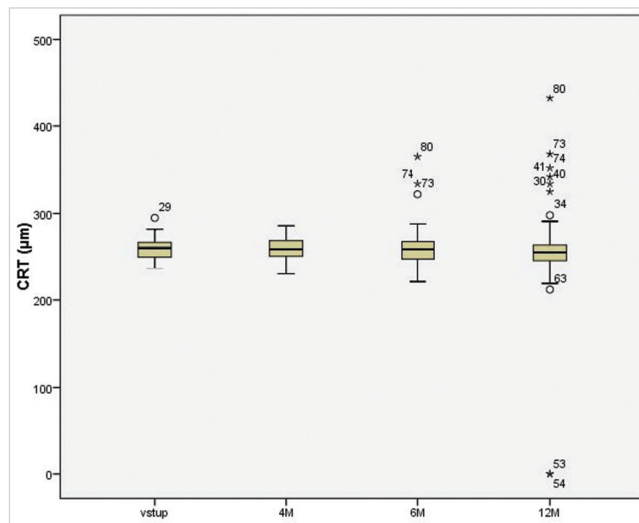
V období do 6 měsíců od začátku sledovací doby byla pozorována stabilizace klinického nálezu u všech nemocných zařazených do souboru. V období mezi 6.–12. měsícem sledovací doby došlo k progresi onemocnění u 5 očí. V tabulce 4 jsou zobrazeny počty očí a hodnocení efektivity ošetření

Tab. 3 Distribuce NKZO v jednotlivých kategoriích

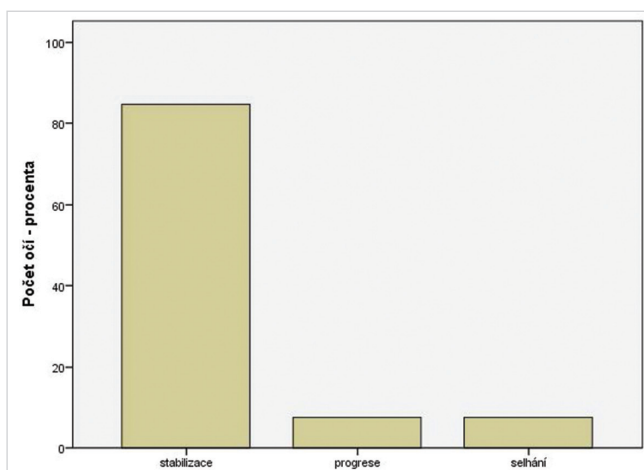
	Zlepšení o 0,01 – 3 řádky	Zhoršení o 0 – 3 řádky	Zhoršení o více než 3 řádky	Celkem
Počet (procentuální podíl)	16 17,6 %	68 74,7 %	7 7,7 %	91 100,0 %



Obr. 3 Vývoj průměrné CRT v jednotlivých intervalech (M – měsíc)



Obr. 4 Hodnoty CRT při vstupní návštěvě a v jednotlivých intervalech (M – měsíc)



Obr. 5 Klinický efekt léčby (N = 91)

v jednotlivých sledovacích intervalech a podíl stabilizace, progresse a selhání léčby. Klinický efekt léčby u všech očí v průběhu celé sledovací doby ukazuje graf na obrázku 5.

Během 12 měsíců sledovací doby nebyly pozorovány žádné komplikace.

DISKUSE

V naší práci jsou hodnoceny výsledky léčby laserové fotokoagulace sítnice o nízkých časech impulzů a za použití vzorů u očí pacientů s diabetickou retinopatií indikovaných k panretinální fotokoagulaci sítnice. Při indikacích PRP i samotném ošetření jsme vycházeli z DRS a ETRDS studií a léčili jsme tzv. plnou PRP („full scatter PRP“) [5]. Někteří autoři zmiňují a doporučují také jiné metody laserové fotokoagulace sítnice, jako např. fokální ošetření, mírnou PRP („mild scatter PRP“), kvadrantové ošetření u DR, techniku fotokoagulace přívodné cévy, ohraničení trakční amoce sítnice a další [10, 18]. Tyto techniky jsme záměrně nepoužívali, neboť se jedná o postupy, které nemají jednoznačnou oporu studií splňujících nejpřísnější požadavky (stupeň A, I) medicíny založené na důkazech.

Z analýzy NKZO lze usuzovat, že stabilizace NKZO byla významná u všech pacientů v našem souboru. Little proká-

Tab. 4 Efektivita ošetření v jednotlivých intervalech (N – počet očí; M – měsíc sledování)

soubor	12M	18M	24M	30M	36M	42M	48M	Celkem	Celkem %
n	91	65	47	30	29	3	3	91	100
stabilizace	83	60	47	30	28	3	3	77	84,6
progrese	5	1	0	0	1	0	0	7	7,7
selhání	3	4	0	0	0	0	0	7	7,7

zal, že 75 % nemocných po PRP si udrželo zrakovou ostrost 20/100 a lepší po 5–12 letech sledování a až 60 % nemocných mělo zrakovou ostrost 20/50 a lepší [10]. V našem souboru si 97 % nemocných zachovalo NKZO 20/100 a lepší a 92 % nemocných NKZO 20/50 a lepší. Pokles zrakové ostrosti jsme zaznamenali u pacientů, kteří měli již na počátku NKZO při hranici 0,3 v jednotkách logMAR. K poklesu vidění o 3 a více řádků došlo u 7 očí (7,7 %), vždy se jednalo o nemocné, u kterých onemocnění progredovalo a vyskytlo se sklivcové krvácení. Všechna tato data jsou srovnatelná s hodnotami pozorovanými v DRS studii [21].

V našem souboru bylo dosaženo u všech sledovaných očí stabilizace klinického nálezu v období 6 měsíců po začátku LFK. V ETDRS studii došlo k progresi do vysoce rizikové PDR u očí, kde byla provedena časná plná PRP u 5–18 % po 3 letech a u 10–30 % po 7 letech sledování [4]. V DRS studii bylo po 1 roce sledování a po provedení PRP 78,8 % ošetřených očí bez neovaskularizace (NV). NVD se vyvinuly u 7,5 % (3,8 % mírné NVD a 3,8 % střední nebo závažné NVD). U očí s mírnými NVE došlo k progresi NV u 22,8 % ze všech ošetřených očí. U očí se středními nebo závažnými NVE došlo k progresi u 16,6 % ošetřených očí. U očí s mírnými NVD došlo k progresi u 19,8 % očí [21]. Při dlouhodobém posouzení zůstal klinický nálezh stabilní u 84,6 % nemocných v našem souboru.

Jednou z obav při provádění ošetření PRP v jednom sezení je množství energie dodané na sítnici během krátkého času ošetření najednou a schopnost sítnice tuto energii pojmout, a přitom zachovat cirkulační parametry především v oblasti zadního pólu sítnice. Za nepřímý parametr těchto poměrů můžeme považovat CRT. Muqit a kol. ve svém souboru nepozorovali zvýšení CRT po ošetření v jednom sezení, naopak se vyskytlo po ošetření provedeném klasicky ve čtyřech sezeních [12]. Uvedená data považujeme za srovnatelná s našimi výsledky. K podobnému závěru dospěli Yamakawa a kol. [24] a Danieleescu a Chiselitșă [3]. Naopak Kim a kol. zaznamenali vzestup centrální tloušťky sítnice 1 měsíc po ošetření, ta se pak neměnila během sledovací doby 1 roku [9]. U Oha a kol. se vyskytl makulární edém u 11 očí ze 129 po provedení PRP v jednom sezení po 1 měsíci od provedení ošetření, 3 měsíce od ošetření makulární edém spontánně ustoupil u 5 z těchto 11 očí [17]. Nagpal a kol. nezachytili ve svém souboru změnu centrální retinální tloušťky po laserovém ošetření

[13]. Z hlediska vývoje makulární tloušťky po provedených ošetřeních považujeme naše výsledky srovnatelné s dosud publikovanými pracemi.

Komplikace, které jsou popsány v literatuře a které mohou mít souvislost s agresivní konvenční laserovou fotokoagulací provedenou v jednom sezení, jsou choroidální ablace, ablace ciliárního tělesa, exsudativní odchlípení sítnice nebo závěr komorového úhlu. Vzácnou komplikací pozorovanou po PRP provedené ve dvou sezeních laserem Pascal je centrální serózní chorioretinopatie [25]. Sheth a kol. pozorovali u 666 ošetření PRP provedených systémem Pascal 2x retinální hemoragii a 2x choroidální ablacii [17]. Velez-Montoya a kol. publikovali data, kdy retrospektivně hodnotili přes 1301 laserových procedur, u 2 očí (0,17 %) pozorovali choroidální ablacii a u 1 oka (0,07 %) serózní odchlípení sítnice, obě komplikace se spontánně upravily [23]. Další komplikací, se kterou se setkali, bylo sítnicové krvácení (17 očí, 1,3 %). Tuto komplikaci zaznamenali také Modi a kol. [11]. V našem souboru nebyly pozorovány žádné komplikace laserového ošetření.

V budoucnu vidíme potenciál ke srovnání efektivity ošetření inovačních typů laserů také s jinými léčebnými modalitami, zejména v kombinaci s anti-VEGF preparáty podávanými nitroočně [14]. Nové zkušenosti ukazují, že podání anti-VEGF samostatně nebo v kombinaci s PRP má jednoznačně pozitivní vliv u očí rezistentních či refrakterních k PRP, u agresivních forem PDR nebo u nově diagnostikované PDR [2, 20, 22].

ZÁVĚRY

V práci je komplexně zpracována problematika laserové fotokoagulace za využití technických inovací laserů v jedinečném souboru u nemocných s diabetickou retinopatií.

Provedením panretinální laserové fotokoagulace sítnice s použitím vzorů a impulzů o řádově nižších časech během jedné až dvou léčebných epizod u velmi závažné pokročilé NPDR a u PDR bylo dosaženo jednak stabilizace NKZO, jednak u 85 % očí také stabilizace klinického nálezu. Změna NKZO po této intervenci byla nevýznamná během sledovací doby 4–12 měsíců. Centrální retinální tloušťka byla během sledování stabilní a nebyly pozorovány žádné komplikace.

LITERATURA

1. Blumenkranz, M. S., Yellachich, D., Andersen, D. E., et al.: Semiautomated patterned scanning laser for retinal photocoagulation. *Retina*, 26(3); 2006: 370–376.
2. Bressler, SB., Qin, H., Melia, M., et al.: Diabetic Retinopathy Clinical Research Network. Exploratory analysis of the effect of intravitreal ranibizumab or triamcinolone on worsening of diabetic retinopathy in a randomized clinical trial. *JAMA Ophthalmol.* 131(8); 2013: 1033–40.
3. Danieleescu, C., Chiselitșă, D.: Panretinal photocoagulation with or without focal photocoagulation - the effect on central retinal thickness. *Oftalmologia*, 54(2); 2010: 99–103.
4. Early Treatment Diabetic Retinopathy Study Research Group. Early photocoagulation for diabetic retinopathy. ETDRS report number 9. *Ophthalmology*, 98(5); 1991b: 766–85.
5. Early Treatment Diabetic Retinopathy Study Research Group: Techniques for scatter and local photocoagulation treatment of diabetic retinopathy: Early Treatment Diabetic Retinopathy Study Report no. 3. *Int Ophthalmol Clin*, 27(4); 1987b: 54–264.
6. Early Treatment Diabetic Retinopathy Study Research Group: Treatment techniques and clinical guidelines for photocoagulation of diabetic macular edema: Early Treatment Diabetic Retinopathy Study Report Number 2. *Ophthalmology*, 94(7); 1987a: 761–774.

7. **Jain, A., Blumenkranz, MS., Paulus, Y., et al.:** Effect of pulse duration on size and character of the lesion in retinal photocoagulation. *Arch Ophthalmol*, 126(1); 2008: 78-85.
8. **Kalvodová, B., Sosna, T., Ernest, J., et al:** Doporučené postupy pro diagnostiku a léčbu diabetické retinopatie. *Čes. a slov. Oftal.* 72(6); 2016: 226–233.
9. **Kim, J.J., Im, J.C., Shin, J.P., et al.:** One-year follow-up of macular ganglion cell layer and peripapillary retinal nerve fibre layer thickness changes after panretinal photocoagulation. *Br J Ophthalmol*, 98(2); 2014: 213–7.
10. **Little, H. L.:** Treatment of proliferative diabetic retinopathy. Long-term results of argon laser photocoagulation. *Ophthalmology*, 92(2); 1985: 279–83.
11. **Modi, D., Chiranand, P., Akduman, L.:** Efficacy of patterned scan laser in treatment of macular edema and retinal neovascularization. *Clin Ophthalmol*, 3; 2009: 465–70.
12. **Muqit, M.M., Marcellino, G.R., Henson, D.B. et al.:** Pascal panretinal laser ablation and regression analysis in proliferative diabetic retinopathy: Manchester Pascal Study Report 4. *Eye (Lond)*, 25(11); 2011: 1447–56.
13. **Nagpal, M., Marlecha, S., Nagpal, K.:** Comparison of laser photocoagulation for diabetic retinopathy using 532-nm standard laser versus multispot pattern scan laser. *Retina*, 30(3); 2010: 452–8.
14. **Nicholson, B.P., Schachat, A.P.:** A review of clinical trials of anti-VEGF agents for diabetic retinopathy. *Graefes Arch Clin Exp Ophthalmol*, 248(7); 2010: 915–30.
15. **Oh, J.H., Kim, S.W., Kwon, S.S., et al.:** The change of macular thickness following single-session pattern scan laser panretinal photocoagulation for diabetic retinopathy. *Graefes Arch Clin Exp Ophthalmol*, 253(1); 2015: 57–63.
16. **Palanker, D., Lavinsky, D., Blumenkranz, MS., et al.:** The impact of pulse duration and burn grade on size of retinal photocoagulation lesion: implications for pattern density. *Retina*, 31(8); 2011: 1664–9.
17. **Sheth, S., Lanzetta, P., Veritti, D., et al.:** Experience with the Pascal® photocoagulator: an analysis of over 1,200 laser procedures with regard to parameter refinement. *Indian J Ophthalmol*, 59(2); 2011: 87–91.
18. **Sosna, T. a kol:** Diabetická retinopatie. Axonite, Praha, 2016, 280 p.
19. **Sosna, T., Švancarová, R., Netuková, M., Studnička, J.:** Současný pohled na diabetický makulární edém. *Čes. a slov. Oftal.* 68(3); 2012: 91–97.
20. **Studnička, J.:** Aflibercept v léčbě diabetického makulárního edému, *Čes. a slov. Oftal.* 71(5); 2015: 243–246.
21. The Diabetic Retinopathy Study Research Group. Design, methods, and baseline results. *Diabetic Retinopathy Study (DRS) Report Number 6. Invest Ophthalmol Vis Sci*, 2; 1981a: 210–226.
22. **Tremolada, G., Del Turco, C., Lattanzio, R., et al.:** The role of angiogenesis in the development of proliferative diabetic retinopathy: impact of intravitreal anti-VEGF treatment. *Exp Diabetes Res*, Epub 2012: 728325; doi: 10.1155/2012/728325.
23. **Velez-Montoya, R., Guerrero-Naranjo, J.L., Gonzalez-Mijares, C.C.:** Pattern scan laser photocoagulation: safety and complications, experience after 1301 consecutive cases. *Br J Ophthalmol*, 94(6); 2010: 720–4.
24. **Yamakawa, M., Nozaki, M., Sato, R., et al.:** Comparison of outcomes of conventional laser versus pascal laser for diabetic retinopathy. *Nihon Ganka Gakkai Zasshi*, 118(4); 2014: 362–7.
25. **Yang, H.S., Park, S.H.:** Exacerbation of central serous chorioretinopathy following PASCAL photocoagulation. *Can J Ophthalmol*, 48(3); 2013: e42–3.