

UVEITIDA ASOCIOVANÁ S TETOVÁNÍM

SOUHRN

Uveitida asociovaná s tetováním je klinická jednotka popsána v roce 1952 Lubeckem a Epsteinem. Uveitidu většinou provází zduření a hyperémie kůže v místě tetování. Kožní potíže mohou uveitidu předcházet, následovat nebo probíhat současně. Diagnóza je stanovena na základě klinického nálezu po vyloučení jiné etiologie. Uveitida je často bilaterální a chronická a porucha vízu může být různě závažná. Uveitida asociovaná s tetováním je klinická jednotka, na kterou bychom měli pomyslet v diferenciální diagnostice uveitid, a to vzhledem k rostoucímu zájmu o tetování.

Klíčová slova: uveitida, tetování, maskující syndrom

SUMMARY TATTOO-ASSOCIATED UVEITIS

The clinical case of tattoo-associated uveitis was first described by Lubeck and Epstein in 1952. Uveitis is accompanied by induration and hyperemia of tattoo skin, which can precede, follow or manifest simultaneously with uveitis. The diagnosis is determined on clinical grounds after exclusion of other causes. Uveitis is usually bilateral, chronic and vision impairment is variable. Tattoo-associated uveitis should be remembered in differential diagnosis due to the growing interest in tattoo.

Key words: uveitis, tattoo, masquerade syndrome

Čes. a slov. Oftal., 73, 2017, No. 1, p. 30–33

ÚVOD

Tetování znamená aplikaci exogenních pigmentů do dermis, která má trvalý efekt. Historie tetování je velmi stará, mumie pračlověka Ůtziho nalezeného na alpském ledovci měla tetování pravděpodobně z terapeutických důvodů v okolí kloubů horních a dolních končetin. Tetování bylo oblíbené v oblasti Jihovýchodní Asie, kde se používalo z náboženských a rituálních důvodů. Obchodními námořními cestami se tetování rozšířilo do celého světa. Také ve Starém zákoně je zmínka o tetování: „*Nebudete svá těla zjizvovat pro mrtvého, ani si dělat nějaké tetování*“ Leviticus 19:28. Ve válečném období se tetování používalo k identifikaci osob. V současné době je velká obliba uměleckého tetování, které se týká 10–20 % populace v západních zemích [6].

Tetování s sebou vzácně nese zdravotní rizika, důležitá je kvalita používaných barviv [11]. Barviva pro tetování a permanentní make-up mohou obsahovat saze, které jsou distribuovány v těle jako nanočástice, dále polycyklické aromatické uhlovodíky a soli těžkých kovů, které jsou karcinogenní [5,7]. Přesto souvislost tetování a kožních tumorů nebyla prokázána, obtížnější je ale observace pigmentových névů [2]. Nejčastější komplikací tetování je hypersenzitivita na pigment [4].

Uveitida asociovaná s tetováním je vzácná klinická jednotka. Uveitida je často bilaterální a chronická, může být

provázena komplikacemi obvyklými u chronických uveitid, které zhoršují zrakovou ostrost. Uveitidu většinou provází zduření a hyperémie kůže v místě tetování. Diagnóza je stanovena na základě klinického nálezu po vyloučení jiné etiologie, v anamnéze je vhodné se dotázat na tetování kůže.

METODIKA

Kazuistická sdělení 2 pacientů s uveitidou asociovanou s tetováním.

Výsledky

Pacient č. 1

Třicetiletý muž se léčil pro 3 roky trvající chronickou přední uveitidu obou očí. Vždy po vysazení lokální protizánětlivé léčby došlo k relapsu onemocnění. Byla indikována následující vyšetření s cílem objasnit etiologii uveitidy: HLA B27, RTG plic, ORL vyšetření, sérologie herpesvirů a toxoplazmózy. Výsledky byly v normě, byla zachycena pouze nadhraniční hodnota angiotenzin konvertujícího enzymu 69 U/l (referenční mez 18–55 U/l). Kromě alergie na kravské mléko se pacient s ničím neléčil. Při vstupním vyšetření na naší klinice byl vízus obou očí 1,0. V přední komoře a v předním sklivci jsme zaznamenali mírnou buněčnou reakci. Na oku pravém (OP)

¹Klímová A., ¹Heissigerová J., ¹Říhová E.,
²Holan P., ¹Brichová M., ¹Svozílková P.

¹Oční klinika, 1. lékařská fakulta UK a VFN, Praha, přednostka doc. MUDr. Jarmila Heissigerová, Ph.D., MBA

²Oddělení patologie, Nemocnice Písek, a.s., primář MUDr. Pavel Holan

Práce byla prezentována na XXIV. výročním sjezdu České oftalmologické společnosti ve formě přednášky.

Autoři práce prohlašují, že vznik i téma odborného sdělení a jeho zveřejnění není ve střetu zájmu a není podpořeno žádnou farmaceutickou firmou.



Do redakce doručeno dne 16. 2. 2017

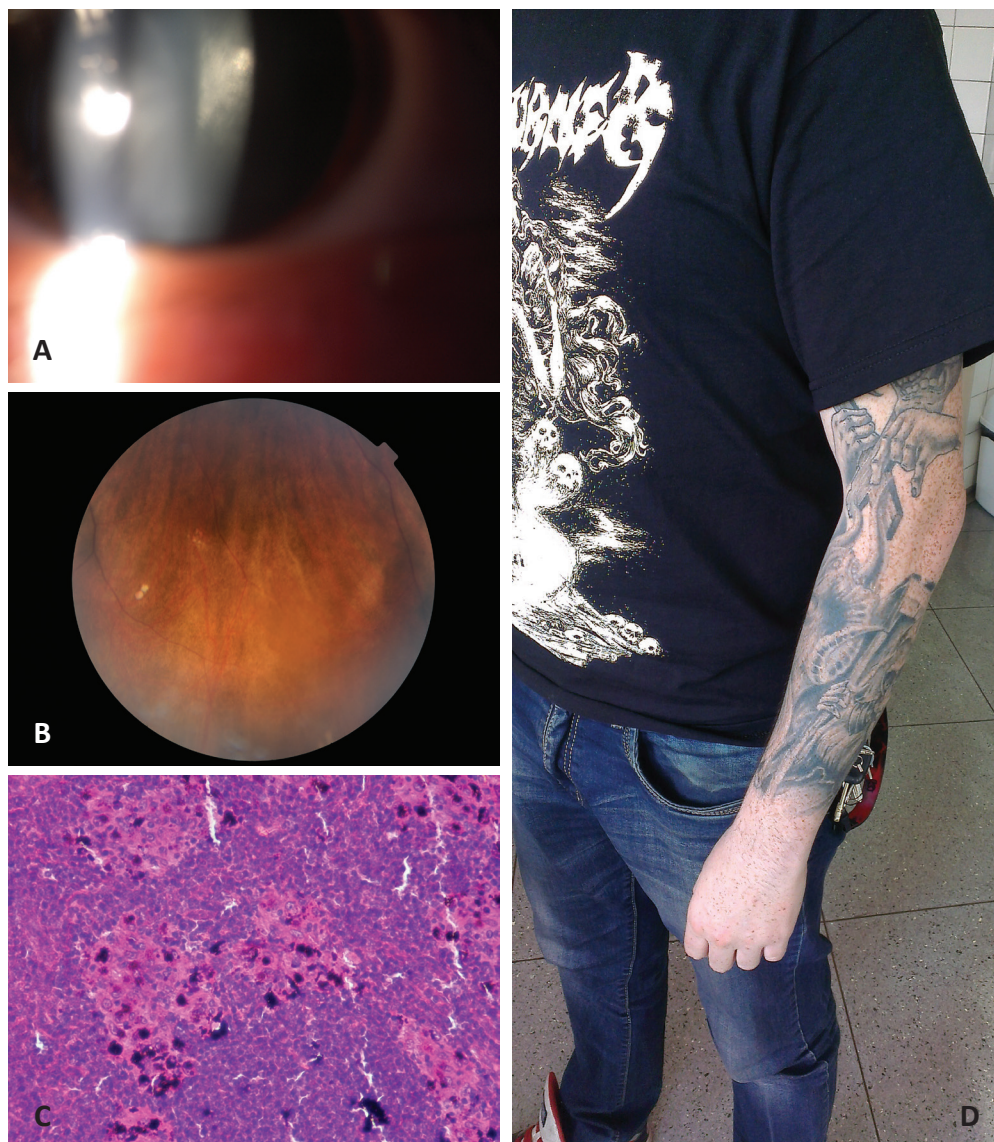
Do tisku přijato dne 30. 3. 2017

MUDr. Aneta Klímová, Ph.D.

Oční klinika, 1. lékařská fakulta, Univerzita Karlova a Všeobecná fakultní nemocnice v Praze U Nemocnice 2

128 00, Praha 2

e-mail: aneta.klimova@vfn.cz



Obr. 1 Pacient č. 1

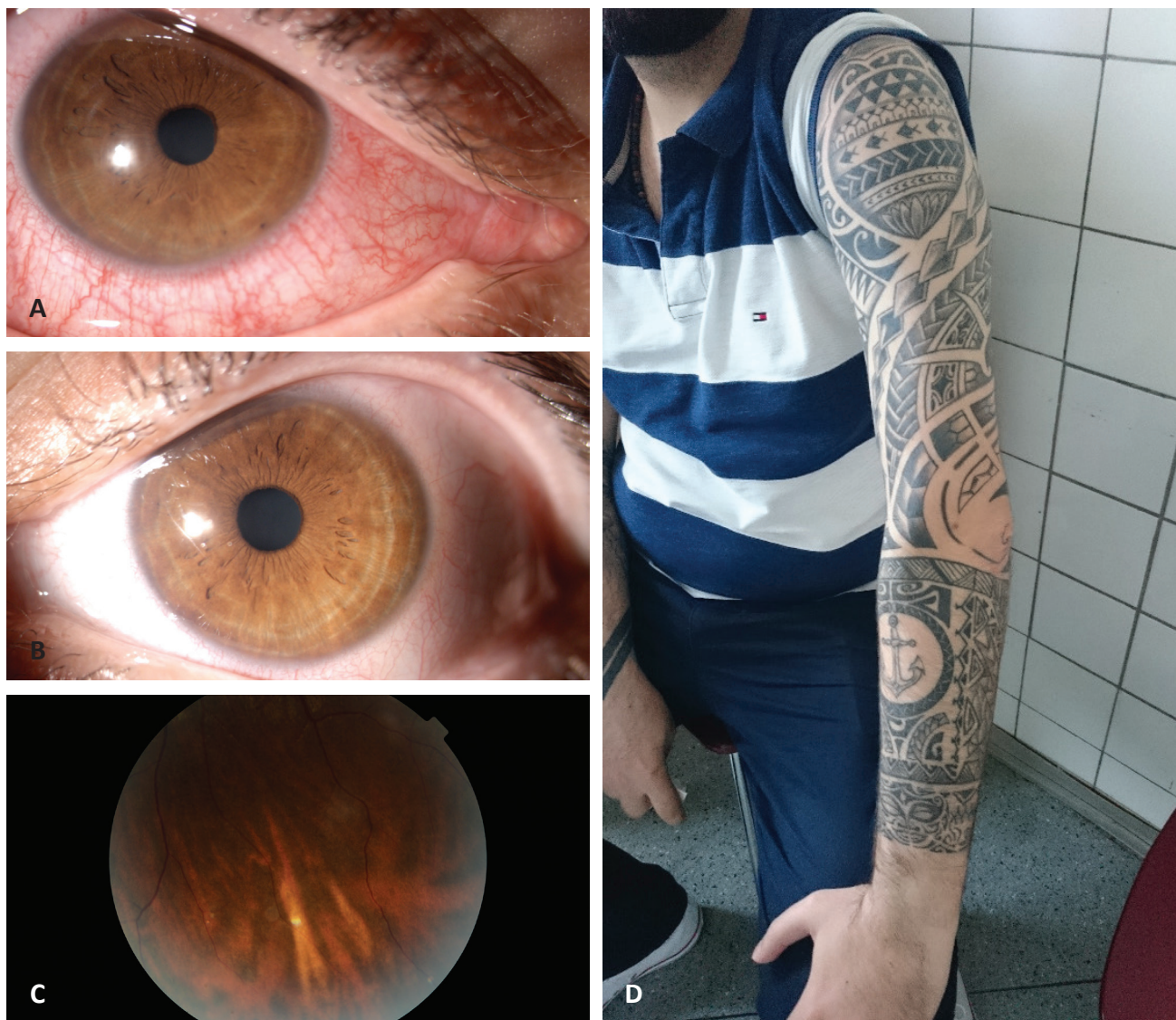- 1a Zadní subkapsulární katarakta na OP
- 1b Drobná bělavá ohraničená ložiska v periférii sítnice OL podobná jako u sarkoidózy
- 1c Detail axilární lymfatické uzliny zobrazuje folikulární strukturu s depozity pigmentu v oblasti sinusů, zvětšení 200x, barvení hematoxylin-eozin (P. Holan)
- 1d Tetování na levé paži bez známek zarudnutí a zduření kůže

byla přítomna počínající zadní subkapsulární katarakta (obr. 1a). Na sítnici, zejména v dolní polovině bylo několik drobných ložisek ostře ohraničené depigmentace (obr. 1b). Stanovili jsme diagnózu panuveitida obou očí s aktivitou zejména na předním segmentu.

V dalším vyšetřování se potvrdila negativní sérologie na lues. Plicní vyšetření bylo bez známek sarkoidózy, přesto pneumolog indikoval HRCT plic, na kterém byly zachyceny jako vedlejší nálezy zvětšené axilární uzliny. Provedená biopsie uzlin ukázala nekazeifikující granulomy kolem zrnek pigmentu (obr. 1c). Vzhledem k rozsáhlému tetování, které měl pacient na pažích a na trupu (obr. 1d), byla stanovena diagnóza uveitidy asociované s tetováním. Pacientovi byla doporučena chronická lokální léčba kortikoidy v minimální síle a frekvenci při pravidelných kontrolách nitroočního tlaku. Přestože byla pacientovi vysvětlena příčina jeho očních obtíží, plánoval dokončit tetování obrázku na zádech. Tento pacient zduření kůže v místě tetování neudával.

Pacient č. 2

Čtyřiatřicetiletý muž byl před 2 měsíci léčen pro primoataku přední uveitidy OP. Po vysazení lokální terapie došlo k relapsu onemocnění. Zároveň před 2 měsíci pozoroval otok kůže v místě tetování na levé horní končetině. Pacient byl celkově zdravý, léky neužíval. Při vstupním vyšetření na našem pracovišti byl vizi na OP 1,0 a oku levém (OL) 0,8. OL bylo amblyopické. Při vyšetření jsme zaznamenali v přední komoře OP výraznou buněčnou reakci (obr. 2a), na OL byla zánětlivá reakce mírnější (obr. 2b). Sklivec byl oboustranně čirý, na sítnici jsme zachytili ojediněle drobná bělavá okrouhlá ložiska depigmentace, podobná jako u sarkoidózy (obr. 2c). Testování na HLA B27 bylo negativní, RTG plic v normě, infekční příčina nebyla prokázána. U pacienta jsme zahájili lokální protizánětlivou léčbu, která byla pro konstantní mírnou přední uveitidu ponechána po celou dobu sledování (8 měsíců). Pacient přes opakovaná vysvětlení nepřipouštěl souvislost očních obtíží s tetováním (obr. 2d).



Obr. 2 Pacient č. 2

2a Smíšená injekce spojivky u přední uveitidy na OP

2b Mírná aktivita přední uveitidy na OL

2c Drobné bělavé ohraničené ložisko v periférii sítnice OL podobné jako u sarkoidózy

2d Tetování na levé paži bez známek zarudnutí a zduření kůže

DISKUSE

Uveitidu asociovanou s tetováním popsal v roce 1952 Lubeck a Epstein [8] u 52letého pacienta s horečkou, produktivním kašlem, oboustrannou přední uveitidou a současným zduřením kůže limitovaným na oblast tetování. Pacient měl tetování staré 20 let, a to na obou pažích a na hrudi. Biopsie zduřelé kůže ukázala obraz chronického granulomatózního zánětu s četnými epitelioidními buňkami a velkými buňkami Langhansova typu. RTG plic s nálezem hilové lymfadenopatie vedl k diagnóze sarkoidózy. U pacienta došlo k rychlému zlepšení celkového stavu a ústupu uveitidy po nasazení systémové kortikoterapie. Naši pacienti neměli příznaky systémového onemocnění a byla u nich dostačující lokální dlouhodobá léčba kortikoidy v kapkách. Na rozdíl od pacienta

popsaného Lubeckem a Epsteinem je věk našich pacientů nižší.

Uveitida asociovaná s tetováním je většinou bilaterální přední, někdy až panuveitida. Přední uveitida může být serózní a/nebo fibrinózní, může být přítomna vitritida, popisovány jsou choroidální léze [12]. Závažné mohou být některé komplikace uveitidy, zejména glaukom, cystoidní makulární edém (CME), vaskulitida nebo serózní amoce. Z komplikací uveitidy byla u jednoho z našich pacientů přítomna počínající katarakta na jednom oku.

Zduření kůže v místě tetování podle jednotlivých kazuistik popsaných v literatuře probíhá s uveitidou nejčastěji současně. Zarudnutí, otok a bolestivost v místě tetování mohou oční nález předcházet nebo následovat. Kožní potíže mohou být diskrétní, a pokud je tetování lokalizováno například na

zádech, nemusí je pacient zaznamenat. Plocha tetování kůže bývá obvykle větší. V případě biopsie zduřelé kůže byly popsány nekazeifikující granulomy kolem zrněk pigmentu. Obraz nespecifického granulomatózního zánětu na histologii je podobný jako u sarkoidózy, u tetování jde ale o reakci na cizí materiál. U některých pacientů bylo přítomno zduření axilárních nebo submandibulárních uzlin. Stejně tak u našeho pacienta byly zvětšené axilární uzliny a jejich histologie ukázala přítomnost granulomů s pigmentem.

Ostheimer et al. [10] popsali 7 pacientů s uveitidou asociovanou s tetováním. Všichni pacienti byli vyšetřeni na lues a byla vyloučena sarkoidóza, u některých byly testovány HLA B27 a sérologie infekcí (*Mycobacterium tuberculosis*, *Toxoplasma gondii*, *Bartonella henselae* a *Borrelia burgdorferi*). Jeden ze sledovaných pacientů měl panuveitidu obou očí komplikovanou elevací nitroočního tlaku a simultánně otok kůže v místě tetování. Uveitida u pacienta byla v remisi při léčbě mykofenolát mofetilem a prednisonem. Nitrooční tlak byl kompenzován po operaci s drenážními antiglaukomovými implantáty na obou očích. Autoři popisovali u všech sledovaných pacientů chronickou rekurentní uveitidu. Oční potíže se manifestovaly nejdříve za 6 měsíců, nejčastěji okolo 1 roku po posledním tetování. U všech 7 pacientů se objevilo zduření kůže, vždy v místě tetování. Biopsie kůže byla provedena u dvou pacientů a prokázala nekazeifikující granulomy v okolí pigmentu, stejný histologický obraz ukázala biopsie zvětšené axilární uzliny. U 3 pacientů byla uveitida komplikována přítomností CME, jeden pacient měl serózní amoci. Po nasazení prednisonu byl u 5 ze 7 pacientů pozorován ústup očních i kožních obtíží, kožní obtíže odezněly do 1 týdne [10]. Naše sledovací doba je krátká, u obou pacientů dominuje chronická přední uveitida udržovaná v remisi lokálními kortikoidy. Pacienty je nutné sledovat dlouhodobě i vzhledem k monitoraci vedlejších účinků terapie.

Diagnóza uveitidy asociované s tetováním je stanovena na základě klinických příznaků. Je vhodné provést vyšetření k vyloučení jiné etiologie uveitidy (odběry HLA B27, sérologie borrelie a lues, CRP, FW, TBC Mantoux a QuantiFERON, RTG plic). Je možné provést biopsii postižené kůže s tetováním.

V diferenciální diagnostice je důležité vyloučit sarkoidózu, která se může manifestovat současně s uveitidou asociovanou s tetováním [8, 9, 12]. Sarkoidóza je charakterizována

vznikem nekazeifikujících granulomů, ale nemá specifický histopatologický obraz. Nález lymfadenopatie, případně ložiskových změn v plicích a zvýšení sérových hladin ACE tuto diagnózu podporují. Postižení očí nebo očních adnex je přítomno u 25–60 % pacientů se sarkoidózou a přibližně 25–30 % má kožní postižení. Přední uveitida je nejčastějším očním projevem sarkoidózy [1, 3, 13]. U našich pacientů jsme diagnózu sarkoidózy nepotvrdili, plicní vyšetření bylo negativní.

Léčba uveitidy asociované s tetováním je obdobná jako u jiných neinfekčních uveitid. V první linii jsou vhodné lokální kortikoidy s postupným vysazováním, vzhledem k chronické povaze onemocnění je možné ponechat slabší preparáty dlouhodobě v nízkých dávkách. Systémové kortikoidy jsou nezbytné, pokud je lokální léčba nedostatečně účinná. Pokud není rozsah postižené kůže velký, je variantou léčby excize zduřelé kůže, i přesto nemusí být výsledek uspokojivý [10]. Z našich pacientů bylo přechodné zduření kůže přítomno u jednoho pacienta, excize kůže nebyla indikována.

Zajímavé je zjištění, že uveitida asociovaná s tetováním je vyskytuje častěji u mužů než u žen, podobně jako sarkoidóza. Je otázka, zda je to v důsledku častějšího tetování v mužské populaci (Ostheimer [10] udává 5 mužů versus 2 ženy).

ZÁVĚR

Uveitida asociovaná s tetováním je vzácná klinická jednotka, ale s oblibou uměleckého tetování můžeme očekávat její nárůst. V klinickém obraze je nejčastěji oboustranná přední uveitida až panuveitida různé intenzity, která bývá provázena zduřením kůže limitovaným na místo tetování. Diagnóza je stanovena na základě klinického nálezu po vyloučení jiné etiologie uveitidy. Granulomatózní reakce na pigment v barvivu se může projevit zduřením kůže s tetováním, dále zvětšením drenážních lymfatických uzlin a také v oku v podobě uveitidy.

Je důležité uvědomit si existující riziko ohrožení vízu v důsledku uměleckého tetování. Kontrola kvality používaných barviv je vhodná z hlediska prevence zdravotních komplikací vyplývajících z tetování.

Rádi bychom poděkovali za spolupráci paní MUDr. Solano Gómezdové.

LITERATURA

1. Bonfioli A.A., Orefice F.: Sarcoidosis. *Semin Ophthalmol*, 20(3); 2005: 177–182.
2. Caccavale S., Moscarella E., De Fata Salvatore G. et al.: When a melanoma is uncovered by a tattoo. *Int J Dermatol*, 55(1); 2016: 79–80.
3. Iannuzzi M.C., Rybicki B.A., Teirstein A.S.: Sarcoidosis. *N Engl J Med*, 357(21); 2007: 2153–2165.
4. Islam P.S., Chang C., Selmi C. et al.: Medical Complications of Tattoos: A Comprehensive Review. *Clin Rev Allergy Immunol*, 50(2); 2016: 273–286.
5. Kluger N., Koljonen V.: Tattoos, inks, and cancer. *Lancet Oncol*, 13(4); 2012: e161-e168.
6. Kluger N.: Epidemiology of tattoos in industrialized countries. *Curr Probl Dermatol*, 48; 2015: 6–20.
7. Kluger N.: Cutaneous and systemic complications associated with tattooing. *Presse Med*, 45(6 Pt 1); 2016: 567–576.
8. Lubeck G., Epstein E.: Complications of tattooing. *Calif Med*, 76(2); 1952:83–85.
9. Miguel-Gómez L., Vaňo-Galván S., Sid-Ahmed B. et al.: Sarcoidal infiltrations of tattoos. *Cleve Clin J Med*, 81(12); 2014: 717–718.
10. Ostheimer T.A., Burkholder B.M., Leung T.G. et al.: Tattoo-associated uveitis. *Am J Ophthalmol*, 158(3); 2014: 637–643.
11. Pandya V.B., Hooper C.Y., Essex R.W. et al.: Tattoo-associated uveitis. *Am J Ophthalmol*, 158(6); 2014: 1355–1356.
12. Pandya V.B., Hooper C.Y., Merani R., McCluskey P. et al.: Tattoo-associated uveitis with choroidal granuloma: a rare presentation of systemic sarcoidosis. *Retin Cases Brief Rep*, 2016 [Epub ahead of print].
13. Svozílková P. a kol. (Eds): Diagnostika a léčba očních zánětů. Druhé vydání. Praha: Maxdorf Jessenius 2014, 2016. ISBN 978-807345-516-3.