

KLINICKÉ VÝSLEDKY IMPLANTACE DVOU TYPŮ MULTIFOKÁLNÍ ROTAČNĚ ASYMETRICKÉ NITROOČNÍ ČOČKY

¹Veliká V., ²Hejsek L., ³Raiskup F.

¹Oční klinika LFUK a FN, Hradec Králové, přednostka prof. MUDr. Naďa Jirásková, Ph.D., FEBO

²Oční klinika LFUK a FN, Hradec Králové, přednostka prof. MUDr. Pavel Rozsival, CSc., FEBO

³Klinik für Augenheilkunde, Universitätsklinikum C. G. Carus, Dresden

Autoři práce prohlašují, že vznik i téma odborného sdělení a jeho zveřejnění není ve střetu zájmu a není podpořeno žádnou farmaceutickou firmou.

SOUHRN

Cíl: Cílem práce je vyhodnocení a porovnání klinických výsledků implantace dvou typů rotačně asymetrické multifokální nitrooční čočky LENTIS Mplus a LENTIS MplusX.

Materiál a metodika: Do studie bylo zařazeno celkem 247 očí 124 pacientů. Průměrný věk pacientů byl 58 let (25–76 let). Po fakoemulzifikaci jsme implantovali multifokální nitrooční čočku LENTIS Mplus (skupina A, n = 141) nebo LENTIS MplusX (skupina B, n = 106). Pacienti byli rozděleni do dvou skupin dle typu implantované nitrooční čočky a vyšetřeni 1 měsíc, 3 měsíce a 6 měsíců po operaci. Cílem studie bylo porovnání výsledků implantace těchto dvou typů nitrooční čočky. Sledovali jsme nekorigovanou zrakovou ostrost do dálky a do blízka (NZO), nejlépe korigovanou zrakovou ostrost do dálky a do blízka (NKZO), subjektivní refrakci, kontrastní citlivost a subjektivní spokojenost.

Výsledky: Průměrná hodnota předoperační monokulární NZO na dálku ve skupině A byla $0,40 \pm 0,27$; ve skupině B $0,34 \pm 0,25$. Na konci sledovacího období jsme zaznamenali v obou skupinách statisticky významné zlepšení nekorigované zrakové ostrosti do dálky (skupina A: $1,01 \pm 0,20$; skupina B: $0,90 \pm 0,15$). Průměrná hodnota předoperační monokulární NZO do blízka ve skupině A byla Jaeger (J.) č. $12,82 \pm 4,16$; ve skupině B J. č. $12,73 \pm 3,99$. Na konci sledovacího období jsme zaznamenali v obou skupinách statisticky významné zlepšení NZO do blízka (skupina A: J. č. $1,81 \pm 1,42$; skupina B: J. č. $1,54 \pm 1,72$). V porovnání změn hodnot monokulární NZO do blízka, resp. do dálky mezi skupinou A a skupinou B v jednotlivých časech měření nebyl shledán statisticky významný rozdíl. Kontrastní citlivost jsme hodnotili pouze u pacientů, kteří podstoupili oboustrannou výměnu čočky v rámci refrakční lensektomie. Neprokázali jsme statisticky významné snížení kontrastní citlivosti v žádné z obou skupin. Subjektivní spokojenost byla hodnocena ve škále známek 1-5. Průměrná známka hodnocení subjektivní spokojenosti ve skupině A byla 1,37; ve skupině B 1,25.

Závěr: multifokální nitrooční čočka LENTIS Mplus a LENTIS MplusX poskytuje kvalitní vidění na dálku i do blízka a poskytuje tak vysokou míru nezávislosti na brýlové korekci. Neprokázali jsme statisticky významný rozdíl v žádném ze sledovaných parametrů mezi skupinou A (implantace LENTIS Mplus) a skupinou B (implantace LENTIS MplusX). V žádné z obou sledovaných skupin jsme neprokázali statisticky významné snížení kontrastní citlivosti. Pozorovali jsme však vyšší subjektivní spokojenost a nižší výskyt rušivých vedlejších optických fenoménů ve skupině pacientů s implantací nitrooční čočky LENTIS MplusX.

Klíčová slova: LENTIS Mplus, LENTIS MplusX, zraková ostrost, kontrastní citlivost, vedlejší optické fenomény

SUMMARY

CLINICAL RESULTS OF THE IMPLANTATION OF TWO TYPES OF MULTIFOCAL ROTATIONAL ASYMMETRIC INTRAOCULAR LENSES

Purpose: The aim of the study was evaluation and comparison of clinical results of two types of rotationally asymmetric multifocal intraocular lens (LENTIS Mplus and LENTIS MplusX).

Material and methods: The study included 247 eyes of 124 patients aged 25 - 76 years (mean, 58 years). After phacoemulsification multifocal intraocular lens LENTIS Mplus (group A, n = 141) or LENTIS MplusX (group B, n = 106) was implanted. Patients were divided into two groups according to the type of intraocular lens. Patients were evaluated at 1 month, 3 months and 6 months after surgery. We assessed the uncorrected visual acuity, best corrected visual acuity, subjective refraction, contrast sensitivity and subjective satisfaction.

Results: Mean preoperative monocular uncorrected distance visual acuity (UCDVA) in the group A was $0,40 \pm 0,27$; in the group B $0,34 \pm 0,25$. Postoperatively UCDVA was statistically significant improved in both groups (group A: $1,01 \pm 0,20$; group B: $0,90 \pm 0,15$). Mean preoperative monocular uncorrected near visual acuity (UCNVA) was Jaeger (J) $12,82 \pm 4,16$ (group A), resp. J $12,73 \pm 3,99$ (group B). Postoperatively UCNVA was statistically significant improved in both groups (group A: J $1,81 \pm 1,42$; group B: J $1,54 \pm 1,72$). There was not found statistically significant difference between both groups in these parameters. Contrast sensitivity was evaluated in patients who have undergone clear lens extraction in both eyes. There was not found the statistically significant reduction of contrast sensitivity in both groups.



Do redakce doručeno dne 5. 9. 2016
Do tisku přijato dne 30. 3. 2017

MUDr. Věra Veliká
Oční klinika LFUK a FN
Sokolská 581
500 05 Hradec Králové
e-mail: vera.velika@fnhk.cz

Subjective satisfaction was assessed in the range of marks 1-5. The average mark of the subjective satisfaction ratings in the group A was 1,37; in the group B 1,25.

Conclusion: Our study found the multifocal intraocular lens LENTIS Mplus and LENTIS MplusX give high-quality distance and near vision and provide high degree of spectacle independence. There was not found statistically significant difference in all parameters between the Group A (implantation Mplus LENTIS) and the Group B (implantation LENTIS MplusX) in our study. However, in our study we have observed higher subjective satisfaction and lower incidence of optical phenomena in the Group of patients with the implantation of intraocular lens LENTIS MplusX.

Key words: LENTIS Mplus, LENTIS MplusX, visual acuity, contrast sensitivity, optical phenomenon

Čes. a slov. Oftal., 73, 2017, No. 1, p. 3-12

ÚVOD

Výrazný rozvoj refrakční chirurgie v posledních dvaceti letech umožňuje dosahovat stále větších úspěchů ve splnění hlavního cíle tohoto oboru, kterým je úplná pooperační nezávislost na brýlové korekci. Fakoemulzifikace a implantace víceohniskové nitrooční čočky je v současné době nejčastější metodou řešení. Hlavní pozornost se soustředí na vývoj takového designu multifokální nitrooční čočky, který bude po implantaci poskytovat plný rozsah zrakové ostrosti bez snížení kontrastní citlivosti a nežádoucích vedlejších optických fenoménů, a to s minimálním rizikem všech komplikací během operace a v dlouhodobém hledisku i po operaci. V současné době je splnění těchto podmínek stále ještě pro oblast technologie vývoje multifokálních čoček výzvou. Významný posun v této problematice nastal příchodem nové technologie s rotačně asymetrickým povrchem optické části nitrooční čočky. Tento tvar optické části byl vyvinut s cílem potlačit vznik vedlejších optických fenoménů, které známe v souvislosti s implantací jiných typů multifokálních nitroočních čoček, při současném zachování hloubky ostrosti. Multifokální nitrooční čočka LENTIS Mplus (Oculentis GmbH a Topcon Europe BV) je v současné době dostupná v široké škále různých typů s různou adicí do blízka. Rovněž design této multifokální nitrooční čočky prochází neustálým vývojem.

Tvar multifokální nitrooční čočky LENTIS Mplus je založen na patentované asymetrické asférické refrakční technologii s hladkým přechodem mezi zónou pro vidění na dálku a do blízka. Funkční struktura této nitrooční čočky kombinuje dvě kulové plochy s různými poloměry na přední části optiky – hlavní povrch a povrch vložený. Středem obou kulových ploch i obě ohniska čočky leží na společné ose. Zadní část optiky má bikonvexní asférický povrch. Ve výsledku tato technologie snižuje zdroj rozptylu světla a vzniku aberací a minimalizuje pokles kontrastní citlivosti. V případě nutnosti řešení rohovkového astigmatismu máme k dispozici torickou variantu této nitrooční čočky s přesností kalkulace na 0,01 dioptrie. Zadní část optiky i haptiky má ostrou hranu (square edge) v rozsahu 360°, která poskytuje bariérový efekt pro šíření opacit zadního pouzdra. Čtyřbodová „plate haptika“ zajišťuje dokonalou rotační stabilitu nitrooční čočky v čočkovém vaku. Materiál HydroSmart® je hydrofilní akrylát s hydrofobním povrchem s absorpcí ultrafialového světla.

Od ledna roku 2014 je na českém trhu k dispozici nová generace nitrooční čočky LENTIS Mplus pod názvem LENTIS MplusX. Vstupem této nové řady nitroočních čoček usiluje výrobce změnou tvaru optické části o dosažení lepší hloubky

ostrosti s vyváženým viděním na všechny vzdálenosti (tzv. technologie APA – Additive paraxial asphericity) a vyšší nezávislost kvality a kvantity vidění na šíři zornice díky zmenšení středového průměru (tzv. technologie SDO – Surface design optimisation). Zdokonalení tvaru této nitrooční čočky by tedy mělo přinést další významné snížení vedlejších optických fenoménů prostřednictvím homogenní periferní přechodové zóny. Rozšířením segmentu pro vidění do blízka, pak rovněž zvýšení kvality vidění právě na tuto vzdálenost. První klinické výsledky byly publikovány v roce 2014 skupinou autorů Berowová a spol. (1).

Naším cílem bylo zhodnotit a porovnat klinické výsledky implantace dvou typů této multifokální rotačně asymetrické nitrooční čočky se stejnou hodnotou adice do blízka (+3 dioptrie) LENTIS Mplus a inovativní LENTIS MplusX.

SOUBOR A METODIKA

Do studie byli zařazeni pacienti, kteří podstoupili fakoemulzifikaci s implantací nitrooční čočky LENTIS Mplus (LS-313 MF30), LENTIS Mplus toric (LU-313 MF30T), LENTIS MplusX (LS-313 MF30) a LENTIS MplusX toric (LU-313 MF30T) na Oční klinice FN v Hradci Králové v době od července r. 2012 do dubna r. 2015. Soubor zahrnoval 247 očí 124 pacientů (69 žen a 55 mužů). Průměrný věk pacientů byl 58 let (25–76 let). Tento soubor byl rozdělen na dvě skupiny. Do skupiny A byli zařazeni pacienti s implantací nitrooční čočky LENTIS Mplus, resp. LENTIS Mplus toric (období implantace od července 2012 do prosince 2013). Do skupiny B byli zařazeni pacienti s implantací nitrooční čočky LENTIS MplusX, resp. LENTIS MplusX toric (všichni pacienti, kteří podstoupili implantaci od ledna 2014 do dubna 2015). Pacienti byli vyšetřeni 1 měsíc, 3 měsíce a 6 měsíců po operaci. Implantovali jsme oboustranně vždy stejný typ nitrooční čočky. Předoperační data jsou uvedena v tab. 1.

Torickou variantu nitrooční čočky jsme implantovali u pacientů s pravidelným rohovkovým astigmatismem v hodnotě 0,75D a více (astigmatismus šikmý a proti pravidlu) a 1D a více (astigmatismus podle pravidla). Každý pacient podstoupil před operací pohovor s lékařem, který zjišťoval hlavní motivaci pacienta k operaci a jeho očekávání. Každý pacient byl seznámen s výhodami (nezávislost na brýlové korekci) a nevýhodami (snížení kontrastní citlivosti za zhoršených světelných podmínek, výskyt vedlejších optických fenoménů) implantace multifokálních nitroočních čoček. Každý pacient byl seznámen se skutečností, že i po opera-

Tab. 1 Předoperační data pacientů

PARAMETR	Skupina A (n = 71)	Skupina B (n = 53)
Průměrný věk průměr ± SD rozmezí	57 ± 8 od 35 let do 74 let	59 ± 9 od 25 let do 76 let
Muži/ženy (n)	34/37	21/32
Počet očí	141	106
Implantace v rámci refrakční lensektomie (počet očí)	104	68
Implantace v rámci operace katarakty (počet očí)	37	38
Torická varianta nitrooční čočky (počet očí)	53	38
Axiální délka (mm) průměr ± SD rozmezí	23,07 ± 0,89 od 21,2 do 26,57	22,87 ± 1,16 od 20,02 do 25,9
Keratometrie (dioptrie) průměr ± SD rozmezí	43,48 ± 1,34 od 39,69 do 47,57	43,39 ± 1,39 od 40,64 do 46,5
Hodnota rohovkového astigmatismu (dioptrie) průměr ± SD rozmezí	-0,85 ± 0,54 od 0,00 do -3,40	-1,05 ± 0,74 od 0,00 do -3,21
Hodnota sférické síly implantované IOL (dioptrie) průměr ± SD rozmezí	21,96 ± 2,82 od 11,20 do 30,0	22,68 ± 3,4 od 14,5 do 32,57

Vysvětlivky: n – počet pacientů, mm – milimetr, SD – směrodatná odchylka

ci se může vyskytnout nutnost potřeby doplňkové brýlové korekce.

Vylučovací kritéria k implantaci multifokální nitrooční čočky zahrnovala: patologie sítnice (onemocnění makuly, diabetická retinopatie, stav po amoci sítnice), zrakového nervu a rohovky (nepřavidelný astigmatismus, dystrofie endotelu), syndrom suchého oka, volný závěsný aparát čočky, uveitidu, glaukom a stav po úrazu oka. V našem souboru se nevyskytl žádný pacient po předchozím laserovém rohovkovém refrakčním zákroku. Šíře zornice nebyla považována za vylučovací kritérium. Z indikace byli vyloučeni pacienti s výrazně nerealistickým očekáváním a pacienti, kteří nepřijali možnost výskytu vedlejších optických fenoménů po implantaci multifokální nitrooční čočky. Od každého pacienta byl získán informovaný souhlas.

Všichni pacienti podstoupili předoperační vyšetření, které zahrnovalo: odebrání anamnézy, vyšetření nekorigované a nejlépe korigované zrakové ostrosti na dálku a do blízka, zjištění dominantního oka, změření nitroočního tlaku (bezkontaktní tonometr, NIDEK NT-530), vyšetření refrakce (autorrefraktometr, NIDEK AR 310A), provedení biometrie (IOLMaster, Carl Zeiss Meditec AG), topografie rohovky (Pentacam, Oculus, Inc.) a kontrastní citlivosti (CSV-1000, Vectorvision). Závěrem bylo provedeno vyšetření očního pozadí a v případě nepřítomnosti foveolárního reflexu také vyšetření OCT makuly (CIRRUS HD-OCT, Zeiss). Pokud byla v plánu implantace torické varianty multifokální nitrooční čočky, provedli jsme digitální fotografii předního segmentu oka na šterbinové lampě s aplikací programu k lokalizaci limbálních cév.

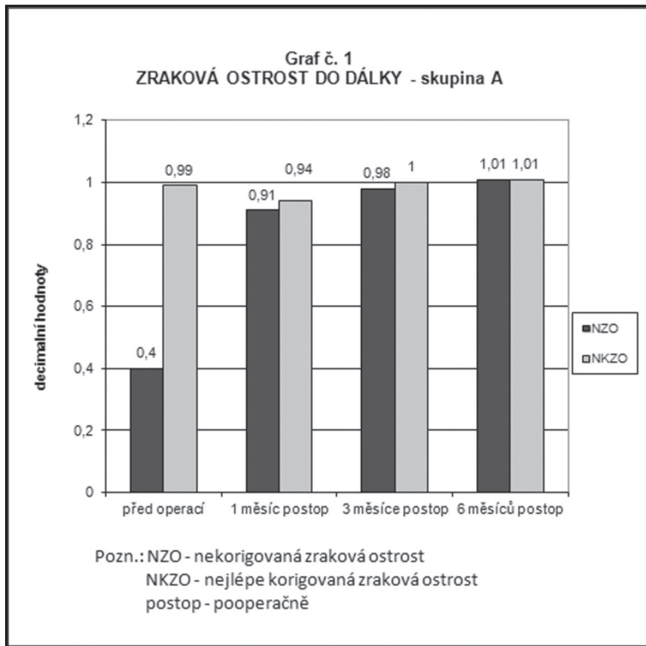
Kalkulace torické nitrooční čočky jsme provedli podle kalkulátoru dostupného na internetu (<http://www.lentistoric.com>).

Pro kalkulaci dioptrické síly implantované nitrooční čočky jsme použili vzorce Haigis nebo Hoffer Q. Všechny oči byly plánovány na emetropii. Všechny operace provedl 1 operátor (P.R.) stejnou operační technikou fakoemulzifikace. Nitrooční čočka byla implantována rohovkovým řezem o velikosti 2,4 mm. Operace druhého oka byla provedena vždy následující den. Pooperačně jsme sledovali nekorigovanou zrakovou ostrost do dálky a do blízka (NZO), nejlépe korigovanou zrakovou ostrost do dálky a do blízka (NKZO), subjektivní refrakci a kontrastní citlivost. Subjektivní spokojenost byla hodnocena ve stupních od 1 (nejvyšší spokojenost) až 5 (úplná nespokojenost).

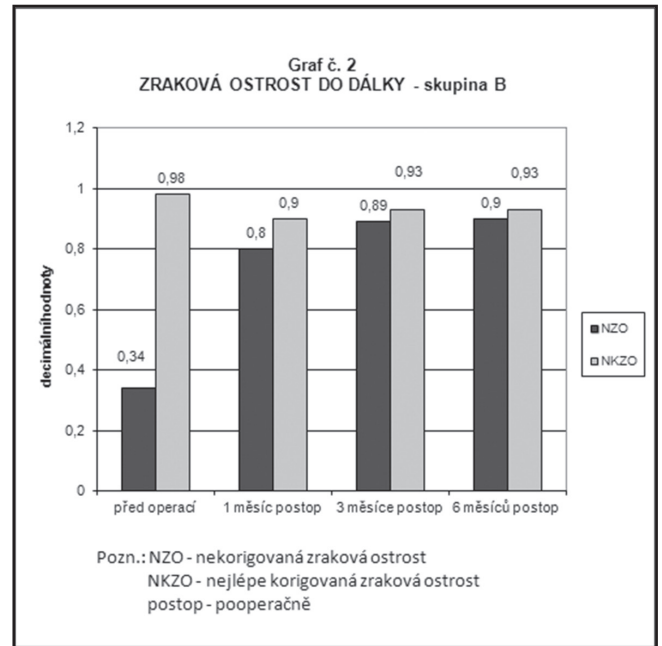
Všechny naměřené hodnoty byly statisticky zpracovány. V parametrech NZO do dálky a do blízka a kontrastní citlivost byly porovnány hodnoty rozdílů v jednotlivých časech měření mezi čočkami LENTIS Mplus a Lentis MplusX. Parametry nemají normální rozdělení, proto byly k testování použity neparametrické metody. Pro testování více než 2 opakovaných měření byl použit Friedmanův test pro 4 závislé výběry s Dunn's testem pro vícenásobné testování mezi dvojicemi výběrů a pro testování mezi 2 závislými výběry byl použit Wilcoxonův test a pro testování mezi 2 nezávislými výběry Mann-Whitneyův test. Výsledky byly hodnoceny na hladině významnosti 0,05.

VÝSLEDKY

Hodnotili jsme monokulární nekorigovanou a nejlépe korigovanou zrakovou ostrost na dálku a do blízka. U všech parametrů došlo ve srovnání hodnot před operací a na konci sledovacího



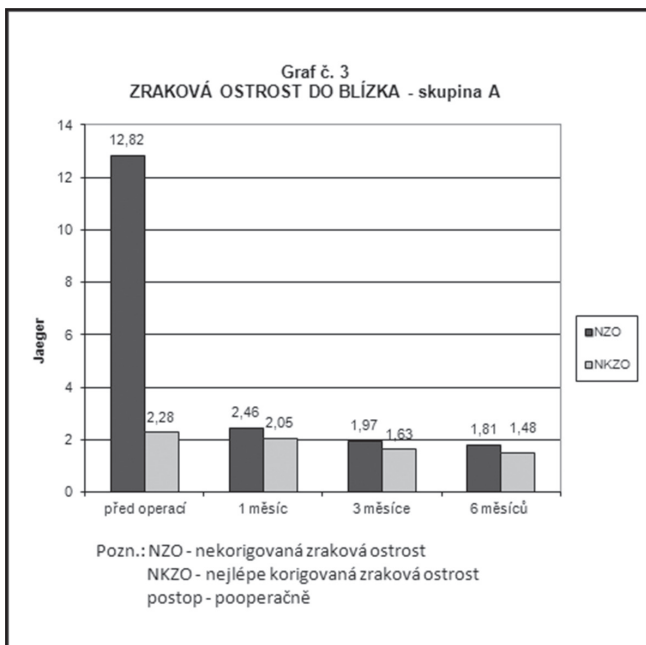
Graf 1 Průměrné hodnoty nekorigované a nejlépe korigované monokulární zrakové ostrosti do dálky ve skupině A (implantace nitrooční čočky LENTIS Mplus) předoperačně, 1 měsíc, 3 měsíce a 6 měsíců po operaci



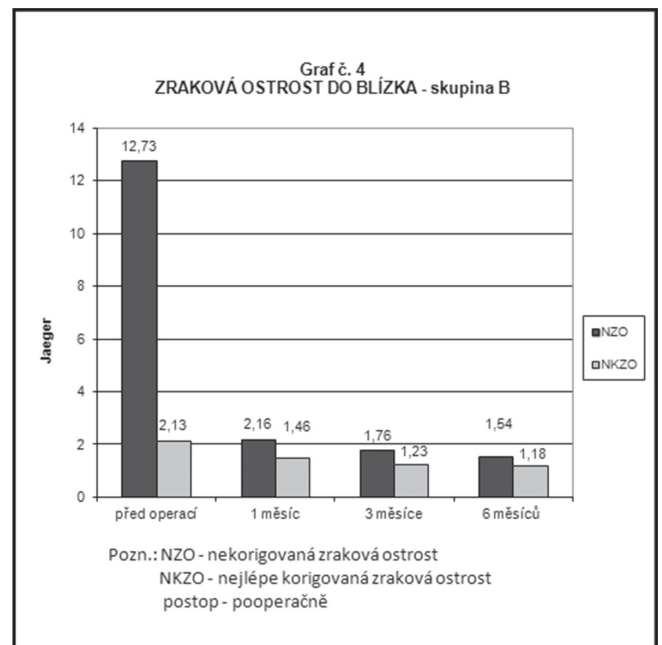
Graf 2 Průměrné hodnoty nekorigované a nejlépe korigované monokulární zrakové ostrosti do dálky ve skupině B (implantace nitrooční čočky LENTIS MplusX) předoperačně, 1 měsíc, 3 měsíce a 6 měsíců po operaci

období ke statisticky významnému zlepšení. Průměrná hodnota předoperační monokulární NZO (decimální hodnoty) na dálku ve skupině A byla $0,40 \pm 0,27$ (rozmezí od 0,02 do 1,2), ve skupině B $0,34 \pm 0,25$ (rozmezí od 0,02 do 1,0). Na konci sledova-

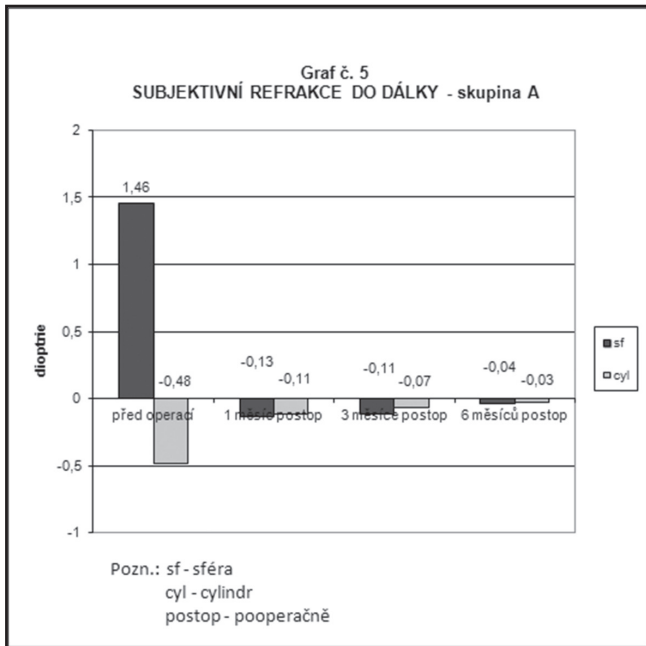
cího období, tj. 6 měsíců po operaci, jsme zaznamenali v obou skupinách statisticky významné zlepšení monokulární NZO do dálky (skupina A: $1,01 \pm 0,20$; rozmezí od 0,4 do 1,5; skupina B: $0,90 \pm 0,15$; rozmezí od 0,4 do 1,2). V porovnání hodnot rozdílů



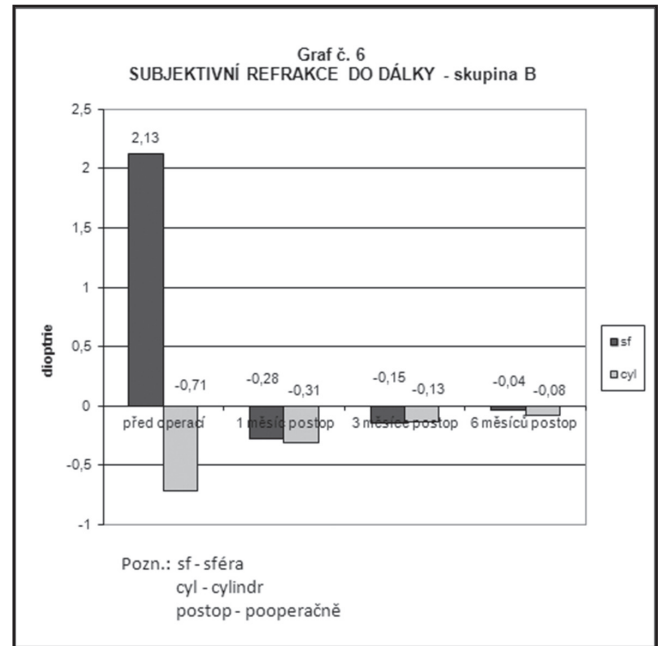
Graf 3 Průměrné hodnoty nekorigované a nejlépe korigované monokulární zrakové ostrosti do blízka ve skupině A (implantace nitrooční čočky LENTIS Mplus) předoperačně, 1 měsíc, 3 měsíce a 6 měsíců po operaci



Graf 4 Průměrné hodnoty nekorigované a nejlépe korigované monokulární zrakové ostrosti do blízka ve skupině B (implantace nitrooční čočky LENTIS MplusX) předoperačně, 1 měsíc, 3 měsíce a 6 měsíců po operaci



Graf 5 Průměrné hodnoty subjektivní refrakce do dálky ve skupině A (implantace nitrooční čočky LENTIS Mplus) předoperačně, 1 měsíc, 3 měsíce a 6 měsíců po operaci

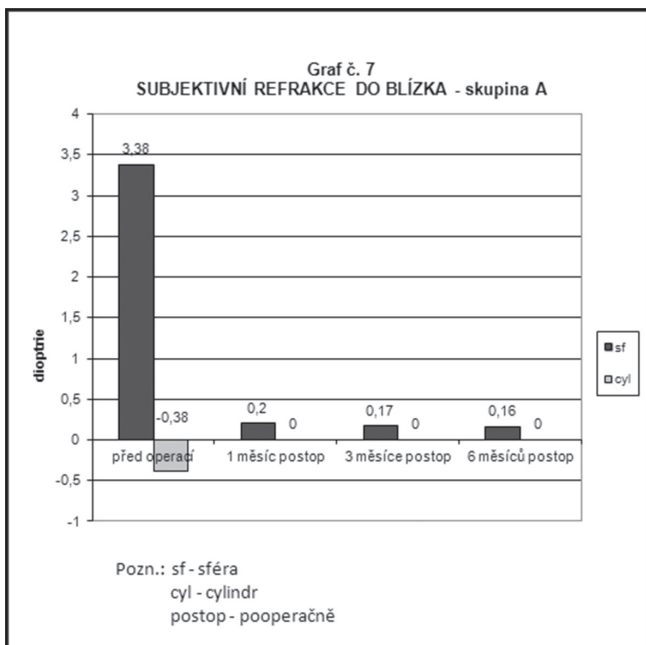


Graf 6 Průměrné hodnoty subjektivní refrakce do dálky ve skupině B (implantace nitrooční čočky LENTIS MplusX) předoperačně, 1 měsíc, 3 měsíce a 6 měsíců po operaci

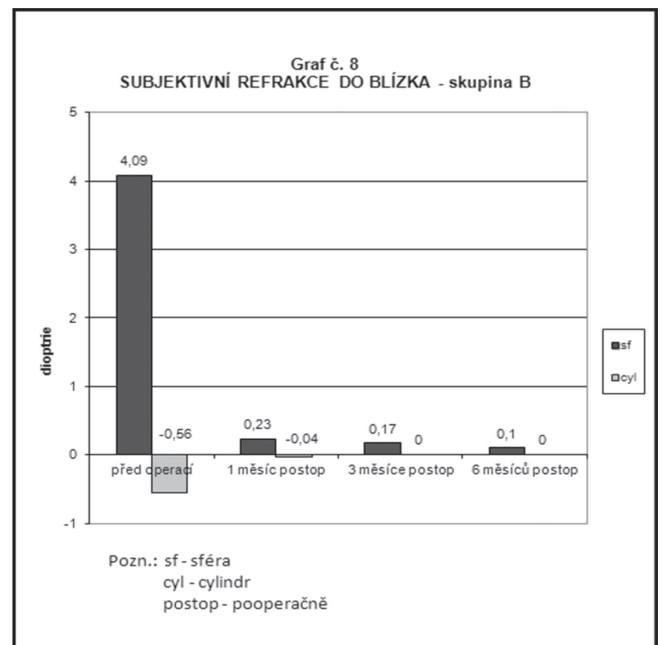
monokulární NZO na dálku mezi skupinou A a skupinou B v jednotlivých časech měření (předoperačně - 1. měsíc po operaci, předoperačně - 3. měsíc po operaci, předoperačně - 6. měsíc po operaci, 1. měsíc po operaci - 3. měsíc po operaci, 1. měsíc po operaci - 6. měsíc po operaci, 3. měsíc po operaci - 6. měsíc

po operaci) nebyl shledán statisticky významný rozdíl na zvolené hladině významnosti 0,05.

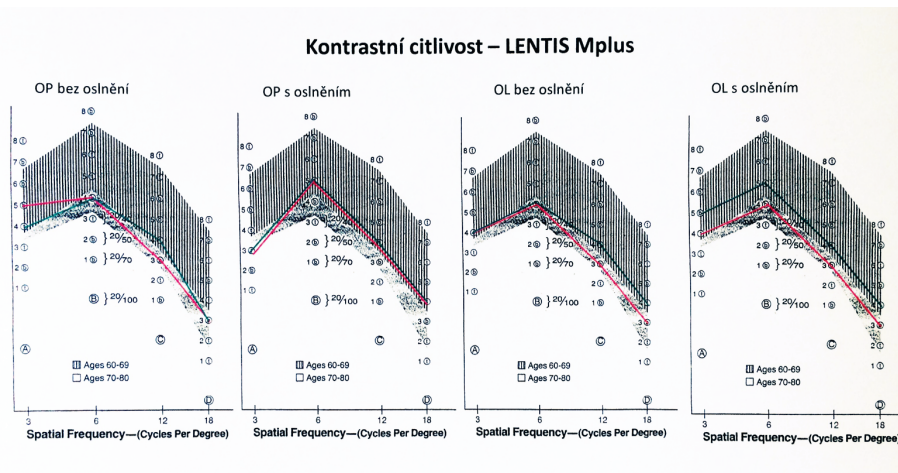
Porovnání monokulární nekorigované a nejlépe korigované zrakové ostrosti do dálky před operací a pooperačně ukazují grafy 1 a 2.



Graf 7 Průměrné hodnoty subjektivní refrakce do blízka ve skupině A (implantace nitrooční čočky LENTIS Mplus) předoperačně, 1 měsíc, 3 měsíce a 6 měsíců po operaci



Graf 8 Průměrné hodnoty subjektivní refrakce do blízka ve skupině B (implantace nitrooční čočky LENTIS MplusX) předoperačně, 1 měsíc, 3 měsíce a 6 měsíců po operaci



Obr. 1 Hodnoty kontrastní citlivosti ve skupině A (implantace Lentis Mplus)
 Vysvětlivky: zeleně: průměrné předoperační hodnoty, červeně: průměrné hodnoty na konci sledovacího období (6 měsíců po operaci), šrafované: rozmezí normálních hodnot pro věk 60–69 let, tečkované: rozmezí normálních hodnot pro věk 70–80 let, Spatial Frequency = prostorová frekvence, Cycles Per Degree = počet cyklů na úhlový stupeň

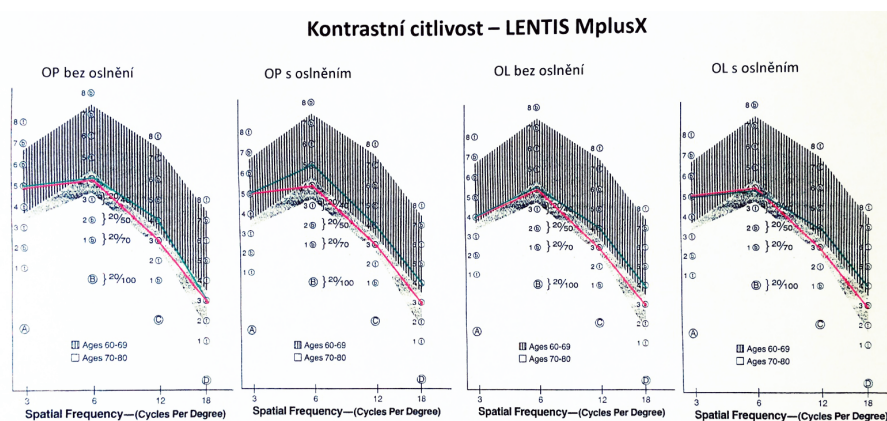
Průměrná hodnota předoperační monokulární NZO do blízka ve skupině A byla Jaeger (J.) č. $12,82 \pm 4,16$; ve skupině B J. č. $12,73 \pm 3,99$. Na konci sledovacího období jsme zaznamenali v obou skupinách statisticky významné zlepšení monokulární NZO do blízka (skupina A: J. č. $1,81 \pm 1,42$; skupina B: J. č. $1,54 \pm 1,72$). V porovnání hodnot rozdílů monokulární NZO do blízka mezi skupinou A a skupinou B v jednotlivých časech měření nebyl shledán statisticky významný rozdíl na zvolené hladině významnosti 0,05. Porovnání monokulární nekorigované a nejlépe korigované zrakové ostrosti do blízka před operací a pooperačně ukazují grafy 3 a 4.

Průměrná předoperační hodnota subjektivní refrakce do dálky ve skupině A byla $+1,46 \pm 1,87$ Dsf (rozmezí od $-5,75$ do $+6,0$) a $-0,48 \pm 0,59$ Dcyl (rozmezí od $-4,0$ do $0,0$), ve skupině B $+2,13 \pm 2,13$ Dsf (rozmezí od $-3,5$ do $+8,0$) a $-0,71 \pm$

$0,88$ Dcyl (rozmezí od $-4,5$ do $0,0$). Na konci sledovacího období jsme zjistili statisticky významné snížení hodnot v obou skupinách. Porovnání předoperační subjektivní refrakce do dálky v obou skupinách znázorňují grafy 5 a 6.

Průměrná předoperační hodnota subjektivní refrakce do blízka byla ve skupině A $+3,38 \pm 1,77$ Dsf (rozmezí od $-2,00$ do $+7,75$) a $-0,38 \pm 0,59$ Dcyl (rozmezí od $-4,0$ do $0,0$), ve skupině B $+4,09 \pm 2,05$ Dsf (rozmezí od $+9,00$ do 0) a $-0,56 \pm 0,84$ Dcyl (rozmezí od $-4,5$ do $0,0$). Na konci sledovacího období jsme zaznamenali statisticky významný pokles hodnot subjektivní refrakce do blízka v obou skupinách. Porovnání předoperační subjektivní refrakce do dálky v obou skupinách znázorňují grafy 7 a 8.

Kontrastní citlivost jsme hodnotili pouze u pacientů, kteří podstoupili oboustrannou výměnu čočky v rámci refrakční



Obr. 2 Hodnoty kontrastní citlivosti ve skupině B (implantace Lentis MplusX)
 Vysvětlivky: zeleně: průměrné předoperační hodnoty, červeně: průměrné hodnoty na konci sledovacího období (6 měsíců po operaci), šrafované: rozmezí normálních hodnot pro věk 60–69 let, tečkované: rozmezí normálních hodnot pro věk 70–80 let, Spatial Frequency = prostorová frekvence, Cycles Per Degree = počet cyklů na úhlový stupeň

Tab. 2 Hodnocení spokojenosti v období 6 měsíců po operaci

Známka	Skupina A (n = 71)	Skupina B (n = 53)
1 = spokojen, žádné obtíže neudává	50 (70,4 %)	41 (77,4 %)
2 = spokojen, mám mírné obtíže, které mne neobtěžují	16 (22,6 %)	11 (20,8 %)
3 = nespokojen, mám obtíže, které mne obtěžují	5 (7,0 %)	1 (1,8 %)
4 = nespokojen, mám obtíže, které nelze akceptovat	0	0
5 = pro nespokojenost provedena explantace nitrooční čočky	0	0

Vysvětlivky: n = počet pacientů

Tab. 3 Typ a četnost spontánních subjektivních obtíží

Typ spontánních subjektivních obtíží	Skupina A (n = 71)	Skupina B (n = 53)
	počet pacientů s obtížemi	
Horší vidění na dálku	3	5
Horší vidění do blízka	4	0
Vedlejší optické fenomény, glare, oslnění při řízení motorového vozidla v noci	6	3
„Duchy“ kolem písmen při pohledu na dálku nebo do blízka	4	1
Zhoršení vidění za šera	1	0
Barevný posun směrem k fialové barvě	1	0
Po operaci oči tlačí, suché, pocit chronického zánětu	2	2
Celkem	21	12

Vysvětlivky: n = počet pacientů

Tab. 4 Zastoupení jednotlivých spontánních subjektivních obtíží v celkovém hodnocení

Zastoupení obtíží	Skupina A (n = 71)		Skupina B (n = 53)	
	známka 2	známka 3	známka 2	známka 3
	Počet pacientů			
Horší vidění na dálku	3	0	4	1
Horší vidění do blízka	2	2	0	0
Vedlejší optické fenomény, glare, oslnění při řízení motorového vozidla v noci	4	2	3	0
„Duchy“ kolem písmen při pohledu na dálku nebo do blízka	2	2	1	0
Zhoršení vidění za šera	1	0	0	0
Barevný posun směrem k fialové barvě	1	0	0	0
Po operaci oči tlačí, suché, pocit chronického zánětu	2	0	2	0

Vysvětlivky: n = počet pacientů

lensektomie. Byla vyšetřena kontrastní citlivost monokulárně bez oslnění a s oslněním, předoperačně a 6 měsíců po operaci pro každé pravé a levé oko zvlášť. V naší studii jsme došli k důležitému zjištění – zpracování výsledků neprokázalo statisticky významné snížení kontrastní citlivosti v žádné z obou skupin. Pro žádnou změnu kontrastní citlivosti před a po operaci pravého i levého oka se nepodařilo prokázat statisticky významný rozdíl na zvolené hladině významnos-

ti 0,05 mezi skupinou A a skupinou B (test Mann-Whitney). Vývoj kontrastní citlivosti v obou skupinách ukazuje obr. 1 a 2. Hodnoty jsou v grafickém vyjádření zaokrouhleny na celá čísla.

Hodnocení subjektivní spokojenosti vycházelo z hodnocení zavedeném na našem pracovišti (2), s cílem rozvinout toto hodnocení v rozsahu známky 1–5 s přesným zjištěním spontánních subjektivních stesků, způsobujících případně horší

hodnocení. Po operaci byl vždy lékařem položen dotaz, zda je pacient spokojen a nemá žádné obtíže. V případě kladné odpovědi jsme přítomnost nežádoucích účinků dále aktivně nezjišťovali. V případě přítomnosti obtíží jsme zaznamenávali spontánně sdělované obtíže. Uvedený postup volíme u všech našich pacientů po implantaci víceohniskových nitroočních čoček z důvodu maximálního potlačení pozornosti na vedlejší optické fenomény s cílem co nejrychlejší neuroadaptace. Průměrná známka hodnocení subjektivní spokojenosti ve skupině A byla 1,37; ve skupině B 1,25. Ve skupině A (implantace LENTIS Mplus) se na hodnocení subjektivní spokojenosti známkou 3 (nejvyšší udělená hodnota, nespokojen) podílel stejným dílem výskyt vedlejších optických fenoménů (2 pacienti), „duchů“ kolem písmen při čtení do blízka (2 pacienti) a celkově horší vidění do blízka (2 pacienti). Ve skupině B (implantace LENTIS Mplus X) byla nespokojena (známka 3) 1 pacientka, u které došlo k refrakčnímu překvapení s myopickým posunem na pravém oku, který si vyžádal následnou laserovou dokorekci. V jednom případě jsme zjistili změnu vnímání barev po operaci, pravděpodobně vlivem chromatické aberace. Jednalo se o 62letou pacientku, která podstoupila refrakční lensektomii s implantací LENTIS Mplus (OP +18,5D, OL +18D). Podrobný přehled subjektivní spokojenosti ukazují tabulky 2, 3 a 4.

DISKUSE

Hlavním cílem chirurgické korekce presbyopie je vidění na dálku i do blízka bez závislosti na brýlové korekci. Implantace multifokální nitrooční čočky LENTIS Mplus v rámci operace katarakty nebo refrakční lensektomie poskytuje výborné výsledky, které potvrzují i současné studie (3, 4). V našem souboru jsme provedli srovnání dvou typů této multifokální nitrooční čočky s adicí do blízka +3 dioptrie (LENTIS Mplus a LENTIS MplusX) se zaměřením na případnou změnu kontrastní citlivosti a přítomnost subjektivních spontánních stesků způsobených vlivem vedlejších optických fenoménů.

Jedním ze základních kritérií kvality nitrooční čočky je vysoká předvídatelnost refrakčního výsledku po implantaci. U 4 očí tří pacientů (1,62%) jsme zaznamenali myopický posun (rozmezí od -2,5D do -3,5D). Byly to ženy s předoperační hypermetropií (rozmezí +2D do +5,5D). Ve třech případech se jednalo o implantaci čočky LENTIS Mplus, u jedné pacientky šlo o implantaci čočky LENTIS MplusX. Stav jsme řešili

provedením laserové dokorekce metodou fotorefraktivní keratektomie.

Refrakční překvapení v případě implantace multifokální nitrooční čočky je vždy obávanou komplikací. Velmi důležitý je přesný výpočet dioptrické síly nitrooční čočky. V našem souboru jsme použili pro výpočet síly implantované nitrooční čočky vzorec Haigis. U očí s axiální délkou méně než 22 mm jsme upřednostnili vzorec Hoffer Q. V případě přítomnosti rohovkového astigmatismu jsme využili možnosti implantace torické varianty této nitrooční čočky. U všech pacientů byla vstupní incize vedena v místě 90 stupňů a v případě implantace torické varianty jsme zvolili hodnotu chirurgicky indukovaného astigmatismu (SIA) v hodnotě 0,50 D. Stejný postup uvádí také Venter a spol. (5). V současné době na základě tohoto zjištění provádíme navíc u všech očí měření hodnoty WTW (white to white, vzdálenosti od limbu k limbu (IOLMaster, Carl Zeiss Meditec AG). Důvodem je teoretický předpoklad možnosti většího rizika předozadního posunu středu optiky této nitrooční čočky s plate haptikou a celkovém průměru 11,0 mm v případě většího jizvení kapsuly po operaci u očí s nízkou hodnotou WTW.

U celkem 92 očí jsme implantovali torickou variantu této multifokální nitrooční čočky. Přesné umístění osy IOL jsme prováděli nejen na základě předoperačního manuálního značení na rohovce pomocí markeru a pomocí fotografie předního segmentu oka s aplikací programu lokalizace limbálních cév. V současné době již využíváme navigačního systému, který nejen snižuje invazivitu operace (absence manuálního značení), ale současně umožňuje vizualizaci osy umístění a přesnou centraci nitrooční čočky během operace.

Pooperačně v období do 1 měsíce od operace vznikl u 5 očí 3 pacientů pseudofakický makulární edém (CME). Jednalo se o pacienty po operaci katarakty s implantací nitrooční čočky typu LENTIS Mplus. Dva pacienti byli hypertonici. Všichni pacienti podstoupili konzervativní lokální léčbu CME, u dvou očí jsme aplikovali intravitreálně triamcinolon (4 mg), který u jednoho pacienta vedl k elevaci nitroočního tlaku s následnou nutností nasazení dočasné antiglaukomové medikace. Tito pacienti zůstávají nadále v našem sledování, bez nutnosti další léčby. Hodnoty nekorigované zrakové ostrosti u jednotlivých pacientů jsou v současné době: pacient č. 1 (oboustranný CME): visus pravého oka (VOP) 0,6; visus levého oka (VOL) 0,9; pacient č. 2 (oboustranný CME): VOP 0,6; VOL 0,7; pacient č. 3 (CME vpravo) VOP 0,5; VOL 1,0. U všech očí došlo k postupné normalizaci tloušťky vrstev

Tab. 5 Pooperační komplikace

Pooperační komplikace	Skupina A (n = 141)	Skupina B (n = 106)
	počet očí	
Pseudofakický makulární edém	5	0
Refrakční překvapení	3	1
YAG kapsulotomie	9	2
PRK dokorekce	3	1

n = počet očí

sítnice. Výskyt opacifikací zadního pouzdra snižující subjektivní zrakovou ostrost jsme řešili vždy provedením ND:YAG kapsulotomie. Zákrok jsme provedli do 6 měsíců od operace celkem u 11 očí (4,5 %). Ve skupině A jsme provedli Nd:YAG kapsulotomii u 9 očí 4 pacientů, ve skupině B u 2 očí 2 pacientů. Nízké procento výskytu opacifikací zadního pouzdra po implantaci nitrooční čočky LENTIS Mplus popisují také Venter a spol. (6). Jeden pacient ze souboru podstoupil jednostrannou implantaci. Jednalo se o mladého muže (39 let) s kataraktou bez anamnézy úrazu či jiného celkového onemocnění. Pacient je spokojen, bez obtíží. Výčet pooperačních komplikací ukazuje tabulka 5.

Subjektivní spokojenost pacientů po implantaci multifokální nitrooční čočky může, i při výborném refrakčním výsledku, negativně ovlivnit výskyt vedlejších optických fenoménů nebo snížení kontrastní citlivosti za zhoršených světelných podmínek. Všichni pacienti byli před operací podrobně a pečlivě seznámeni s výskytem těchto jevů. Nižší výskyt obtíží a vyšší spokojenost po implantaci jsme zaznamenali ve skupině B (LENTIS MplusX). Zdokonalení tvaru této nitrooční čočky prostřednictvím homogenní periferní přechodové zóny tedy v našem souboru potvrzuje další snížení výskytu vedlejších optických fenoménů, a tedy i subjektivních stesků. Žádný pacient v našem souboru neměl spontánní subjektivní obtíže s viděním na střední vzdálenost. Výborné výsledky vidění na střední vzdálenost po implantaci této rotačně asymetrické nitrooční čočky potvrzují rovněž další studie (7).

Multifokální nitrooční čočka LENTIS Mplus vykazuje díky tvaru optické části minimální pokles kontrastní citlivosti. Alio a spol. (8) ve své studii srovnávali kontrastní citlivost po implantaci monofokální nitrooční čočky a multifokální nitrooční čočky LENTIS Mplus (LS-312 MF30 IOL). Výsledky nepotvrdily rozdíl mezi kontrastní citlivostí za skotopických a mezopických podmínek mezi těmito dvěma nitroočními čočkami. V naší studii jsme hodnotili kontrastní citlivost pouze u pacientů, kteří podstoupili výměnu čočky v rámci refrakční lensektomie u obou očí. Neprokázali jsme statisticky významné snížení kontrastní citlivosti ani u jednoho typu této nitrooční čočky. Ve srovnání obou typů vzájemně také nebyl shledán statisticky významný rozdíl (test Mann-Whitney).

Výskyt vedlejších rušivých optických fenoménů po implantaci víceohniskových nitroočních čoček hraje vždy velmi významnou roli v subjektivním hodnocení výsledku operace pacientem. Tyto fenomény mohou působit rušivě, a jejich vnímání je velmi individuální. V literatuře jsou popsány případy, kdy byl pro pacienta vliv vedlejších optických fenomé-

nů po operaci natolik rušivý, že způsoboval výrazné snížení kvality života a jediným řešením byla explantace multifokální nitrooční čočky (9). Je známo, že explantace umělé nitrooční čočky s sebou přináší vždy velké riziko pooperačních nebo pooperačních komplikací, jejichž vnímání je ve skupině „refrakčních pacientů“ násobeno vysokou mírou očekávání nejlepšího pooperačního výsledku. Ke zjištění schopnosti adaptace na vznik vedlejších optických fenoménů po implantaci multifokálních nitroočních čoček neexistují žádné vyšetřovací metody a pro lékaře je v podstatě nemožné odhadnout přesnou míru schopnosti neuroadaptace pro jednotlivého pacienta. Prevenci těchto komplikací je nejen zkušenost indikujícího lékaře a míra poučení pacienta, zručnost chirurga, ale také typ multifokální nitrooční čočky. V našem sledování jsme zaznamenali nízký výskyt vedlejších optických fenoménů u obou typů této víceohniskové nitrooční čočky. Ve srovnání obou skupin jsme zjistili nižší výskyt vedlejších optických fenoménů ve skupině pacientů s implantací nitrooční čočky LENTIS MplusX.

ZÁVĚR

Multifokální nitrooční čočka LENTIS Mplus a LENTIS MplusX poskytuje kvalitní vidění na dálku i do blízka a umožňuje tak nezávislost na brýlové korekci. Výborné refrakční výsledky rovněž potvrzují vysokou spolehlivost a předvídatelnost u pacientů s významným rohovkovým astigmatismem.

V porovnání rozdílů hodnot zrakové ostrosti i subjektivní refrakce v jednotlivých intervalech mezi oběma typy nitroočních čoček nebyl shledán statisticky významný rozdíl. Po implantaci obou typů této nitrooční čočky v rámci refrakční lensektomie nedošlo ke statisticky významnému snížení kontrastní citlivosti. V rámci hodnocení objektivních parametrů jsme tedy neshledali statisticky významný rozdíl mezi oběma typy této multifokální nitrooční čočky. Vyhodnocením subjektivní spokojenosti jsme zjistili menší výskyt vedlejších optických fenoménů a spontánních subjektivních stesků ve skupině s implantací nitrooční čočky LENTIS MplusX.

Vznik a subjektivní vnímání vedlejších, nežádoucích optických fenoménů po implantaci multifokálních nitroočních čoček jsou v současné době velmi sledovány. Minimalizace těchto nežádoucích doprovodných fyzikálních jevů, úplné potlačení jejich vzniku a projevu, případně jejich využití, je výzvou a cílem v oblasti vývoje nitroočních čoček.

LITERATURA

1. **Berrow, EJ., Wolffsohn, JS., Bilkhu, PS., Dhallu, S.:** Visual performance of a new bi-aspheric, segmented, asymmetric multifocal IOL. *J Refract Surg*, 2014; 30(9): 584–8.
2. **Urminský J., Rozsival P., Feuermanová A., Lorencová V., Jirásková N.:** Implantace multifokální nitrooční čočky. *Čes a slov Oftal*, 2004, No. 1, 30–36.
3. **Alió, JL., Plaza-Puche, AB., Javaloy, J., Ayala, MJ., Vega-Estrada, A.:** Clinical and optical intraocular performance of rotationally asymmetric multifocal IOL plate-haptic design versus C-loop haptic design. *J Refract Surg*, 2013; 29(4): 252–9.
4. **Venter, JA., Pelouskova, M., Collins, BM., Schallhorn, SC., Hannan, SJ.:** Visual outcomes and patient satisfaction in 9366 eyes using a refracti-

- ve segmented multifocal intraocular lens. *J Cataract Refract Surg*, 2013; 39(10): 1477–84.
5. **Venter, J., Pelouskova M.:** Outcomes and complications of a multifocal toric intraocular lens with a surface-embedded near section. *J Cataract Refract Surg*, 2013 Jun; 39(6): 859–66.
 6. **Venter, JA., Pelouskova, M., Bull, CE., Schallhorn, SC., Hannan, SJ.:** Visual outcomes and patient satisfaction with a rotational asymmetric refractive intraocular lens for emmetropic presbyopia. *J Cataract Refract Surg*, 2015; 41(3): 585–93.
 7. **Alio, JL., Plaza-Puche, AB., Pinero, DP., Javaloy, J., Ayala, MJ.:** Comparative analysis of the clinical outcomes with 2 multifocal intraocular lens models with rotational asymmetry. *J Refract Surg*, 2011; 37: 1605–1614.
 8. **Alio, JL., Pinero, DP., Plaza-Puche, AB., Rodrigues Chan, MJ.:** Visual outcomes and optical performance of a monofocal intraocular lens and a new-generation multifocal intraocular lens. *J Refract Surg*, 2011; 37: 241–250.
 9. **Kamiya, K., Hayashi, K., Shimizu, K., Negishi, K., Sato, M., Bissen-Miyajima, H.:** Multifocal intraocular lens explantation: a case series of 50 eyes. *Am J Ophthalmol*, 2014; 158(2): 215–220.

OSOBNÍ ZPRÁVY

Zemřel doc. MUDr. Jan Vrabec, CSc.



Dne 12. února 2017 zemřel v Praze dlouholetý člen České oftalmologické společnosti pan docent Jan Vrabec. Narodil se 11. listopadu 1925 v Praskačce u Hradce Králové, rok po maturitě v roce 1944 nastoupil na lékařskou fakultu UK, kterou zakončil promócí v roce 1951. Prvním pracovištěm pana docenta bylo oční oddělení v Mladé Boleslavi, během vojenské služby v letech 1953–1955 působil na očním oddělení v Terezíně, Jaroměři a ÚVN v Praze. Od 1. listopadu 1955 začal pracovat na 1. oční klinice FN v Praze na Karlově náměstí, na tomto pracovišti setrval bez přerušení až do odchodu do důchodu v roce 1997. Na klinice vedl od roku 1957 histologickou laboratoř, kandidátskou práci na téma „Příspěvek k histopatologii pásové degenerace rohovky“ obhájil v roce 1965. V roce 1990 prací na téma „Histologické a neurohistologické změny na očních tkáních po kryochirurgických výkonech“ byl habilitován.

Diagnostice a léčbě očních chorob se věnoval v rámci běžné oftalmologické praxi, byl zručným operátorem. Mezi prvními chirurgy provedl nástrojem podle vlastního nápadu a konstrukce kryoextrakci katarakty. Nástroj byl naplněn drtí CO₂, která pronikla do hrotu extraktoru. Zkalená čočka k němu přilnula a byla vytažena.

Milovaným místem pro odpočinek byla pro pana docenta Šumava, kde trávil na chalupě s rodinou každou volnou chvíli. Radost mu dělala dcera Tereza, která kráčí v „oftalmologických šlépějích“, i jeho dvě vnoučata Elinka a Honzík.

Čest jeho památce
Š. Pitrová