

CENTRÁLNÍ SERÓZNÍ CHORIORETINOPATIE JAKO MASKUJÍCÍ SYNDROM CHOROIDÁLNÍHO HEMANGIOMU

SOUHRN

Úvod: Nález ablace neuroretiny v oblasti fovea centralis na optické koherenční tomografii (OCT) u mladých mužů je typický nálezu pro centrální serózní chorioretinopatii. Tento nálezu může maskovat přítomnost choroidálního hemangiomu.

Kazuistika: Autorka prezentuje případ dvou mladých pacientů, u kterých byla na základě nálezu ablace neuroretiny na OCT stanovena primární diagnóza centrální serózní chorioretinopatie. Následným vyšetřením, hlavně pomocí fluorescenční angiografie, byla stanovena správná diagnóza choroidálního hemangiomu. U obou pacientů byla následně indikována fotodynamická terapie s Visudyne.

Závěr: U mladých pacientů s lehkým zhoršením ZO, nálezem ablace neuroretiny v makule na OCT, bez tendence ke spontánnímu zlepšení je potřeba pamatovat na možnou přítomnost choroidálního hemangiomu.

Klíčová slova: hemangiom, centrální serózní chorioretinopatie, misdiagnóza, ablace neuroretiny, makula, choroidea

SOUHRN

CENTRAL SEROUS CHORIORETINOPATHY AS A MASQUERADING SYNDROME OF CHOROIDAL HEMANGIOMA

Introduction: The finding of the neuroretinal ablation in fovea centralis area on Optic Coherence Tomography (OCT) examination in young men is a typical finding for central serous chorioretinopathy. This finding may masquerade the presence of the choroidal hemangioma.

Case report: The author presents case reports of two young men, in which, according to the finding of neuroretinal ablation on OCT, the diagnosis of central serous chorioretinopathy was established. Using following examinations, especially fluorescence angiography, the correct diagnosis of choroidal hemangioma was set. In both patients, the photodynamic therapy with Visudyne was consequently indicated.

Conclusion: In young patients with slightly decreased visual acuity, neuroretinal ablation finding in the macula on OCT, and without the tendency to spontaneous improvement, it is necessary to keep in the mind the possible presence of choroidal hemangioma.

Key words: hemangioma, central serous chorioretinopathy, misdiagnosis, ablation of the neuroretina, macula, choroid

Čes. a slov. Oftal., 72, 2016, No. 6, p. 209–214

ÚVOD

Choroidální hemangiom je cévní benigní nitroční nádor. Je považován za kongenitální hamartom, ale obvykle se objevuje u mladých dospělých. Rozlišujeme dva typy hemangiomu – ohraničený a difúzní. Difúzní hemangiom je typicky přítomen u pacientů se Sturge-Weberovým syndromem. Ohraničený hemangiom je izolovaný a není spojen s žádným systémovým onemocněním. Unilaterální forma se objevuje ve 3.–5. dekadě [5, 7]. Až u 80 % pacientů je prvním projevem přítomnosti hemangiomu zhoršení zrakové ostrosti. U 81 % pacientů s choroidálním hemangiomem bývá přítomna ablace neuroretiny v makule [10].

Mezi základní diagnostické metody patří oftalmoskopie, ultrazvukové vyšetření, fluorescenční angiografie a indo-

cyaninová angiografie. Na očním pozadí se ohraničený hemangiom projevuje jako oranžová oválná masa prominující na zadním pólu oka. Někdy může být patrná indukovaná hyperplazie či fibrózní metaplazie retinálního pigmentového epitelu. Na ultrazvuku je charakteristický nálezu vysoké vnitřní reflexivity, jelikož je hemangiom složen z cév a z řady různých buněk. Při vyšetření fluorescenční angiografií je v časně fázi zřetelná mírná hyperfluorescence, které postupně narůstá. Indocyaninová angiografie zobrazuje v případě ohraničeného hemangiomu lézi s vysokou reflexivitou v počátečních fázích a postupně je patrné snižování fluorescence (tzv. wash out fenomen) [1, 5].

Cílem této práce je upozornit na možnou záměnu ohraničeného choroidálního hemangiomu s centrální serózní chorioretinopatií (CSCHR), především u mladých pacientů.

Matušková V.

Oční klinika FN Brno a LF MU, Brno,
Přednosta prof. MUDr. Eva Vlčková, CSc.

Tato práce byla publikována ve formě přednášky na XVII. Vejdovského olomouckém vědeckém dni v roce 2016.

Autoři práce prohlašují, že vznik i téma odborného sdělení a jeho zveřejnění není ve střetu zájmu a není podpořeno žádnou farmaceutickou firmou.



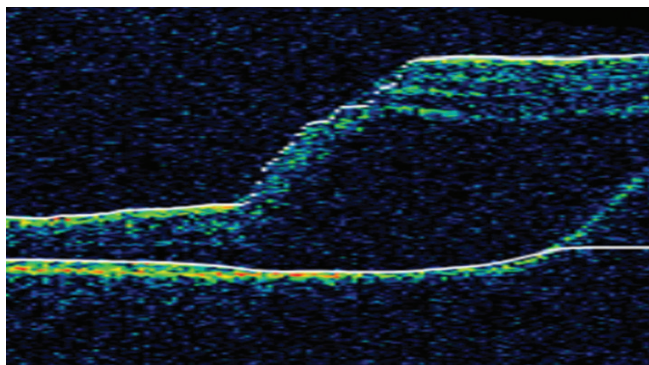
Do redakce doručeno dne 21. 11. 2016
Do tisku přijato dne 2. 12. 2016

MUDr. Veronika Matušková, Ph.D., FEBO
Oční klinika FN Brno a LF MU
Jihlavská 20
625 00 Brno
Email: v.matuskova@email.cz

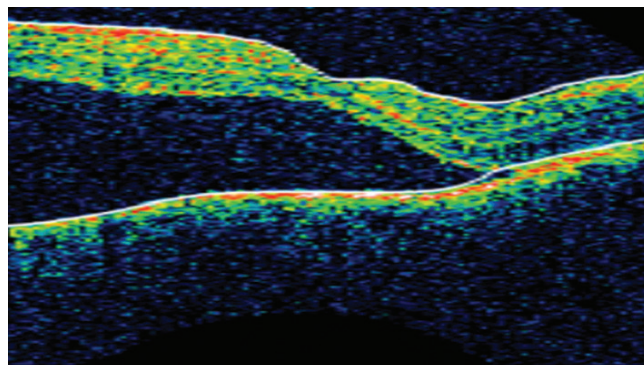
KAZUISTIKA 1

Třiatřicetiletý pacient se dostavil na Oční kliniku FN Brno pro několik dní trvající pokles zrakové ostrosti na pravém

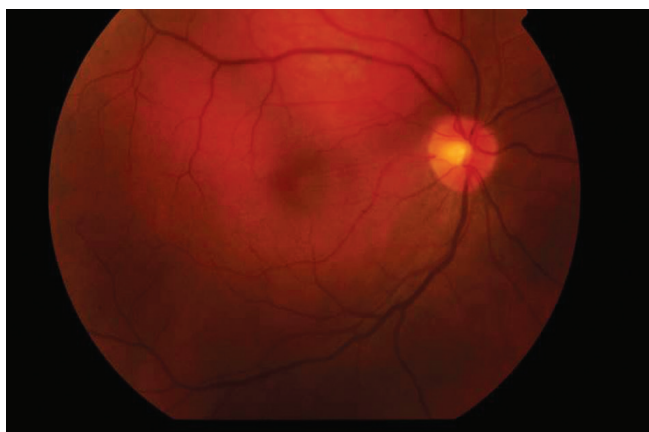
oku. Nejlépe korigovaná zraková ostrost pravého oka byla 5/10, levého oka 5/5. Osobní i oční anamnéza byla negativní, udával zvýšenou psychickou zátěž v práci (majitel soukromé firmy). Na předním segmentu obou očí byl fyziologický



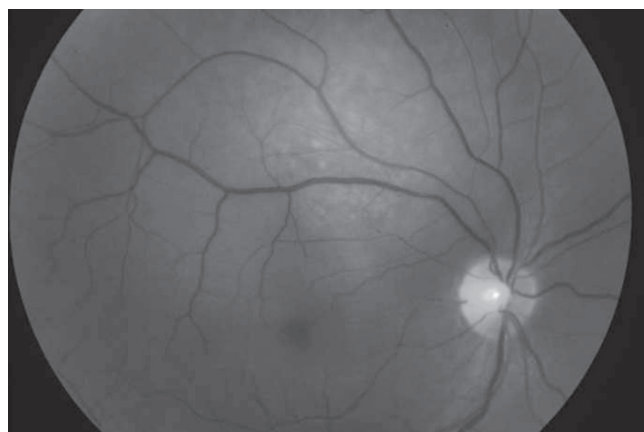
Obr. 1 Nález na OCT na pravém oku při prvním vyšetření (OCT Stratus)



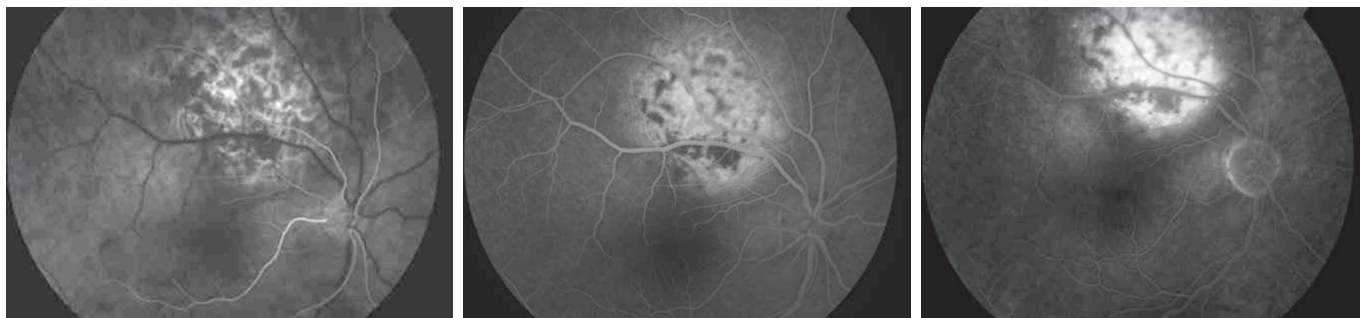
Obr. 2 Nález na OCT 3 měsíce na pravém oku po zahájení podpůrné léčby (OCT Stratus)



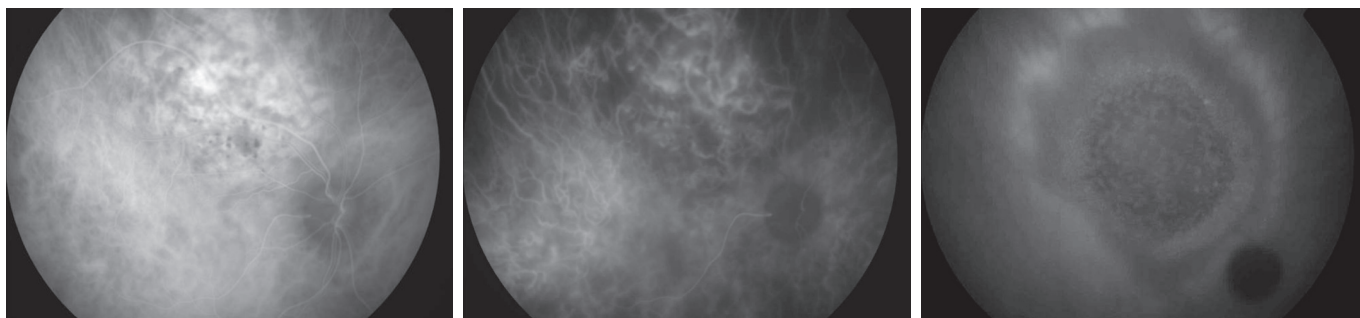
Obr. 3 Nález na fundu pravého oko – barevná fotografie



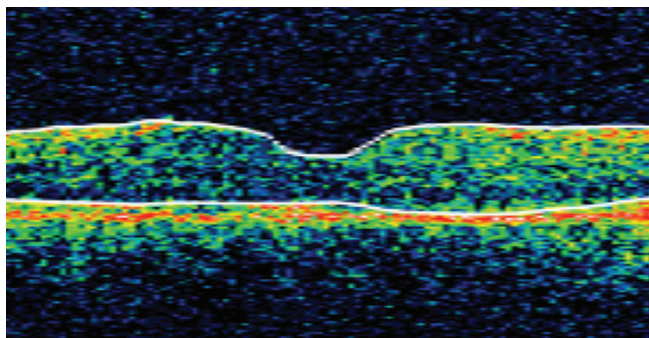
Obr. 4 Nález na fundu pravého oko – red free fotografie



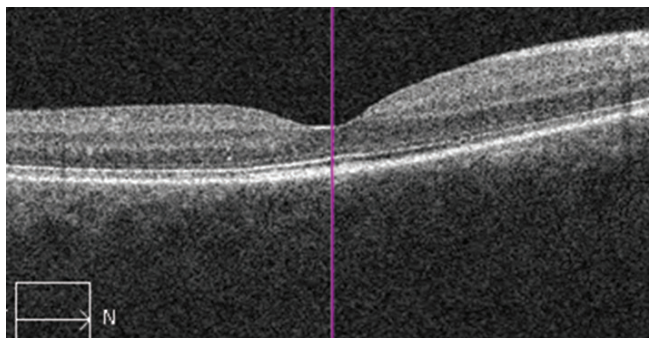
Obr. 5, 6, 7 Nález na fundu pravého oka na fluorescenční angiografii



Obr. 8, 9, 10 Nález na fundu pravého oka na indocyaninové angiografii



Obr. 11 Nález na OCT na pravém oku 3 měsíce po PDT (OCT Stratus)

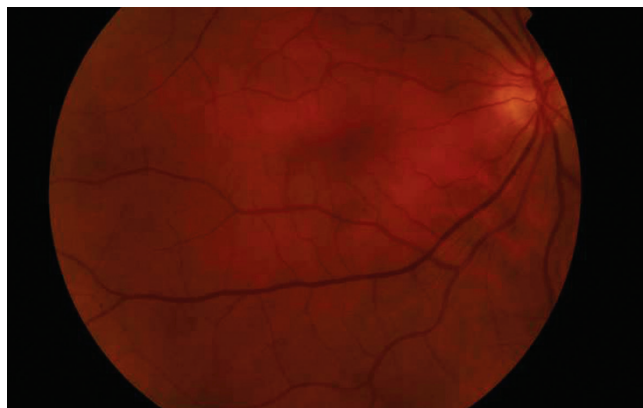

Obr. 12 Nález na OCT na pravém oku rok po PDT (OCT Cirrus)

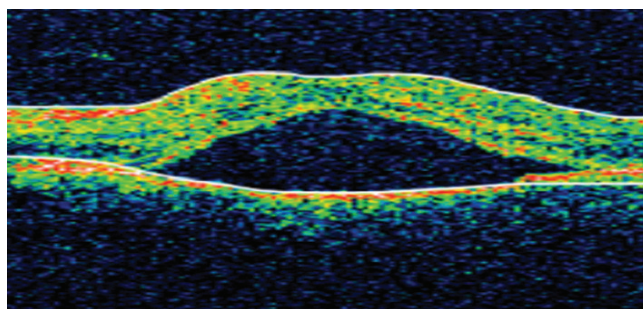
nález, na fundu pravého oka jsme v makule pozorovali ablaci neuroretiny, na levém oku byl nález fyziologický. Pacient podstoupil vyšetření optickou koherenční tomografií (OCT), na pravém oku byla zřejmá vysoká ablace neuroretiny (obr. 1). U pacienta byla stanovena diagnóza centrální serózní chorioretinopatie a nasazena podpůrná antiedematózní léčba (escinum alfa tbl). Během 3 měsíců došlo ke zlepšení lokálního nálezu, ale ablace neuroretiny v centru na OCT přetrvává (obr. 2). Při biomikroskopii fundu je nad makulou u horní arkády patrná ploché oranžové ložisko (obr. 3). U pacienta jsme přehodnotili diagnózu na suspektní choroidální hemangiom a indikovali jsme provedení fluorescenční angiografie (obr. 4, 5, 6,7) a indocyaninovou angiografii (obr. 8, 9, 10). Na základě provedených vyšetření byla potvrzena diagnóza choroidálního hemangiomu. Indikovali jsme fotonodynamickou terapii (PDT) s verteporfinem (Visudyne, Novartis). Na kontrole za 3 měsíce došlo u pacienta ke zlepšení zrakové ostrosti na 5/5, na OCT byla vytvořena foveolární deprese (obr. 11), tento stav trval i jeden rok po provedeném PDT (obr. 12). Během léčby jsme u pacienta indikovali sonografické vyšetření ledvin a magnetickou rezonanci mozku k vyloučení dalších hemangiomů, obě vyšetření byla negativní.

KAZUISTIKA 2

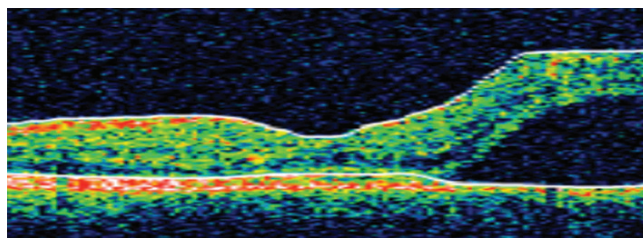
Pacient ve věku 40 let přišel na ambulanci naší kliniky pro náhlý pokles zrakové ostrosti na levém oku. Osobní anamnéza byla negativní, oční anamnéza obsahovala pouze informaci o myopii. Jednalo se o velmi úzkostného pacienta, s výrazným sklonem k sebepozorování, absolventa vysoké školy s technic-



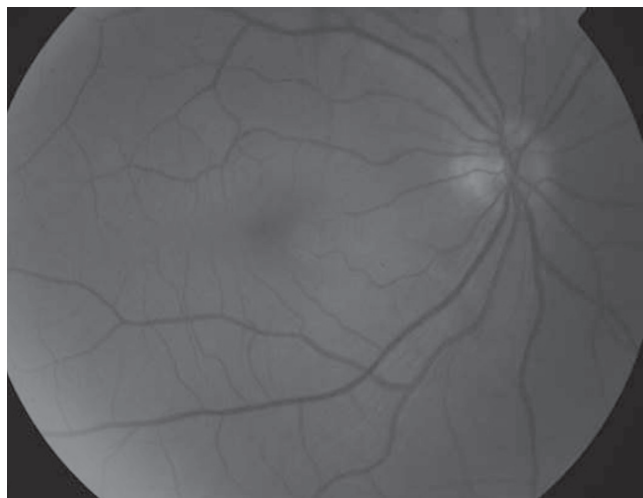
Obr. 13 Nález na fundu levého oko – barevná fotografie



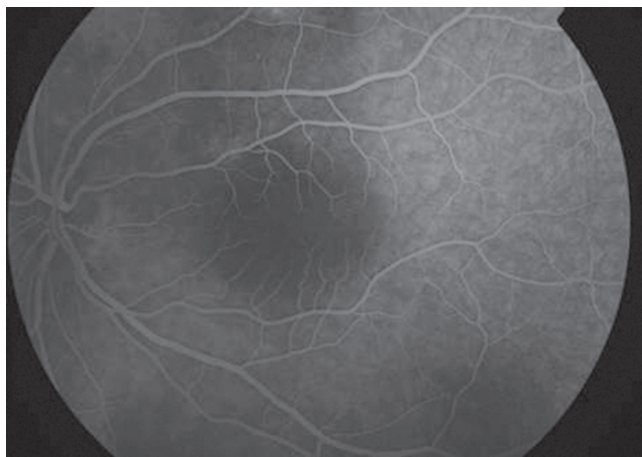
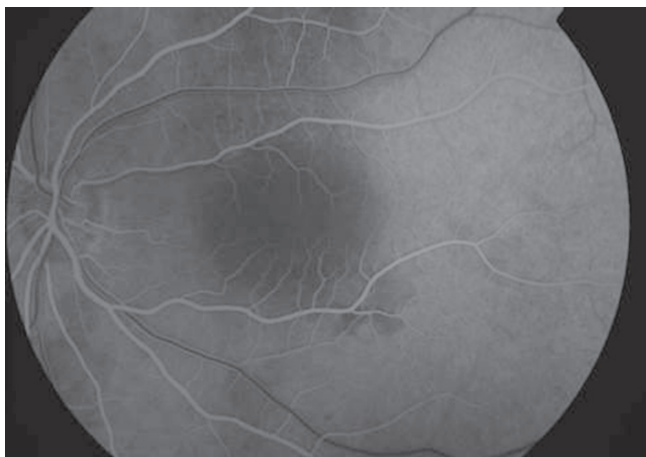
Obr. 14 Nález na OCT na levém oku při prvním vyšetření (OCT Stratus)



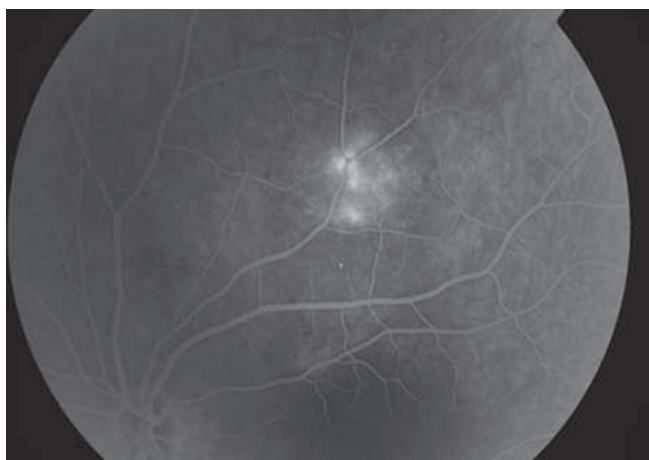
Obr. 15 Nález na OCT na levém oku po měsíci podpůrné léčby (OCT Stratus)



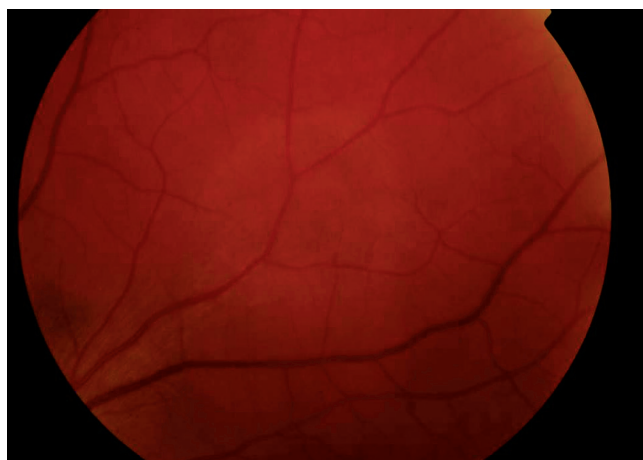
Obr. 16 Nález na fundu levého oko – red free fotografie



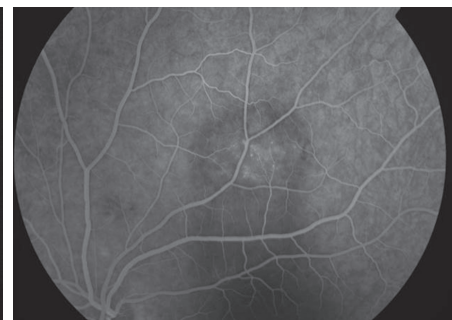
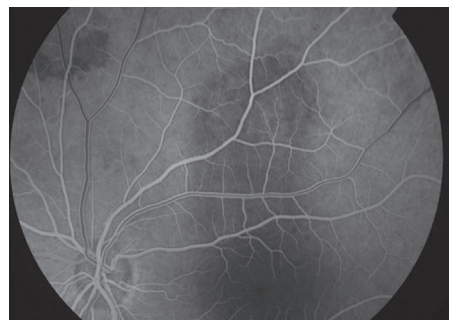
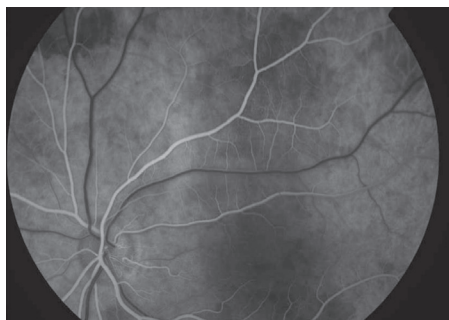
Obr. 17, 18 Nález na fundu levého oka na fluorescenční angiografii – centrální krajina



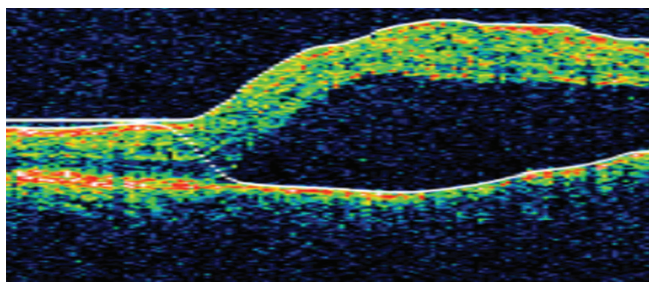
Obr. 19 Nález na fundu levého oka na fluorescenční angiografii – horní temporální oblast



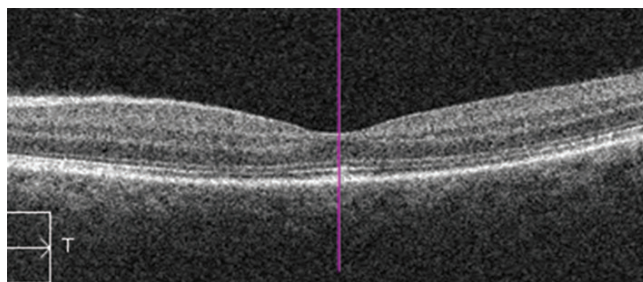
Obr. 20 Nález na fundu levého oko – horní temporální kvadrant – barevná fotografie



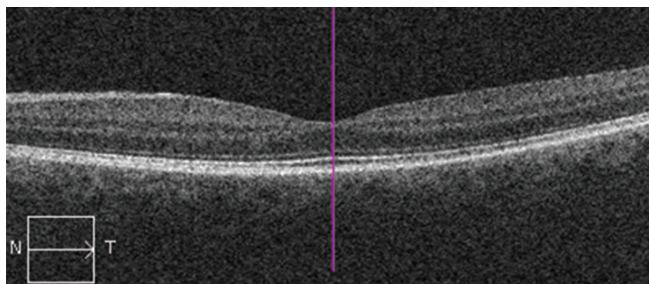
Obr. 21, 22, 23 Nález na fundu levého oka na fluorescenční angiografii – horní temporální oblast



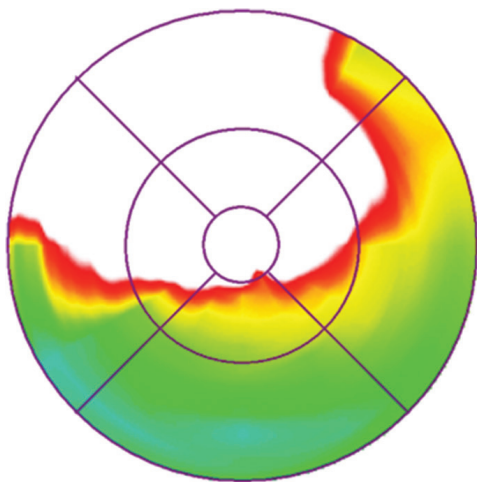
Obr. 24 Nález na OCT na levém oku v den provedení PDT (OCT Stratus)



Obr. 25 Nález na OCT na levém oku 2 měsíce po PDT (HD OCT Cirrus)



Obr. 26 Nález na OCT na levém oku po roce po PDT (HD OCT Cirrus)



Obr. 27 Nález na OCT – barevná sítnicová mapa (HD OCT Cirrus)

kým zaměřením. NKZO pravého oka byla s -2,0 Dsf 4/4, NKZO levého oka s -2,5 Dsf 4/6. Na předním segmentu obou očí byl fyziologická nález, na fundu pravého oka také a na fundu levého oka byla zřetelná ablace neuroretiny (obr. 13). Na OCT jsme tuto ablaci neuroretiny potvrdili (obr. 14). Pacientovi byl doporučen psychický klid a antiedematózní léčba (escinum alfa tbl). Na kontrole za měsíc došlo jen k mírnému zlepšení nálezu na OCT (obr. 15), pacient udával stále výrazné obtíže a byla indikována fluorescenční angiografie (obr. 16, 17, 18, 19). Vzhledem k tomu, že jsme očekávali hot spot při centrální serózní chorioretinopatii v centru, fotili jsme centrální pole, až ve venózní fázi jsme fotili i horní temporální oblast, kde se ukázalo ložisko hyperfluorescence. S časovým odstupem jsme vyšetření zopakovali se zaměřením na horní temporální oblast, kde bylo patrné okrouhlé oranžové ložisko (obr. 20). Na základě fluorescenční angiografie (obr. 21, 22, 23) jsme vyslovili diagnózu ohraničeného choroidálního hemangiomu. Protože užití indocyaninové zeleně je v očním lékařství off label a vzhledem ke konfliktní osobě pacienta, jsme toto vyšetření neindikovali. Pacient podstoupil fotodynamickou terapii (PDT) s verteporfinem (Visudyne, Novartis), (obr. 24). Za 2 měsíce se dostavilo zlepšení NKZO s -2,0 Dsf na 4/4, na OCT byla vytvořena foveolární deprese (obr. 25), stejný nález přetrvával i po roce od léčby (obr. 26). Pacient sice subjektivně vnímal zlepšení vidění na levém oku, ale neustále pozoroval obtěžující pokrivení obrazu v dolní části zorného pole. Vyšetření k vyloučení dalších hemangiomů v těle (sonografie ledvin a magnetický rezonance mozku) byla negativní.

DISKUSE

Ohraničený choroidální hemangiom se nejčastěji projevuje zhoršením zrakové ostrosti. Shields ve své práci retrospektivně hodnotil 155 pacientů, průměrného věku 45 let, s izolovaným choroidálním hemangiomem. Mezi první symptomy patřil pokles zrakové ostrosti (80 %), defekt v zorném poli (7 %), metamorfopsie (3 %), zákalky před okem (2 %), postupující hypermetropie (1 %), fotopsie (1 %) a bolest (1 %). U 6 % pacientů se jednalo o náhodný nález a pacienti neudávali žádné obtíže. Shields a kol. dále hodnotili primární diagnózu, pod kterou byli tito pacienti odesláni na vyšší pracoviště. Správná diagnóza choroidálního hemangiomu byla stanovena u 29 % pacientů, mezi nesprávnými diagnózami byla nejčastější diagnóza maligního melanomu (29 %), pak následovala diagnóza metastázy (9 %), sítnicového odchlípení (6 %) a centrální serózní chorioretinopatie (5 %) [10].

Izolovaný choroidální hemangiom se projevuje na očním pozadí jako ohraničená oranžová masa, obvykle jeden až tři papilární diametry (1500 μ m) od makuly. Sama masa hemangiomu není pigmentovaná, ale někdy se může nad ní vyvinout indukovaná pigmentace (hyperplazie retinálního pigmentovaného epitelu), což vede k mylné diagnóze maligního melanomu cévnatky. Jedná se o velmi pomalu rostoucí nádor vykazující jen velmi nízkou buněčnou proliferaci, na rozdíl od ostatních „opravdových“ hemangiomů [2, 8, 10].

Velmi typickým projevem hemangiomu je akumulace subretinální tekutiny, dle práce Shields a kol. je přítomna až u 80 % pacientů. Jedná se pravděpodobně o následek porušení hematoretinální bariéry [10].

V diferenciální diagnostice hemangiomu stojí na prvním místě maligní melanom cévnatky a metastáza. Důležitou roli při stanovení správné diagnózy hraje ultrazukové vyšetření, především hodnocení vnitřní reflexivity na A skenu. Pro melanom cévnatky je typická na A skenu pravidelná vnitřní struktura a střední až nízká reflexivita, což odpovídá faktu, že je tento nádor složen z drobných uniformních buněk. Choroidální hemangiom naopak vykazuje vysokou vnitřní reflexivitu, což je typické pro masu složenou z různého typu buněk [1]. Choroidální metastáza je na ultrazuku velmi obtížně rozpoznatelná od hemangiomu. Dalším důležitým vyšetřením je fluorescenční angiografie, hemangiom vykazuje mírnou postupně narůstající hyperfluorescenci již od počátku. U melanomu nacházíme v arteriální a časné venózní fázi skvrnitou hyperfluorescenci, při porušené Bruchově membráně je zřetelná výrazná hyperfluorescence ve venózní fázi, typická je obraz dvojí cirkulace (současná fluorescence retinálních a choroidálních cév. Pro metastázu je typický blok fluorescence v počáteční fázi a následně mírná difuzní hyperfluorescence [3]. Velmi typický je obraz hemangiomu na indocyaninové angiografii – vysoká hyperfluorescence na začátku a postupné vymývání kontrastní látky (tzv. wash out fenomen). Magnetická rezonance nedokáže spolehlivě rozlišit choroidální hemangiom a maligní melanom, obě léze vykazující hyperintenzitu v T1 váženém obraze a v T2 váženém obraze jsou izointenzní ve srovnání se sklivcem [8]. Odlišení choroidálního hemangiomu od centrální serózní chorioretinopatie je možné na základě právě fluorescenční angiografie. U CSHR je typická

bodovitá fluorescence. V pozdních fázích prosakuje barvivo do subretinálního prostoru a šíří se vertikálně (fenomén komínku) nebo horizontálně (fenomén deštníku) [3].

Pacienti s izolovaným choroidálním hemangiomem jsou typicky středního věku, obvykle bez systémového onemocnění, udávají mírné zhoršení vidění a na fundu je v centrální oblasti patrna ablace neuroretiny. Záměna za centrální serózní chorioretinopatii je tedy pravděpodobná, především u pacientů vykazujících osobnostní rysy typické pro pacienty s CSCHR. Na možnou přítomnost choroidálního hemangiomu musíme pamatovat především u „nehojící se“ CSCHR, a to i v případě částečného zlepšení nálezu na

fundu po nasazení antiedematózní léčby. Je nutné pečlivě vyšetřit především oblast kolem temporálních arkád. Upozornit na možný diagnostický omyl při CSCHR by nás měla vysoká ablace neuroretiny nebo asymetrie ablace neuroretiny v makule, která je dobře patrná na barevné retinální mapě na OCT (obr. 27). Práci upozorňující na stejnou problematiku možné misdiagnózy publikoval Rahman [9], obdobným tématem ale u difúzního hemangiomu se zabývali Dave a kol. [4].

U mladých pacientů se spontánně se nehojící centrální serózní chorioretinopatii je vždy potřeba myslet na možnost izolovaného choroidálního hemangiomu.

LITERATURA

1. **Baráková, D. a kol.:** Nádory oka, Praha, Grada, 2002, 152 s.
2. **Berry, M., Lucas, LJ.:** Circumscribed choroidal hemangioma: A case report and literature review. *J Optom.*,10; 2016 [Epub ahead of print].
3. **Cihelková, I., Souček, P.:** Atlas makulárních chorob, Praha, Galén, 2005, 520 s.
4. **Dave, T., Dave, VP., Shah, G., Pappuru, RR.:** Diffuse choroidal hemangioma masquerading as central serous chorioretinopathy treated with oral propranolol. *Retina Cases Brief Rep*, 10; 2016: 11–14.
5. **Kanski, J. (Ed):** *Clinical Ophthalmology, a systematic approach*, Edinburg, Elsevier Saunders, 2015.
6. **Karimi, S., Nourinia, R., Mashayekhi, A.:** Circumscribed Choroidal Hemangioma. *J Ophthalmic Vis Res.*,10; 2015: 320–328.
7. **Madreperla, SA., Hungerford, JL., Plowman, PN. et al.:** Choroidal hemangiomas: visual and anatomic results of treatment by photocoagulation or radiation therapy. *Ophthalmology*, 104; 1997: 1773–1778.
8. **Mashayekhi, A., Shields, CL.:** Circumscribed choroidal hemangioma. *Curr Opin Ophthalmol*, 14; 2003 :142–149.
9. **Rahman, W., Horgan, N., Hungerford, J.:** Circumscribed choroidal haemangioma mimicking chronic central serous chorioretinopathy. *J Fr Ophthalmol*, 36, 2013: e37–40.
10. **Shields, CL., Honavar, SG., Shields, JA. et al.:** Circumscribed choroidal haemangioma: clinical manifestations and factors predictive of visual outcome in 200 consecutive cases. *Ophthalmology*, 109; 2002: 2237–2248.



Pavel Rozsival, pořadatel TRENDY SOUDOBÉ OFTALMOLOGIE Svazek 9

Devaty svazek publikacnı řady postgradulnıch textů Trendy soudobe oftalmologie prnší informace o nových poznatcích z mnoha oblastı ocnıho lekařstvı, které jsou jen malo dostupne v bežne literatuře a jsou predmetem zajmu jak lekařů, tak i jejich pacientů. Oftalmologove zde najdou odpovedi na problemy, s nimiž se setkavejı ve sve praxi, a jiste ocenı jejich zpracovanı naımi prednımi odbornıky, kterı se danou problematikou dlouhodobe zabyvejı.

OBSAH:

Využitı Malyuginova prstence ve vitreoretinlnı chirurgii * Desatero rad pro vyber vhodneho OCT prıstroje * Funkcnı magneticka rezonance v oftalmologii * Elektronicke sıtıncove protezy * Neuritida optiku – souasne nazory na diagnostiku a lecbu * Novinky v chirurgii glaukomu * Femtosekundove lasery v oftalmologii * Operace ˇocky femtosekundovym laserem * Pokroky v lecbe syndromu sucheho oka * Mikroinciznı chirurgie zadnıho segmentu oka * Alergicka onemocnenı oka * Seznam zkratek * Obrazova prıloha

Praha: Galen, 2013, 195 s. – Prvnı vydanı, 155x225 mm, vazane, ˇernobıle + barevna prıloha, 690 Kc, ISBN 978-80-7492-103-2

Objednavky zasılejte e-mailem nebo poštou: LD, s.r.o. Tiskrna Prager, Kovaků 9, 150 00 Praha 5,
e-mail: tiskarnaprager@prager-print.cz, tel.: 251 566 585, mobil: 602 377 675.
Na objednavce uvedte i nazev ˇasopisu, v nemž jste se o knize dozvedli.