

MÍSTNÍ OTOČNÉ LALOKY V OKULOPLASTICE

SOUHRN

Cíl práce: V současné medicíně je kladen velký důraz na časně uzavírání defektů povrchu těla, které nejen přispívá k dobrému a rychlému hojení, ale samozřejmě i uzavírá vstupní bránu možné infekce. Nejsnadnějším uzávěrem defektu je přímá sutura vzniklé rány. Některé defekty jsou však takového rozsahu, že je nutno jejich uzávěr řešit jiným způsobem, než prostou suturou, například otočnou lalokovou plastikou. V práci jsou hodnoceny výsledky lalokové operační techniky u 56 pacientů.

Metodika: Jedná se retrospektivní přehled 56 pacientů odoperovaných autorem v roce 2011–2012, u kterých byla jako operační technika použita místní otočná laloková plastika. U 46 pacientů byl důvod lalokové plastiky tumor víček. U 35 pacientů pro bazaliom dolního víčka, u 8 pacientů pro bazaliom horního víčka a u 3 pacientů pro bazaliom vnitřního koutku. U 10 pacientů byl důvod k zákroku ektropium dolního víčka, u 2 pacientů oboustranně. Práce je doplněna fotodokumentací operačních postupů a v tabulce podrobným rozbohem velikostí tumorů a odpovídajících laloků.

Výsledky: Na základě zkušeností s 56 otočnými lalokovými plastikami, které byly uskutečněné autorem v průběhu 2 let na Oční klinice MNUL byly sledovány výsledky použití otočných kožních laloků u 46 bazaliomů víček, k úpravě 12 ektropií dolních víček. Sledována byla úspěšnost a recidivy excize tumoru 2 mm do zdravé tkáně. Uvedená operační technika byla u všech pacientů schopna zabezpečit uzavření defektu víčka po odstranění tumoru nebo navrátit správné anatomické postavení víček do normy u ektropií. U 2 pacientů s bazaliomem dolního víčka byla použita doplňující technika laterální kantotomie k uvolnění tahu v ráně. Statistické výsledky počtu recidiv u excizi vedených 2 mm od okrajů tumoru do zdravé tkáně potvrzují relativní bezpečnost takto široké excize a naše výsledky (4,34 %) se pouze nepatrně liší od výsledků uvedených v literatuře (4,0 %).

Klíčová slova: laloková plastika, bazaliom, ektropium

SUMMARY

LOCAL ROTATING FLAPS IN OCULOPLASTIC SURGERY

Aim: In the contemporary medicine, strong emphasis is put on early closing of body surface defects, which contributes to good and early healing, but, of course, closes the entrance gate for possible infection as well. The easiest closing of the defect is the direct suture of the emerged wound. But some defects are of such an extent, so their closure is necessary to handle other way than simple suture, e.g. by rotating flap plastic surgery. In the paper are evaluated results of flap surgery technique in 56 patients.

Material and Methods: It is a retrospective overview of 56 patients operated on by the author in the years 2011–2012, in whom the rotating flap plastic surgery was used as surgery technique. In 46 patients, the reason of flap plastic surgery technique was tumor of the eyelids. In 35 patients, it was due to the basalioma of the lower eyelid, in 8 patients due to the basalioma of the upper eyelid, and in three patients due to the basalioma of the medial canthus region. In 10 patients, the reason of the surgery was ectropion of the lower eyelid, and in two of them bilaterally. The paper is supplemented by surgical procedures photographs, and by a table, with detailed analysis of the sizes of tumors and corresponding flaps as well.

Results: According to the experience with 56 rotating flap plastic surgeries, performed by author during the period of two years at the Department of Ophthalmology, Masaryk Hospital in Ústí nad Labem, Czech Republic. E.U., the results of the use of rotating skin flaps in 46 eyelids basalioma, of correcting 12 ectropions of the lower eyelid, and reliability of the tumor's excision with 2 mm surrounding healthy tissue rim were followed-up. Using the mentioned surgery technique, it was possible in all patients to secure the closing of the eyelid defect, or to return to normal and correct anatomical position of the eyelids in ectropions. In two patients with basalioma of the lower eyelid, the additional technique of lateral cantotomy was used to relieve the tension in the wound. Statistical results of recurrences number in tumors' excisions with 2 mm safety margin in to the healthy tissue confirm the relative safety of such wide excision, and our results (4.34 %) differ only slightly from the results published in the literature (4.0 %).

Key words: flap plastic surgery, basalioma, ectropion

Čes. a slov. Oftal., 72, 2016, No. 3, p. 72–79

Zikmund L.

Soukromá klinika MEDILAX
Oční klinika MNUL KZ, prim. MUDr. Ivana
Liehneová, Ph.D.

Autoři práce prohlašují, že vznik i téma odborného sdělení a jeho zveřejnění není ve střetu zájmu a není podpořeno žádnou farmaceutickou firmou.



Do redakce doručeno 14. 1. 2016
Do tisku přijato dne 10. 6. 2016

MUDr. Lukáš Zikmund
Klinika MEDILAX
Králova výšina 1095/10
400 01 Ústí nad Labem
e-mail: ocnizikmund@seznam.cz

ÚVOD

Co je okuloplastická chirurgie? Slovo plast je odvozen z řeckého slova, které znamená formovat, nebo-li dát formu. Tento pojem je chirurgickou specializací oftalmologie, která se zabývá nápravou deformit a poruch postavení očních víček, slzného aparátu, orbity a přilehlé oblasti tváře a čela. Oční víčka i jejich okolí jsou velmi složité a jemné struktury, jejichž správná funkce a bezchybné anatomické vlastnosti jsou životně důležité pro správnou funkci zraku a jsou důležitými rysy normálního vzhledu obličeje. Kůže očních víček je nejtenčí kožní kryt na těle, je téměř bez podkožního tuku. Na okraji víček se stýká spojivková sliznice s kožním krytem víček. V této oblasti ústí vývody mazových žlázek víčka a nacházejí se zde řasy, cca 100 na horním a 50 na dolním víčku. Stavební podporu víček tvoří tarzální ploténka (asi 10 mm vysoká u horního a 4 mm u dolního víčka). Cévní a nervové zásobení periokulární oblasti je velmi bohaté. V oblasti se nachází kruhový sval m. orbicularis oculi, který má funkci svěrače oční štěrbinu. Dále zvedáč horního víčka (m. levator palpebrae superioris), ten společně s Müllerovým svalem otevírají oční štěrbinu. Obličej o nás prozrazuje mnohé a jeho rysy mají vliv na osobní i společenskou část života člověka. Estetická hodnota neporušených anatomických linií oblasti perikulární je velice významná, a proto se snažíme vhodnými operačními technikami docílit co nejpříznivějšího funkčního, ale i kosmetického efektu operačních zákroků. Laloková operační technika je jednou z možných voleb. V současné medicíně je kladen velký důraz na časné uzavírání defektů povrchu těla, které nejen přispívá k dobrému a rychlému hojení, ale samozřejmě i uzavírá vstupní bránu možné infekce. Nejsnadnějším uzávěrem defektu, je **přímá sutura** vzniklé rány. Tato sutura rány je možná pouze tehdy, je-li možné sblížení okrajů rány k sobě, aniž by rána byla následně vystavená nadměrnému napětí kůže a podkoží. Některé defekty jsou však takového rozsahu, že je nutno jejich uzávěr řešit jiným způsobem než prostou suturou, například **lalokovou plastikou**. Lalokem je nazývána živá tkáňová struktura, která si zachovává svou vaskularizaci pomocí cévní stopky. Tato stopka je dočasně nebo trvale spojena s dárcovským místem, může být však i anastomozována s místem příjmu laloku. Místo, ze kterého je lalok odebrán, se nazývá **dárcovská oblast**, nebo-li **sekundární defekt**. Místo, kam je lalok přesunut, je označováno jako **primární defekt**. Plánování lalokových přesunů zahrnuje jejich tvar, velikost a hodnocení kvality a vlastností dárcovské oblasti, ze které je lalok odebírán. Sekundární defekt je následně uzavírán primární suturou, volným štěpem nebo jiným lalokem. Část laloku, která jej spojuje s dárcovským místem, se nazývá **báze laloku**. Bázi vstupuje cévní zásobení do laloku. Ten může obsahovat kožní tkáň, podkožní tuk, hlubokou fascii nebo i sval. Cévní zásobení laloků je možné dle přesně anatomicky definované vaskularizace stopky laloku nebo nahodile z okolní tkáně. Lalokové plastiky jsou tedy plánovány s ohledem na znalosti konkrétního cévního zásobení dané oblasti a využívají cévních stopek probíhajících bázi do laloku, nebo nejsou vázány na cévní stopky a pak je lalok vyživován z okolních struktur. U těchto nahodile vaskularizovaných laloků se řídí-

me hlavně vlastnostmi tkáně a prostorovým uspořádáním ve smyslu minimálního působení následného jizvení na okolní anatomické struktury. V tomto případě je velikost laloku limitována poměrem šíře báze laloku a délky laloku. V bohatě prokrvených oblastech těla (obličej) je možno užít poměru až 1:4. V oblastech s horším cévním zásobením (dolní končetiny) je poměr snížen až na 1:1. Pečlivá předoperační příprava laloku nám pomůže zdárně vyřešit kompromis mezi velikostí laloku, následným tahem při uzavírání sekundárního defektu a dostatečným cévním zásobením laloku [9].

Rozdělení laloků může být na podkladě několika hledisek.

1. Z hlediska místa odběru a místa uložení laloku popíšeme **laloky místní** (tyto laloky stále souvisí s místem odběru a jsou to místní posun, Z-plastika, V-Y plastika, transpoziciční lalok, rotační lalok, Limbergův lalok – rhomboid), laloky **vzdálené** (tyto laloky jsou přeneseny do primárního defektu, který je však vzdálen místu odběru) a **mikrovaskulární volné laloky** (tyto jsou pomocí mikrovaskulárních operačních technik přeneseny na vy-preparované cévní stopce do místa primárního defektu, který je také vzdálen místu odběru laloku).
2. Z hlediska obsahu tkání rozlišujeme tři typy laloků. Prvním je **kožní lalok** s axiálním cévním zásobením stopkou nebo nahodilým cévním zásobením z okolní tkáně. Dalším typem je muskulokutánní **lalok** obsahující sval, fascii, podkožní tuk, kůži a posledním typem je fasciokutánní **lalok** obsahující navíc hlubokou fascii a s ní související bohaté cévní zásobení skrze fasciální septa.
3. Podle cévního zásobení rozdělujeme na laloky s náhodným nebo axiálním cévním zásobením. Přenos laloků s náhodným cévním zásobením je méně spolehlivý. Laloky axiální, u kterých je cévní zásobení a tedy jejich výživa zajištěna konkrétním cévním svazkem [9] je bezpečnější a spolehlivější.
4. Rozdělení podle doby přiložení laloku do defektu. U porážkových defektů rozlišujeme laloky v rámci primárního ošetření do 24 hodin (emergency flap), dále na akutní (1. – 7. den po vzniku defektu) nebo odložený (po 7. dni). Posledním je lalok sekundární (kdykoli později, kdy lalok nahrazuje již zhojené měkké tkáně). U defektů vzniklých v důsledku odstranění nádoru, se laloky dělí na primární, kdy rekonstrukce proběhne bezprostředně a sekundární, kdy rekonstrukce proběhne později. 5. U klasifikace podle funkce laloku jsou nejčastěji užívanými laloky místní kožní laloky, které slouží k uzávěru defektů, dále Z-plastiky ke korekci kontrahujících se jizev. Složitějším typem laloků jsou laloky svalové a svalově-kožní, kdy přenesená, velmi dobře vyživovaná tkáň, zlepšuje cévní zásobení v místech, do kterých jsou přeneseny (osteomyelitidy, dekubity nebo radio nekrozy).

Nejčastějším důvodem laloku v obličejí je u nás zhoubný nádor nebo deformující jizva. V periokulární oblasti je nejběžnějším tumorem kožní bazaliom. **Bazocelulární karcinom** je nejčastější rakovinou kůže po celém světě a představuje 90–95 % všech zhoubných očních nádorů víček. Světová zdravotnická organizace definovala toto onemocnění na základě histologické typizace kožních nádorů jako tumor lo-

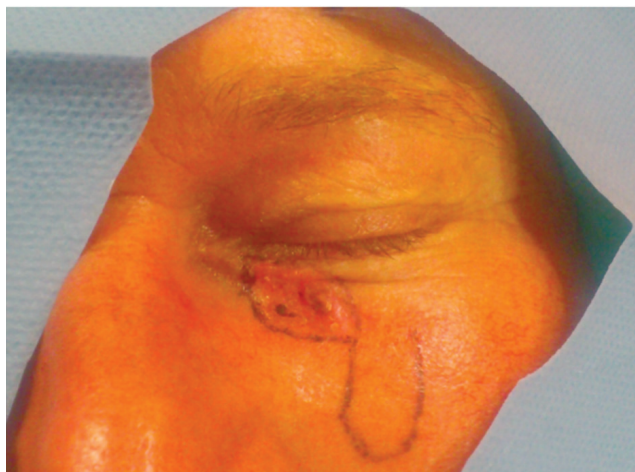kálně invazivní s pomalým šířením, který zřídka metastazuje. Častou lokalizací je zejména dolní víčko a vnitřní koutek oka, následuje horní víčko a laterální koutek oka [1]. Bazaliomy vnitřního koutku jsou velmi obtížně léčitelné a mají ve srovnání s jinými periokulárními místy výskytu vyšší riziko recidivy [7] a je zde riziko propagace tumoru do orbity [4]. Bazaliomy jsou běžné zejména u bělochů, výskyt u černochů a dalších snědých populací je vzácný. Výskyt u mužů je o 30 % vyšší než u žen, zejména bazaliomy s povrchovým šířením. Populace bělochů žijící blízko rovníku má asi dvakrát větší riziko vzniku bazaliomu a frekvence výskytu se také zvyšuje s věkem. Osoby ve věku od 55 do 75 let mají asi stokrát vyšší výskyt bazaliomů než osoby mladší 20 let. V tomto hraje roli i stále se prodlužující délka života. V poslední době se však zdá, že narůstá počet onemocnění i mezi populací mladší 40 let, a to zejména u žen [10]. Vlastnosti nádoru, jako je velikost, umístění a typ, ovlivňují výběr léčby. Jedním ze zásadních způsobů léčby bazaliomů kůže s nízkým rizikem recidivy patří chirurgická excize [6], další možností je brachyterapie, u které se zdroj záření umísťuje do blízkosti nádoru nebo přímo do postižené tkáně [3]. Riziko recidivy se snižuje se vzdáleností okrajů totální excize od hranice tumoru. Studie prokázaly

pravděpodobnost recidivy do 5 let od excize v závislosti na šíři chirurgické excize do zdravé tkáně takto: 5 mm – 0,4 %, 4 mm – 1,6 %, 3 mm – 2,6 %, 2 mm – 4 % recidivy [5]. Dalším možným příkladem použití lalokové otočné plastiky v léčbě patologií oblasti periokulární může být **ektropium dolního víčka**. V tomto případě se používá lalokový přenos z horního víčka přenesený do subciliárního řezu na dolním víčku.

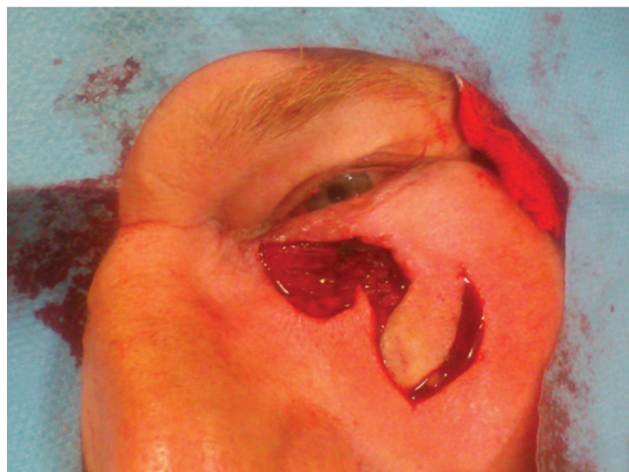METODIKA

Jedná se retrospektivní přehled 56 pacientů odoperovaných autorem v roce 2011 a 2012 u kterých byla jako operační technika použita místní otočná laloková plastika. Pacienti, u kterých byla použita volná plastika tkáně do defektu, nebyli zařazeni. Cílem práce je zhodnotit úspěšnost použití místního rotačního laloku k řešení defektů po excizích povrchových tumorů víček a k úpravě ektropií dolních víček. Dalším cílem je potvrdit spolehlivost hranice excize tumoru 2 mm do zdravé tkáně.

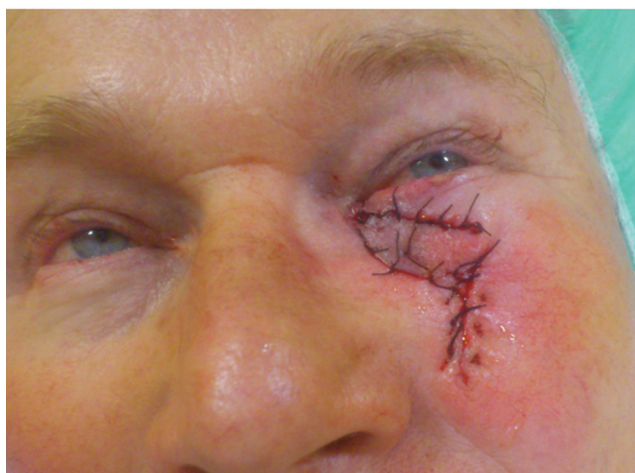Bazaliomy. U 46 pacientů byl důvod lalokové plastiky tumor víček. U 35 pacientů pro bazaliom dolního víčka (obr.



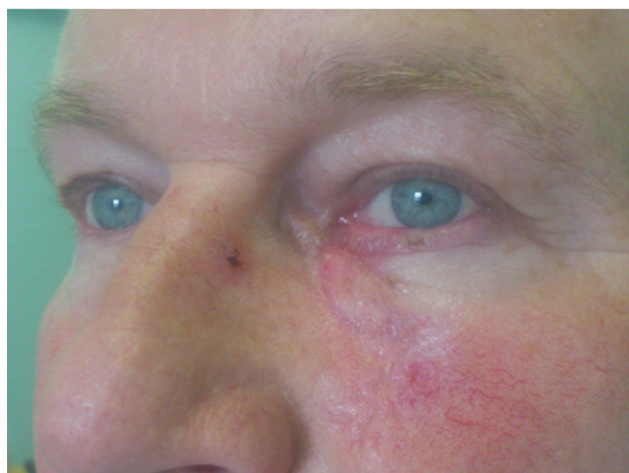a) nákres hranice tumoru a laloku



b) excize tumoru a vytvoření otočného laloku

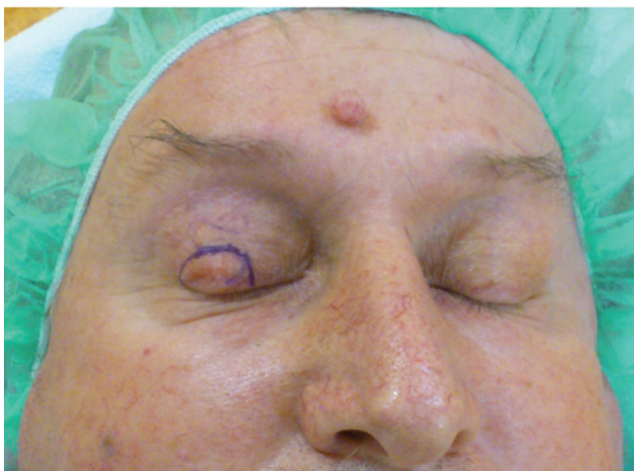


c) přenesení laloku do primárního defektu a sutura ran

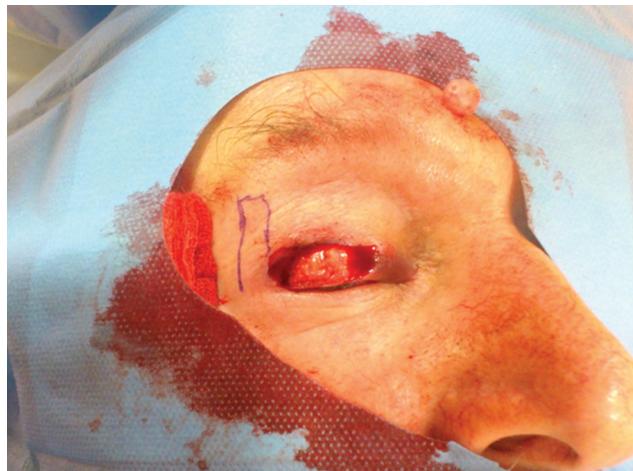

d) zhojení rány po 10 dnech

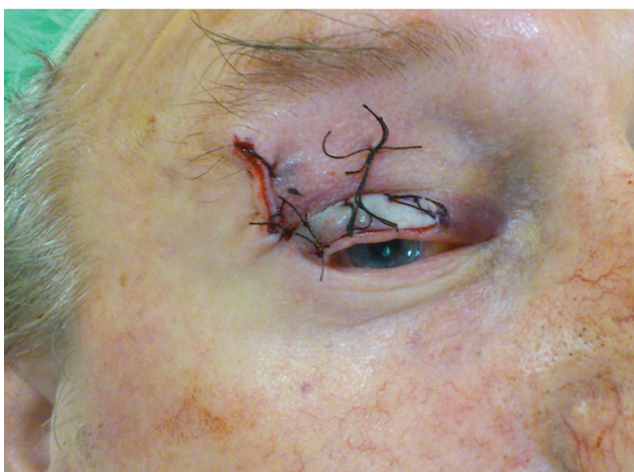Obr. 1 a, b, c, d Bazaliom dolního víčka



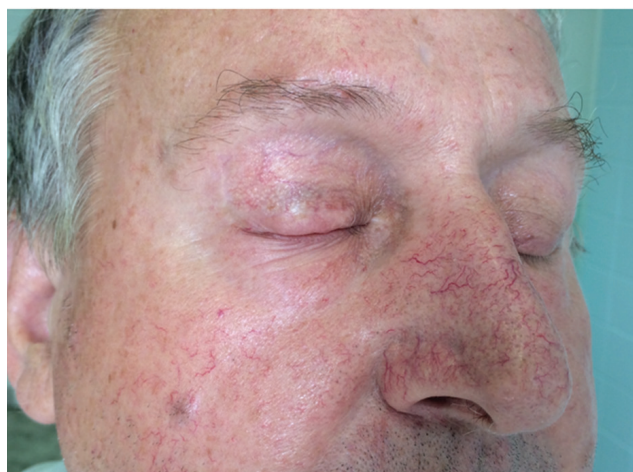a) nákras hranice tumoru



b) excize tumoru a nákras otočného laloku



c) vložení laloku do primárního defektu a sutura rány

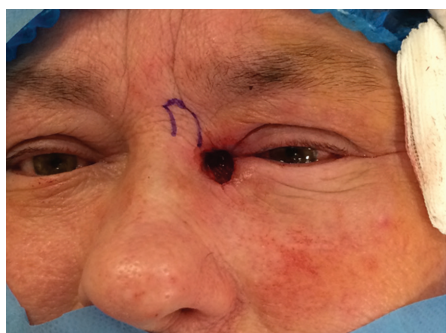

d) zhojení za 4 týdny od zákroku

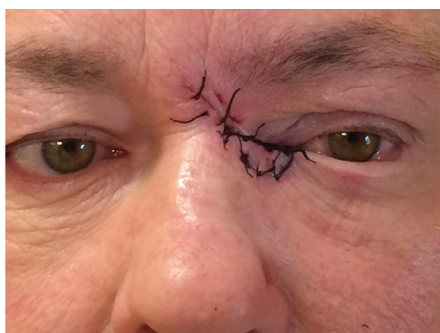Obr. 2 a, b, c, d Bazaliom horního víčka

1), u 8 pacientů pro bazaliom horního víčka (obr. 2) a u 3 pacientů pro bazaliom vnitřního koutku (obr. 3). U bazaliomů byla diagnóza potvrzena histologickým vyšetřením a u žádného pacienta nebyla prokázána žádná regionální ani vzdálená metastáza. U všech histologických nálezů bylo konstatováno, že okraje tumoru nedosahují hranice ani spodiny excize. Do uvedeného souboru nebyli zařazeni pacienti, kteří podstoupili excizi tumoru v plné tloušťce víčka pro

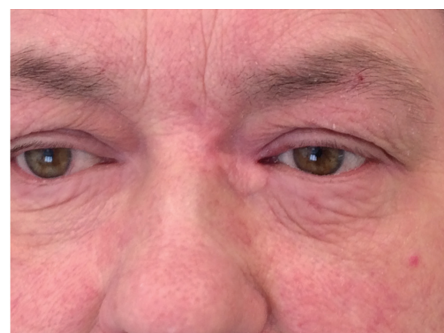zasazení tarzální ploténky tumorem. Jedná se v přehledu jen o tumory povrchového typu, infiltrující pouze kožní kryt víčka, což potvrdil histologický nález. Rekonstrukce slzného ústrojí nebyla provedena u žádného z pacientů. Sekundární defekt po vytvoření laloku byl uzavřen ve všech případech primární suturou. Parametry tumorů a laloků jsou podrobně zpracovány v tabulce 1, 2, 3. Všechny operace byly prováděny v lokální anestezii a u bazaliomů byl řez prováděn 2



a) excize tumoru a nákras otočného laloku



b) vložení laloku do primárního defektu



c) zhojení po 4 týdnech od zákroku

Obr. 3 a, b, c Bazaliom horního víčka

Tab. 1

Pac. číslo	Rok nar.	Věk	Muž	Žena	Pravé	Levé	Horní víčko				Doplňující procedura	Recidiva
							Excize		Lalok			
							cm x cm	cm ²	cm x cm	cm ²		
1	1939	76		Ž		L	0,9 x 2,0	1,8	1,0 x 2,2	2,2		
2	1932	83		Ž		L	2,5 x 2,5	6,25	2,0 x 3	6		
3	1954	61		Ž	P		1,5 x 1,5	2,25	0,8 x 2,5	2		
4	1939	76	M		P		1,2 x 1,2	1,44	1,2 x 1,5	1,8		
5	1944	71	M			L	1,0 x 1,0	1	0,8 x 1,5	1,2		
6	1946	69	M		P		1,0 x 2,0	2	1,2 x 2,5	3		
7	1955	60	M		P		1,8 x 1,8	3,24	1,5 x 2,0	3		
8	1950	65	M		P		0,9 x 1,1	0,99	0,8 x 1,3	1,04		
		□ 70,12	5x	3x	5x	3x		□ 2,37		□ 2,53		0

Tab. 2

Pac. číslo	Rok nar.	Věk	Muž	Žena	Pravé	Levé	Vnitřní koutek				Doplňující procedura	Recidiva
							Excize		Lalok			
							cm x cm	cm ²	cm x cm	cm ²		
1	1929	86	M		P		0,8 x 1,1	0,88	1,0 x 1,5	1,5		
2	1943	72	M			L	1,0 x 1,2	1,2	1,0 x 1,7	1,7		
3	1941	74		Ž		L	1,0 x 3,0	3	0,8 x 3,0	2,4		
		□ 77,33	2x	1x	1x	2x		□ 1,69		□ 1,86		0

Tab. 3

Pac. číslo	Rok nar.	Věk	Muž	Žena	Pravé	Levé	Dolní víčko				Doplňující procedura	Recidiva
							Excize		Lalok			
							cm x cm	cm ²	cm x cm	cm ²		
1	1929	86	M			L	1,0 x 0,8	0,8	1,2 x 0,8	0,96		
2	1943	72	M		P		1,0 x 3,0	3	1,0 x 3,5	3,5		
3	1941	74		Ž	P		0,8 x 2,0	1,6	0,8 x 2,2	1,76		
4	1939	76	M			L	0,8 x 0,5	0,4	1,2 x 0,6	0,72		
5	1939	76	M			L	0,8 x 0,6	0,48	1,0 x 0,6	0,6		
6	1927	88		Ž	P		0,9 x 3,0	2,7	1,0 x 3,5	3,5		
7	1939	76		Ž		L	0,9 x 0,9	0,81	0,8 x 1,2	0,96		
8	1944	71	M			L	2,0 x 2,5	5	2,0 x 3,0	6		
9	1938	77	M		P		1,0 x 2,0	2	1,0 x 2,1	2,1		
10	1943	72	M			L	1,0 x 1,0	1	1,2 x 1,5	1,8		
11	1934	81	M			L	1,0 x 1,1	1,1	1,0 x 1,3	1,3		
12	1942	73	M			L	0,8 x 2,0	1,6	0,8 x 2,2	1,76		
13	1966	49	M		P		0,8 x 2,2	1,76	0,8 x 2,5	2		
14	1919	96		Ž	P		1,2 x 1,8	2,16	1,0 x 2,3	2,3		
15	1941	74	M		P		3,0 x 3,5	10,5	3,3 x 3,5	11,55	lat.kantot.	
16	1941	74	M		P		2,5 x 2,5	6,25	2,0 x 3,0	6		+
17	1952	63	M			L	1,2 x 2,3	2,76	1,1 x 2,8	3,08		
18	1941	74	M		P		2,0 x 2,0	4	2,0 x 2,5	5		

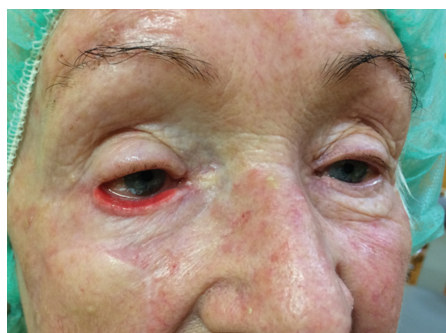Tab. 3

19	1961	54		ž		L	0,5 x 0,5	0,25	0,5 x 0,7	0,35		
20	1932	83	M			L	1,7 x 1,7	2,89	1,2 x 2,0	2,4		
21	1926	89	M		P		1,7 x 1,8	3,06	1,5 x 2,2	1,8		
22	1941	74		ž	P		0,8 x 1,0	0,8	0,7 x 1,2	0,84		
23	1956	59	M		P		0,8 x 2,0	1,6	0,9 x 2,5	2,25		+
24	1927	88	M			L	1,0 x 2,0	2	0,9 x 2,6	2,34		
25	1929	86		ž	P		1,5 x 2,0	3	1,7 x 2,5	4,25		
26	1936	79		ž		L	0,8 x 1,5	1,2	0,9 x 2,0	1,8		
27	1949	66		ž		L	2,0 x 3,0	6	2,5 x 3,5	8,75	lat.kantot.	
28	1939	76		ž	P		0,8 x 1,8	1,44	0,9 x 2,0	1,8		
29	1928	87		ž		L	1,5 x 1,5	2,25	1,5 x 2,2	3,3		
30	1949	66		ž	P		1,5 x 1,7	2,55	1,2 x 1,5	1,8		
31	1921	94	M			L	1,0 x 1,0	1	1,0 x 2,0	2		
32	1933	82		ž		L	1,5 x 0,8	1,2	1,5 x 0,7	1,05		
33	1934	81		ž		L	2,0 x 1,1	2,2	2,5 x 0,9	2,25		
34	1950	65		ž	P		1,0 x 1,8	1,8	0,8 x 2,0	1,6		
35	1942	73	M		P		1,0 x 3,0	3	1,0 x 3,2	3,2		
		□ 75,82	20x	15x	17x	18x		□ 2,40		□ 2,76		2x

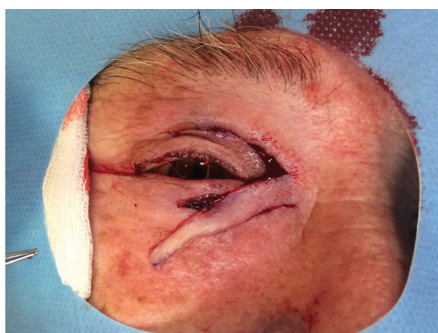mm od okrajů bazaliomů do zdravé tkáně. U všech pacientů byla ponechána tarzální ploténka z důvodu povrchového šíření bazaliomu. Dle individuálních parametrů lokalizace tumoru a zvážení vlastností okolních tkání byla pečlivě naplánována orientace a velikost otočného laloku a následně byl lalok přenesen do primárního defektu. Sekundární defekt byl uzavírán

prostou suturou. V případě potřeby byl zákrok rozšířen o laterální kantotomii. Pacienti byli sledováni od zákroku 2x po 3 měsících, 1x po 6 měsících a 1x po 12 měsících a byl hodnocen výskyt recidiv tumoru v období do 2 let od výkonu.

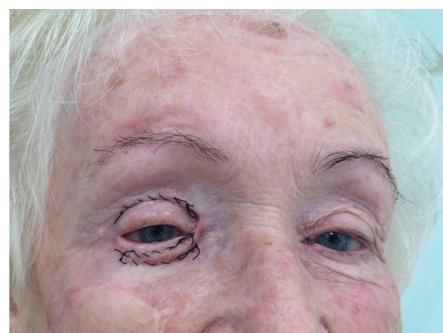Ektropium dolního víčka. Předoperačně byla u všech pacientů s ektropiem dolního víčka potvrzena průchodnost



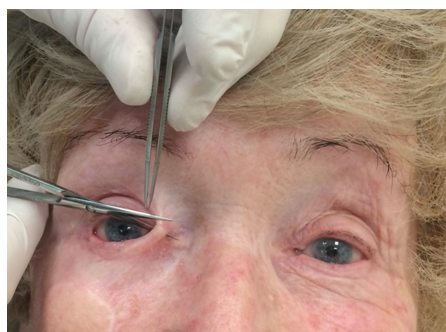a) jizevnaté ektropium dolního víčka



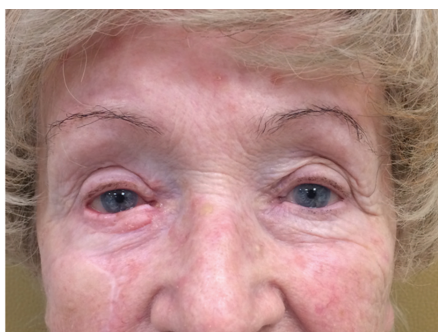b) přenesení otočného laloku z horního víčka do incize na dolním víčku



c) před odstraněním sutury po 7 dnech od zákroku

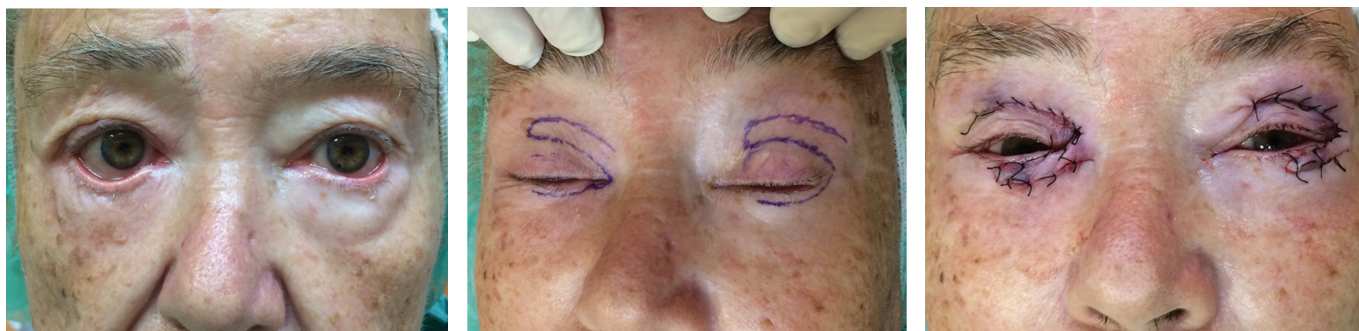

d) ve 2. fázi po 3 měsících přetětí „tětiny“ v oblasti vnitřního koutku



e) finální stav po 3 měsících od zákroku

Obr. 4 a, b, c, d, e Ektropium vpravo



a) oboustranné ektropium dolních víček, vpravo everze v celém rozsahu, vlevo převaha patologie v temporální polovině
 b) dle převahy patologie postavení víčka plánování otočných laloků , vpravo baze laloku nazálně , vlevo baze laloku temporálně
 c) přenesení otočných lalůčků a sutura rány

Obr. 5 a, b, c Oboustranné ektropium dolního víčka

slzných cest průplachem dolního slzného kanálku. Jedná se o soubor 10 pacientů, v 8 případech bylo řešeno jednostranné ektropium (obr. 4) a u 2 pacientů byla dolní víčka operována oboustranně (obr. 5). U těchto dvanácti zákroků pro ektropium dolních víček byl použit otočný kožní lalok z horního víčka transponovaný do subciliárního řezu na dolním víčku k úpravě anatomických poměrů a přivržení dolního víčka k bulbu. U 10 zákroků byla báze laloku orientována nazálně a u 2 zákroků temporálně. Zvolení orientace báze laloku závisí na tom, jestli převažuje ektropium v temporální nebo nazální polovině víčka. Při tomto zákroku se kombinuje, jak efekt doplnění nedostatku kožní tkáně na dolním víčku, tak přitažení dolního víčka k bulbu prostřednictvím správně orientované stopky laloku. Ve druhé fázi byla po 3 měsících od výkonu protáta tětíva spojující lalok horního víčka s dolním víčkem v oblasti vnitřního či zevního koutku, čímž došlo ke zlepšení estetického výsledku zákroku.

VÝSLEDKY

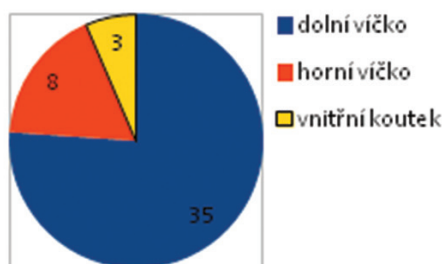
Bazaliomy. Rány všech pacientů se hojily primárně bez infekčních komplikací. Všechny laloky přežily ve 100% rozsahu a nedošlo k žádné nekróze tkáně. Laloková plastika byla u všech pacientů schopna zabezpečit uzavření defektu víčka po odstranění tumoru a navrátit správné anatomické postavení víček do normy. U 2 pacientů s bazaliomem dolního víčka byla použita doplňující technika laterální kantotomie k uvolnění tahu v ráně. Přestože histologické nálezy potvrdily

kompletní excizi u všech tumorů, vyskytly se recidivy tumoru. V průběhu sledování 24 měsíců od výkonu došlo u 2 pacientů k recidivě bazaliomu dolního víčka v jizvě (tzn. 4,34 %). U žádného z pacientů nebyla postoperačně pozorována komplikace jako lagoftalmus, ektropium nebo hypertroická jizva.

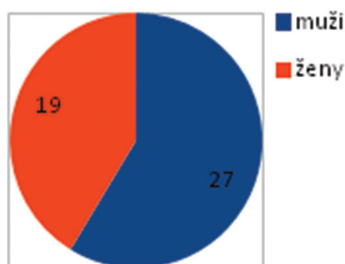
Ektropia. U 12 případů ektropií dolních víček, u kterých byla použita operační technika pomocí lalokového přesunu z horního víčka do incize pod margem dolního víčka, došlo ve 100 % k úpravě postavení dolního víčka. Subjektivně byl zákrok u pacientů vnímán velice pozitivně již od prvních dní po zákroku. Pouze u 2 pacientů s orientací báze laloku nazálně vadila dočasně z estetického hlediska tětíva ve vnitřním koutku. Po protěti tětívy ve druhé fázi výkonu se výsledek upravil. U žádného z pacientů nebyla zaznamenána komplikace infekční nebo jiná.

DISKUSE

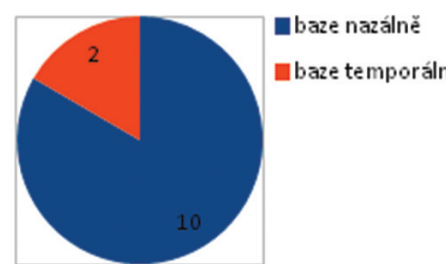
Význam očních víček má nejen důležitou estetickou, ale i funkční složku. Nejčastější příčiny ztráty tkáně v periokulární oblasti jsou excize tumorů, nebo ztrátová poranění v oblasti víček. Léčba tumorů víčka je závislá na charakteru, velikosti a lokalizaci nádoru [2]. Do našeho souboru byli zařazeni pacienti s bazocelulárním karcinomem víček a ektropiem dolních víček, u kterých byl pro rekonstrukci víčka použit výkon místní otočné lalokové techniky. Oproti výsledkům Furdové a spol. [2] se v našem souboru vyskytuje mnohem méně tumorů vnitřního koutku, neboť u velké vět-



Graf 1 Lokalizace bazaliomů



Graf 2 Výskyt bazaliomů



Graf 3 Orientace bez laloku

šiny tumorů v této lokalizaci byl na našem pracovišti využit přenos tkáně volnou plastikou a tito pacienti nebyli do souboru zařazeni. Během dvou let sledování byly pozorovány dvě recidivy tumoru na dolním víčku, oba histopatologicky označeny jako nodulární bazocelulární karcinom a vzorek byl označen jako excize nedosahující k okrajům ani spodině tumoru. Toto se shoduje s výsledky Furdové a spol. [2], kde byly také zaznamenány recidivy i u excizi s histologicky čistými okraji. Zde je nutné zdůraznit důležitost kvalitní spolupráce chirurga a patologa s ohledem na rychlost vyhodnocení odebraného vzorku a kompletní informace o tumoru podané chirurgem patologovi. Statistické výsledky počtu recidiv u excizi vedených u všech 2 mm od okrajů tumoru do zdravé tkáně potvrzují relativní bezpečnost šíře této excize a naše výsledky (4,34 %) se pouze nepatrně liší od výsledků uvedených v literatuře (4,0 %) [2]. Porovnáním s výsledky recidiv práce Furdové a spol. 5,02 % je naše hodnota nižší, tento výsledek může být ovlivněn selekcí pacientů z našeho souboru, u kterých byl tumor vnitřního koutku řešen jinak než místní otočnou plastikou, například volným přenosem tkáně [2]. Lokalizace bazaliomu potvrdila častější postižení dolního víčka (35x), než horního víčka (8x) [3, 2]. Použitý otočný lalok se ukázal jako úspěšný a bezpečný zákrok k řešení defektů po excizích tumorů víček, pouze ve vnitřním koutku byl častěji zvolen přenos tkáně volnou plastikou kožního krytu.

Uvedená operační metoda se také ukázala jako vhodná možnost řešení ektropia dolního víčka u indikovaných pacientů. Zásadním předpokladem dobrého výsledku je správná orientace baze laloku v souvislosti s převládající patologií dolního víčka v mediální nebo temporální části. V našem souboru převládla orientace laloku bázi nazálně nad temporální orientací v poměru 10 ku 2. Jediným omezením z pohledu kosmetického je tříměsíční tětva ve vnitřním koutku, která však po následném přetěti zcela zmizí a estetické hledisko se upraví.

Při tvorbě laloku se osvědčilo odstranění větší části podkožního tuku z lalůčku s ponecháním pouze tenké dermální a subdermální vrstvy. Pouze tato vrstva je zodpovědná za výživu laloku a tím se zvyšuje biologicko-funkční hodnota plastiky.

ZÁVĚR

Fyziologické postavení okrajů víček a řas je naším cílem u každé okuloplastické operace.

U excizi tumorů je na prvním místě základním požadavkem radikální odstranění nádoru. Vzniklé defekty mohou být uzavřeny přímo nebo dalšími komplikovanějšími operačními postupy. Jedním z nich je i místní otočná laloková plastika. Při každém rekonstrukčním zákroku v oblasti víček bychom měli dosáhnout následujících cílů: 1. horní oční víčko musí zůstat mobilní; 2. dbáme na zachování tří vrstev tvořících skladbu víčka, a to jsou spojivka, tarsus, kožní kryt; 3. okraje víček by měly zůstat stabilní a řasy ve správném postavení vůči bulbu; 4. snažíme se o co nejlepší kosmetický efekt zákroku, neboť eventuální asymetrie a deformity víček mohou být velice rušivým aspektem estetického výsledku operace. Linie očních víček tvoří jeden z nejviditelnějších estetických rysů lidské tváře. Ve vztahu k druhému oku dbáme především na symetrii výšky a šířky oční štěrbiny, umístění kožní řasy horního víčka, barvy a tloušťky víčka [8]. Během posledních 50 let byl publikován nespočet informací ohledně laloků. Tyto informace a znalost principů fyziologického operování nám umožňují využit laloků jako velice bezpečných nástrojů uzavírání defektů pokud nelze použít primární suturu. Naš soubor pacientů tyto závěry potvrdil. Všichni pacienti byli subjektivně spokojeni s funkčními i kosmetickými výsledky zákroku. Respektování zákonů citlivé operativy a znalostí anatomických souvislostí zabezpečuje dobrý výsledek u pacienta.

LITERATURA

1. **Elshammaa Nourhan A., et al.:** The use of forehead flaps in the management of large basal cell carcinomas of the medial canthus/medial lower eyelid in Saudi patients. *Saudi Journal of Ophthalmology*, 2013, 27.3: 223–225.
2. **Furdová, A. Horkovičová, K. Babál, P. et al.:** Nemelanómové nádory kože mihalnic a vnútorného kútika – bazocelulárny karcinóm. *Čes a slov Oftalmol*, 2015; 71: 293–301.
3. **Furdová, A., Lukačko, P., Lederlaitner, D.:** HDR 192lr brachyterapia v liečbe bazocelulárneho karcinómu dolnej mihalnice a vnútorného kútika oka – naše skúsenosti. *Čes a slov Oftalmol*, 2013; 69: 75–79.
4. **Krásný, J., Šach, J., Brunnerová, R. et al.:** Orbitální tumory u dospělých – desetiletá studie. *Čes a slov Oftalmol*, 2008; 64: 219–227.
5. **Timothy K. Chartier, Sumaira Z. Aasi, Rosamaria Corona:** Treatment and prognosis of basal cell carcinoma at low risk of recurrence. *UpToDate*. *UpToDate* (cited 13 May, 2013). Available from URL: <http://www.uptodate.com/contents/Treatment-and-prognosis-of-basal-cell-carcinoma-at-low-risk-of-recurrence>, 2013.
6. **Tijl, J. W., Koornneef, L.:** [The surgical treatment of basal cell carcinoma of the eyelids]. *Nederlands tijdschrift voor geneeskunde*, 1991, 135.11: 471–474.
7. **Telfer, N. R., Corvert, G. B., Morton, C. A.:** Guidelines for the management of basal cell carcinoma. *Brit J Dermatol*, 2008, 159.1: 35–48.
8. **Wang, Y. C., et al.:** Pedicled lower lid-sharing flap for full-thickness reconstruction of the upper eyelid. *Eye*, 2014, 28.11: 1292–1296.
9. **Weinzweig, N., Weinzweig, J.:** Basic principles and techniques in plastic surgery. *Mastery of Plastic and Reconstructive Surgery*. 1st ed. New York: Little Brown, 1994, 14–33.
10. **Wu, P. A.:** Epidemiology and clinical features of basal cell carcinoma. *UpToDate*. *UpToDate* (cited 13 May, 2013). Available from URL: <http://www.uptodate.com/contents/epidemiology-and-clinical-features-of-basal-cell-carcinoma>, 2013.