

STRABISMUS SURSOABDUCTORIUS (V KONTEXTU OSMNÁCTILETÉHO ROZBORU OPERATIVY STRABISMU)

SOUHRN

Cíl: Seznámit s formou kombinované horizontální a vertikální deviace a jejím vývojem v kontextu osmnáctiletého retrospektivního hodnocení strabologické operativy.

Vlastní sestava: V období let 1996 až 2014 bylo operováno na Oční klinice FN Královské Vinohrady v Praze celkově 2 248 pacientů pro poruchu postavení očí. Operace dynamického strabismu (esotropie, exotropie vertikální deviace a jejich kombinace) byla provedena celkově u 81,7 % nemocných. Z toho vlastní horizontálně vertikální deviace tvořily 12,9 %, a to strabismus sursoadductorius u 211 pacientů. Strabismus sursoabductorius (SAB) byl v 3,5 %, a to iniciálního typu bez excesu divergence (I-SAB), byl definován u 39 nemocných a u dalších 43 jedinců se jednalo o formu již s excesem divergence (E-SAB). Zbývající operace řešily paralytický strabismus (14,7 %) a torticollis pro horizontální i rotační nystagmus (3,6 %).

Výsledky: V klinickém obraze SAB dominovala elevace bulbu v abdukci a také v addukci, která byla zároveň nedostatečná, což negativně ovlivňovalo 2. fázi konvergentního souhybu. Divergentní složka deviace pro pohled do dálky byla průměrně u I-SAB 12 pdpt a u E-SAB 30 pdpt. Věk v době operace byl v průměru 12 let u I-SAB a 19,5 roku u E-SAB. Rozdíl obou hodnocení byl na hladině statistické významnosti ($p < 0,005$), což potvrzovalo vývojový vztah: I-SAB se věkem mění v E-SAB. Mezi oběma formami této vertikálně horizontální deviace nebyl významný rozdíl při minimální úchylce do blízka (I-SAB: 2,5 pdpt a E-SAB: 4 pdpt). U vertikální složky úchylky byl rozdíl ještě menší (I-SAB: 5 pdpt a E-SAB: 6 pdpt). Jednoduché binokulární vidění bylo zachováno u necelé poloviny nemocných s I-SAB a zhruba u pětiny s E-SAB. U I-SAB byla stereopse potvrzena u poloviny pacientů a byla ojediněle (1/10) u E-SAB. Vyšetření na Hessově plátně potvrdilo exocyklotorzi, ale zároveň vyloučilo inkomitantní vztah. Tato sursoabdukce v sobě zahrnuje některé jednotlivé znaky disociované vertikální deviace (DVD) a addukční aktivitu hyperfunkčního dolního přímého svalu (IOOA), ale nepředstavuje ani jednu z těchto jednotek. Optimálním operačním řešením se ukázala retropozice dolního šikmého svalu s eventuální současnou antepozicí úponu na úroveň dolního přímého svalu, doplněná u E-SAB o retropozici zevního přímého svalu. Stereofunkce se po operacích jen částečně obnovily, byly přítomné celkově u 2/3 pacientů s I-SAB a jen u 2/5 nemocných s E-SAB. Zásadně příznivě se upravil konvergentní souhyb. Vertikální úchylka se upravila a eventuální zbytková divergence byla řešena prizmaty.

Závěr: Autor vyslovuje svoji vlastní teorii vzniku této deviace. Předpokládaná dekompenzovaná exoforie přecházela do intermitentní formy exotropie, kterou pravděpodobně provázela doprovodná abdukční vlastnost dolního šikmého svalu, protože byl současně hyperfunkční. Tomu odpovídala nedokonalá addukce a konvergentní souhyb. V dalším průběhu akcentovala horizontální úchylka do formy excesu divergence se zachování hyperfunkce dolního šikmého svalu a výše uvedených poruch motility. Pooperační pozice úponu dolního šikmého svalu oslabila jeho elevační funkci a zároveň funkci abduktora převedla na pozici adduktora, čímž zmenšila divergentní složku patologického postavení oka.

Klíčová slova: strabismus sursoabductorius, vertikální deviace, horizontální deviace, exotropie, hypertropie, konkomitantní strabismus, retropozice dolního šikmého svalu

SUMMARY

STRABISMUS SURSOABDUCTORIUS (PUT INTO THE CONTEXT OF EIGHTEEN YEARS OF STRABISMUS SURGERY ANALYSIS)

Aim: To familiarize with the form of combined horizontal and vertical deviations and its development and put it into the context of eighteen years of strabismus surgery analysis.

Material and methods: During the period from 1996 to 2014, there were at the Department of Ophthalmology, 2nd Medical Faculty, Charles University and Faculty Hospital Královské Vinohrady, Prague, Czech Republic, E.U., operated on 2 248 patients due to the eye position misalignment. The surgery of dynamic (comitant) strabismus (esotropia, exotropia, vertical deviations and their combinations) was altogether performed in 81.7 % of patients. Out of them, horizontal-vertical deviations comprised 12.9 % - it was the strabismus sursoadductorius in 211 patients. Strabismus sursoabductorius (SAB) comprised 3.5 %; the initial type without excess of divergence (I-SAB) was established in 39 patients, and in other 43 patients it was the type already with the excess of divergence (E-SAB). The remaining surgeries were dealing with paralytic strabismus (14.7 %), and torticollis due to horizontal and torsional nystagmus (3.6 %).

Krásný J.

Oční klinika FN Královské Vinohrady,
Praha, přednosta prof. MUDr. Pavel
Kuchynka, CSc.

Předneseno na IV. trendech v dětské
oftalmologii a strabologii, Litomyšl, září
2014

Věnováno památce doc. MUDr. G.
Divišové, CSc., zakladatelce moderní
československé strabologie.

*Autoři práce prohlašují, že vznik i téma
odborného sdělení a jeho zveřejnění
není ve střetu zájmu a není podpořeno
žádnou farmaceutickou firmou.*

Do redakce doručeno 27. 2. 2015
Do tisku přijato dne 10. 11. 2015

MUDr. Jan Krásný
Oční klinika FN Královské Vinohrady
Šrobárova 50
100 34 Praha 10
jan.krasny@fnkv.cz

Results: In the clinical picture of SAB dominated the elevation of the eyeball in abduction as well as in adduction, which was at the same time insufficient, negatively influencing the second phase of convergence. The divergent part of the deviation for far vision was on average in I-SAB 12 prisms (prism diopters)(Δ), and in E-SAB 30 Δ . The age of the patients at the time of the surgery was on average 12 years in I-SAB and 19.5 years in E-SAB. The difference between both evaluations was significant ($p < 0.005$), confirming the developmental relation. The I-SAB with the increasing age changes into the E-SAB. Between the two forms of this vertical–horizontal deviation was not significant difference in the minimal deviation at near (I-SAB 2.5 Δ and E-SAB 4.0 Δ). In the vertical part of the deviation was the difference even smaller (I-SAB 5.0 Δ and E-SAB 6.0 Δ). The simple binocular vision was maintained in less than half of the patients with I-SAB and roughly in one-fifth of the patients with E-SAB. In I-SAB, the stereopsis was confirmed in one half of the patients, and it was rare (1/10) in E-SAB. The examination on the Hess screen confirmed extorsion, but excluded incomitant relationship as well. This sursoabduction includes in itself some separate signs of dissociated vertical deviation (DVD), and adduction activity of overactioning inferior rectus muscle (IOOA), but does not represent either of these clinical entities. Recession of the inferior oblique muscle with its eventual simultaneous resection (anteponition) of the insertion at the level of inferior rectus muscle, in E-SAB supplemented by recession of the lateral rectus muscle was found as the ultimate surgical solution. The stereoscopic functions after the surgeries restored in part only, they were present altogether in two-thirds of patients with I-SAB and in two-fifths of patients with E-SAB. Substantially improved the convergence. The vertical deviation improved and eventual residual divergence was corrected by means of prisms.

Conclusions: The author expresses his own theory of this deviation's appearance. Presumed decompensated exophoria was transformed into intermittent form of exotropia, which was probably accompanied by appendant abduction of the inferior oblique muscle, because it was overacting at the same time. Insufficient adduction and convergence corresponded with that. In further development, the horizontal deviation developed into the excess of divergence with the maintenance of the inferior oblique muscle overacting (hyperfunction) and above-mentioned motility disorders. Post-operative position of the inferior oblique muscle insertion weakened its function in elevation and, simultaneously, the function of abductor transformed to function of adductor, and thereby decreased the divergence part of pathological misalignment of the eye position.

Key words: strabismus sursoabductorius, vertical deviation, horizontal deviation, exotropia, hypertropia, comitant strabismus, inferior oblique muscle recession

Čes. a slov. Oftal., 71, 2015, No. 6, p. 267–276

ÚVOD

Vertikální konkomitující deviace v čisté formě tropie jsou málo časté. Mnohem častější jsou složené formy, kombinující horizontální tropii s vertikální složkou. Nejběžnější formou kombinované horizontální a vertikální deviace je strabismus sursoadductorius concomitans. Jedná se o esotropii, kdy v addukci se stáčí jeden nebo oba bulby vzhůru ve směru funkce dolního šikmého svalu. Je zvažováno, že se jedná o stav podmíněný charakterem svalů. Dolní šikmý sval svírá s vizuální osou menší úhel a je mohutnější než horní šikmý sval (stejnostranný antagonist). Celkově je jeho elevační účinek výraznější než depresorický účinek horního šikmého svalu. Řešit se musí výrazné hyperfunkce dolního šikmého svalu již primárně nebo dodatečně v druhé fázi [8]. Hlavním cílem tohoto sdělení bylo soustředit se na rozbor raritní formy vertikálně horizontální deviace, která v sobě zahrnuje exotropii a hypertropii. Posoudit její vývoj v časové ose, možnosti operačního řešení a vyslovit její definici v kontextu celkové operativy strabismu. Za posledních dvacet let jsme v PUBMEDu nenalezli podrobné údaje k této vertikálně horizontální deviaci.

Vlastní sestava

Provedli jsme retrospektivní studii operací strabismu na Oční klinice FN Královské Vinohrady v Praze za období od 1. ledna 1997 do 31. prosince 2014. Nepřímo jsme tak navázali na předchozí desetiletý rozbor z let 1997 až 2006, který se zabýval především rozбором využití jednotlivých operačních technik pro jednotlivé věkové skupiny nemocných u dynamického a paralytického strabismu [20]. Jednotlivé operační výkony byly podrobně popsány včetně operačních schémat [19]. V této studii jsme se zaměřili na jednotlivé diagnózy a jejich operační řešení ve vztahu k vertikálně horizontálním deviacím.

Operaci dynamického strabismu tvořilo celkem 81,7 % výkonů (tab. 1). Poměrně vysoký počet divergencí byl podmíněn jeho konsekutivní formou, pro kterou byli většinou až jako dospělí pacienti odesíláni na naši kliniku po předchozí retropozici vnitřních přímých svalů v dětství. Při současné hypertropii byla u mírných forem prováděná samotná retropozice dolního šikmého svalu k posílení konvergentní souhybu, a to u 94 nemocných, či v kombinaci s výkonem na přímých svalech u dalších 56 pacientů. Oslabující výkony využívající posilujícího efektu pro konvergenci na dolním šikmém svaly byly indikovány celkově u 22,4 % exotropií. U samostatné hypertropie bez horizontální úchylny (i v anamnéze) byl operační

Tab. 1 Typy komitantního strabismu

Typ dynamického strabismu	Počet
Esotropie	808
Exotropie	669
(celkem horizontální strabismus)	1487
Hypertropie	64
Hypotropie	6
(celkem vertikální strabismus)	70
Vertikálně horizontální deviace	290
CELKEM	1837

postup volen podle stavu konvergentního souhybu. V případech dokonalého konvergentního souhybu v 1. i 2. fázi byla indikována parciální myotomie dolního šikmého svalu elektrokauterem podle Romera – Martineze. U pacientů s insuficientní touto funkcí byla použita retropozice dolního šikmého svalu podle Parkse, pouze jednou myektomie dolního přímého svalu. U ojedinělých hypotropií v jen prvních deseti letech studie byla využita retropozice dolního přímého svalu či antepozice horního přímého svalu.

Vertikálně horizontální deviace představovaly 15,8 % ze všech operací dynamických typů strabismu a byly rozděleny podle formy horizontální úchytky. Strabismus sursoadductorius (kombinace esotropie a hypertropie) byl diagnostikován

Tab. 2 Typy inkomitantního strabismu a operační postupy

Diagnóza	typ/fáze	Operační postupy	mezi- součet	cel- kem
Paréza n. III	1. fáze	myektomie vnitř. a elongace zev.přím. sv. (Gonin-Hollwich)	15	22
	2. fáze	transpozice hor. šikm. sv. (Scott) a ev. operace ptózy	7	
Paréza n. IV	1. fáze	parciální myotomie dol. šikm. sv. (Romero-Martinez) a plikace hor. šikm. sv. 14 - 18 mm		104
Paréza n. VI	1. fáze	elongace vnitř. přím. sv. (Gonin-Hollwich) a transpozice obou vertikál. přím. svalů k zev. přím. sv. (Jensen)		38
Paréza elevátorů	1. fáze	nastavitelné stehy dol. přím. sv. sec. cul-de-sac	46	71
	2. fáze	transpozice obou horiz. přím. sv. k hor. přím. sv. (Knapp)	25	
Duanův syndrom	I.	elongace vnitř. přím. sv. (Gonin-Hollwich)	53	56
	II.	retropozice zev. přím. sv.	3	
Brownův syndrom	základní	expander 8 mm šlachy hor. šikm. sv.	29	38
	nadstavba	retropozice dol. šikm. sv. (Parks) druhostranný antagonista	9	
Tortikolis pro nystagmus	horizontální	transpozice všech horizontál.sv. obou očí (Kestenbaum)	57	83
	vertikální	oslabení dol. šikm. sv. + nařazení hor. šikm. sv. (Harado-Ito)	25	

Tab. 3 Rozbor sursoabduktorního strabismu

Charakteristika - strabismus sursoabduktorius:	iniciální bez excesu divergence	s excesem divergence
Počet nemocných	36	43
Zastoupení podle pohlaví (mužské : ženské)	18:18	28:15
Věkový rozptyl v rocích	3 až 33	4 až 65
Průměrný věk v době operace se směrodatnou odchylkou	12, 0 ± 8,6	19,5 ± 13,6
Verifikace – stranové zastoupení	jednostranný v 64 %	alternující v 57 %
Refrakce z hlediska nutnosti korekce	ojediněle myopie a presbyopie	
Zraková ostrost	stranově vyrovnaná, maximální pokles na 0,7	
Úchylka do dálky: rozsah (pdpt)	6 až 20	22 až 45
Úchylka do dálky: průměr se směrodatnou odchylkou	12 ± 4	30 ± 7
Úchylka do blízka: rozsah (pdpt)	0 až 12	
Úchylka do blízka: průměr se směrodatnou odchylkou	2,5 ± 3	4 ± 2,5
Výšková úchylka: rozsah (pdpt)	4 až 14	4 až 20
Výšková úchylka: průměr se směrodatnou odchylkou	5 ± 2	6 ± 3
Konvergentní souhyb	1. fáze funkční a 2. fáze nedostatečná	
JBV (stereo)	46%	16%
Stereopse (Lange, Randot)	58%	9%

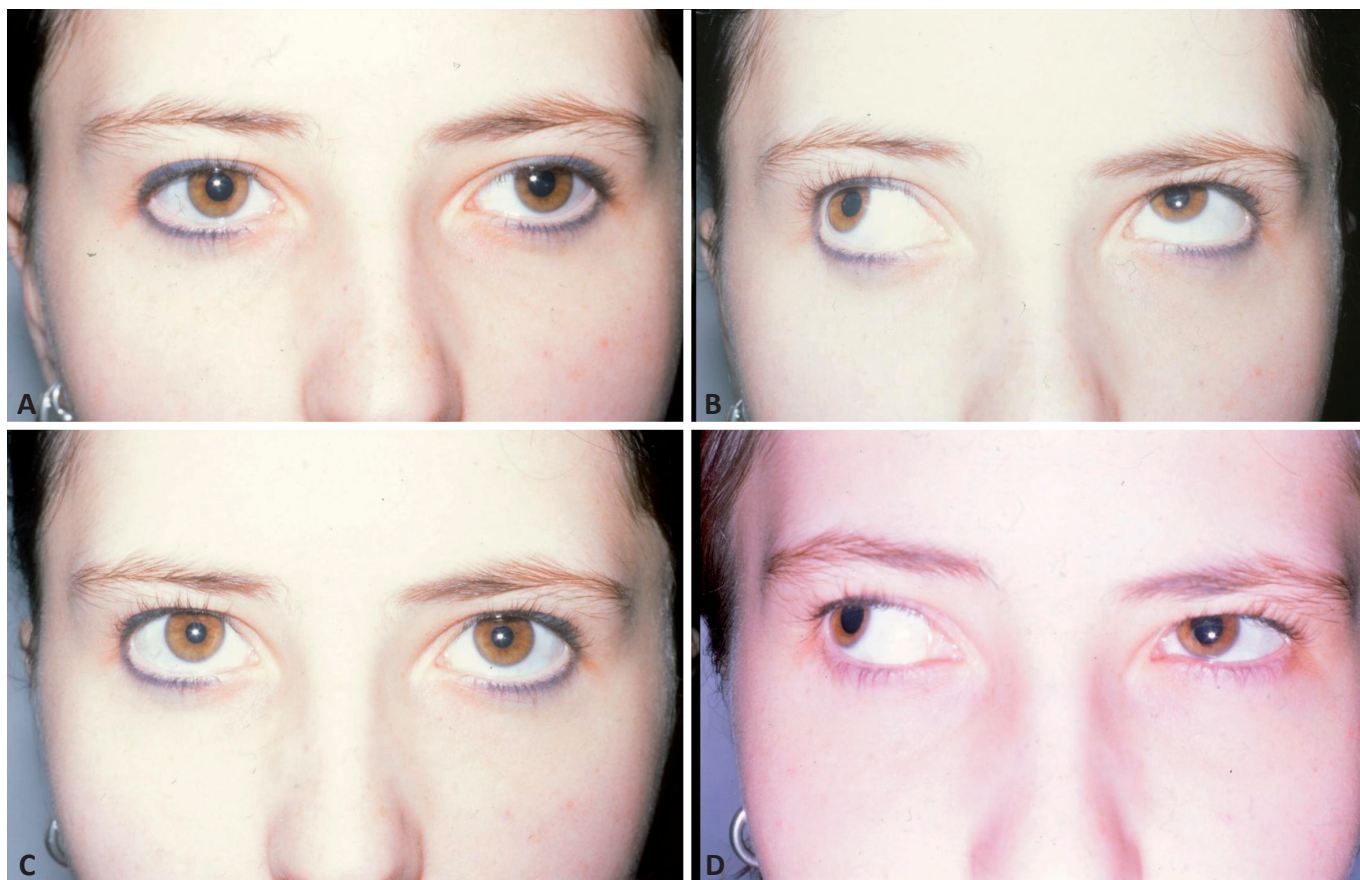
u 211 nemocných. Z toho byla provedena oslabující operace na vnitřních přímých svalech metodikou elongace podle Gonina – Hollwicha společně s oslabujícím výkonem na šikmých svalech pomocí parciální myotomie elektrokauterem podle Romera – Martineze v 115 případech. U zbývajících 96 pacientů byl výkon na dolním šikmém svalu doplněn v druhé fázi, a to až po primárním oslabujícím výkonu na horizontálních svalech pro přetrvávající vertikální složku. Vlastní operační technika byla určována podle stejného principu jako u samostatné hypertropie. Vertikálně horizontální deviace zahrnující divergenci byla detekována u 79 jedinců (tj. 4,3 % ze všech operací dynamických strabismů). Jejich hodnocení je uvedeno níže.

Pro komplexnost rozboru jednotlivých diagnóz byla shrnuta problematika paralytického strabismu a řešení oční tortikolis pro nystagmus do tabulky 2. Byly zahrnuty jen primární výkony, doplňující operace byly přiřazeny k jednotlivým formám horizontálních či vertikálních neinkomitantních strabismů.

VÝSLEDKY

Vertikálně horizontální deviace tvořily 12,9 % z celkové počtu všech operací, tedy jednu osminu. Hodnocení sursoabduktorního strabismu jsme uvedli výše. Strabismus kombinující v sobě divergenci a hypertropii – SAB jsme rozdělili na dva typy. Jednotlivé rozdíly v anamnestických a strabologických údajích mezi iniciální formou strabismu

sursoabduktoria (I-SAB) bez excesu divergence a formou s excesem divergence (E-SAB) jsme uvedli v tabulce 3. Průměrný věk pacientů v době indikace k operaci a jejího provedení byl u I-SAB 12 let a u E-SAB dosahoval prakticky 20 let. Rozdíl ve věku byl na základě statistického hodnocení (použit Studentův dvouvýběrový T-test) byl významný ($p < 0,001$). To potvrdilo naši úvahu: Jedná se o související formy strabismu, které se s věkem vyvíjí. Zastoupení obou pohlaví bylo u I-SAB identické, zatímco u E-SAB počet dívek a žen prakticky dvojnásobně převýšil mužskou populaci. Jednostranná forma tohoto vertikálně horizontálního strabismu byla zaregistrována prakticky ve 2/3 u I-SAB, zatímco u E-SAB převládal alternující typ. Úchylka v horizontálním směru do dálky byla v průměru u I-SAB 12 pdpt, zatímco u E-SAB byla v průměru 30 pdpt, což bylo statisticky významné ($p < 0,004$). Tento fakt doplnil naše předpoklady o rozvoji tohoto typu strabismu: E-SAB je dalším vývojovým stupněm této vertikálně horizontální disociace vycházející a následující počáteční formu SAB. Horizontální úchylka do blízka se příliš u obou forem nelišila, u pacientů s I-SAB byla v průměru 2,5 pdpt a u E-SAB 4 pdpt. Respektive to platilo i o vertikální složce deviace, neboť hypertropie byla u nemocných s I-SAB 5 pdpt a u E-SAB 6 pdpt. Mezi oběma formami v těchto dvou úchylkách nebyl statisticky významný rozdíl ($p < 0,063$, respektive $p < 0,092$). Hlavním klinickým obrazem ve smyslu vertikálně horizontální deviace, který se projevil následným V-syndromem, byla elevace

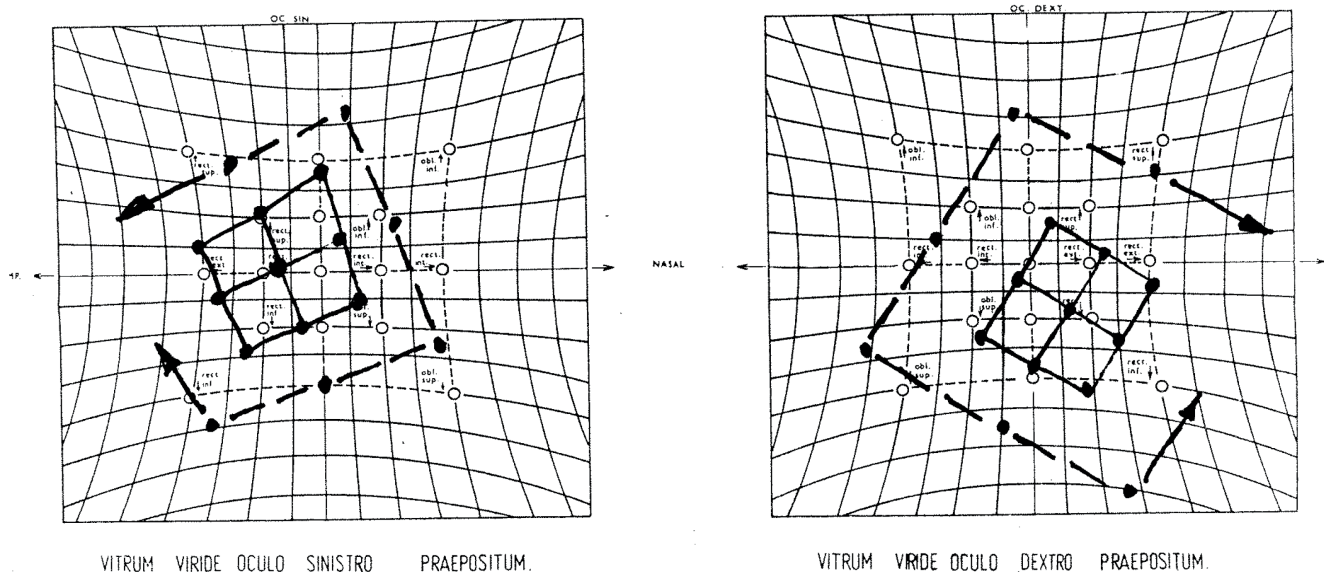
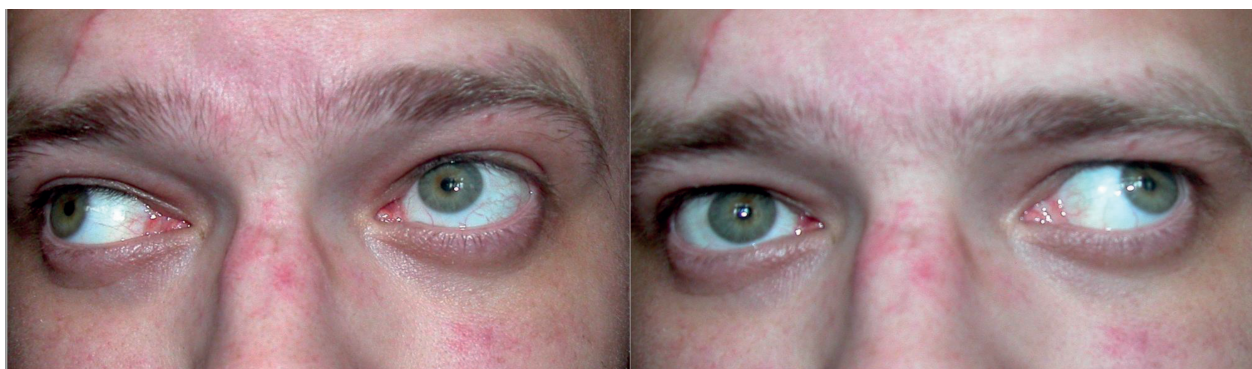


Obr. 1 Dvacetiletá pacientka s iniciální formou strabismus sursoabduktorius – A,B: předoperační postavení a dextroverze bulbů a C,D: pooperační postavení a dextroverze bulbů

postíženého bulbu v abdukci i addukci. Do addukce bulbus nedotahoval dokonale, což se projevilo až v druhé fázi konvergentního souhybu, která byla nedostatečná. Naopak 1. fáze konvergentního souhybu byla vyznačena. Z ortoptického rozboru prostorových funkcí vyplynulo, že jednoduché binokulární vidění (JBV) bylo zachováno u I-SAB u necelé poloviny, zatímco u E-SAB bylo jen v 1/6. Výrazně byl u obou forem zastoupen útlum jednoho oka, z toho vyplývalo střídání vjemu, a to častěji u E-SAB v 1/3. Jen u této formy byla zastižena dvakrát vertikálně horizontální diplopie (např. pacient č. 2). Stereopse byla trvalá u více jak poloviny pacientů s I-SAB, ale jen v 1/10 u formy s excesem divergence, která byla navíc ojediněle nestabilní. V posledních cca třech letech jsme přistoupili i k vyšetření torzí na Maddoxově kříž. Po nezbytném vyrovnání horizontální úchyly hranoly u alternujících forem nebyl výsledek spolehlivě reprodukovatelný, u jednostranné formy byla ex-cyklotorze nestabilní. Příznivé výsledky diagnostiky torze byly ojedinělé nálezy na Hessově plátně. Verifikace operace jsme určovali pro obě formy SAB na stejném principu. U alternujícího typu byla horizontální úchylna větší než u jednostranné formy, proto jsme operovali vždy na obou očích. Pro I-SAB jsme volili samostatnou retropozici dolního šikmého svalu většinou s antepozicí nového úponu na

úroveň dolního přímého svalu. U E-SAB jsme tento postup doplnili o retropozici zevního přímého svalu o 6 mm. V operačním období se vyrovnala především vertikální úchylna, horizontální zbytková složka byla jen ojediněle řešena prizmatickou korekcí. Prostorové vidění se zlepšilo u obou forem v rozdílném rozsahu. Pacienti s původní I-SAB dosáhli JBV i stereopse prakticky ve 2/3. U E-SAB bylo zlepšení méně výrazné. Celkově bylo JBV přibližně detekováno ve 2/5 a trvalá stereopse u 1/3 nemocných po operačním řešení. Zajímavostí sestavy bylo odhalení I-SAB u dvou dvou-vaječných dvojčat ve věku 8 let. Pro dokreslení klinických jednotek jsme zařadili tři kazuistiky: u první a jedné z posledních pacientek sestavy, spolu s nemocným s akutní formou dokladovanou typickým nálezem na Hessově plátně.

Pacientka č. 1. Dvacetiletou dívku jsme operovali v dubnu 1999 pro exotropii, kterou provázela současná hypertropie v obou horizontálních pohledových směrech na levém oku. Nejvýraznější vertikálně horizontální disociace byla při neúplné addukci levého oka (obr. 1AB). Při pohledu do dálky v krycím testu -15 pdpt a shora 3 pdpt do blízka prakticky paralelní (-4 pdpt), v AKT nedochází k výrazné akcentaci úchyly, konvergentní souhyb – pouze v 2. fázi váhá OL. Ortoptický rozbor: vyšetření na stereoskopu, Bagolini, W.sv. do blízka prokázalo JBV, pouze do dálky na

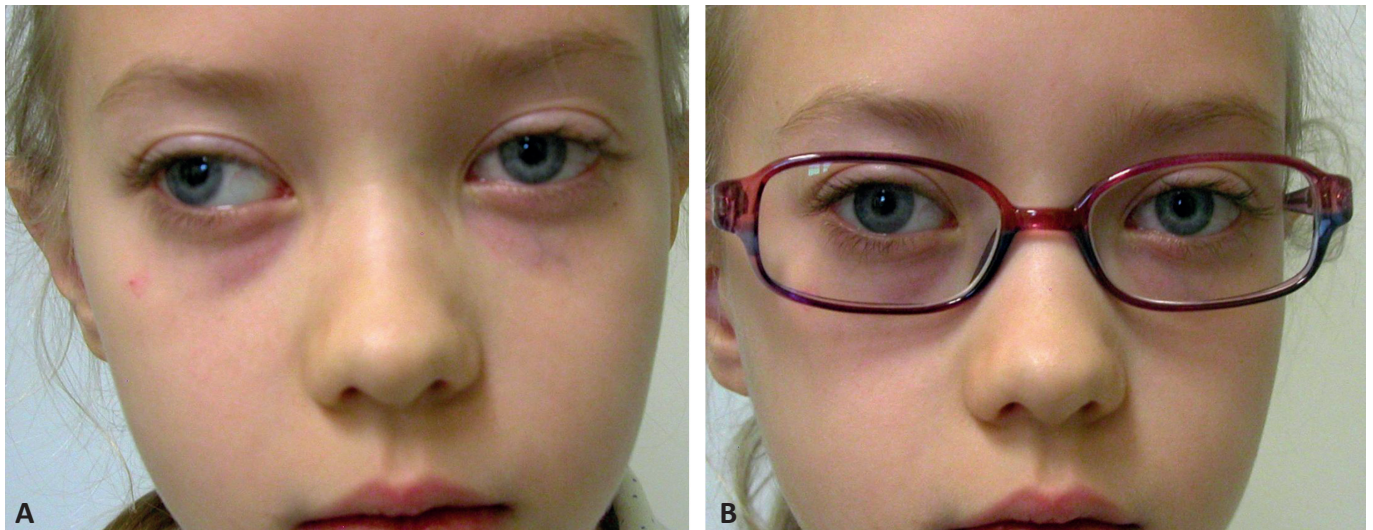

Obr. 2 Osmadvacetiletý pacient s excesem divergence u strabismu sursoabductorius: předoperační motilita bulbů ve verzích (nahore), Hessovo plátno vylučující inkomitantní stav (dole)

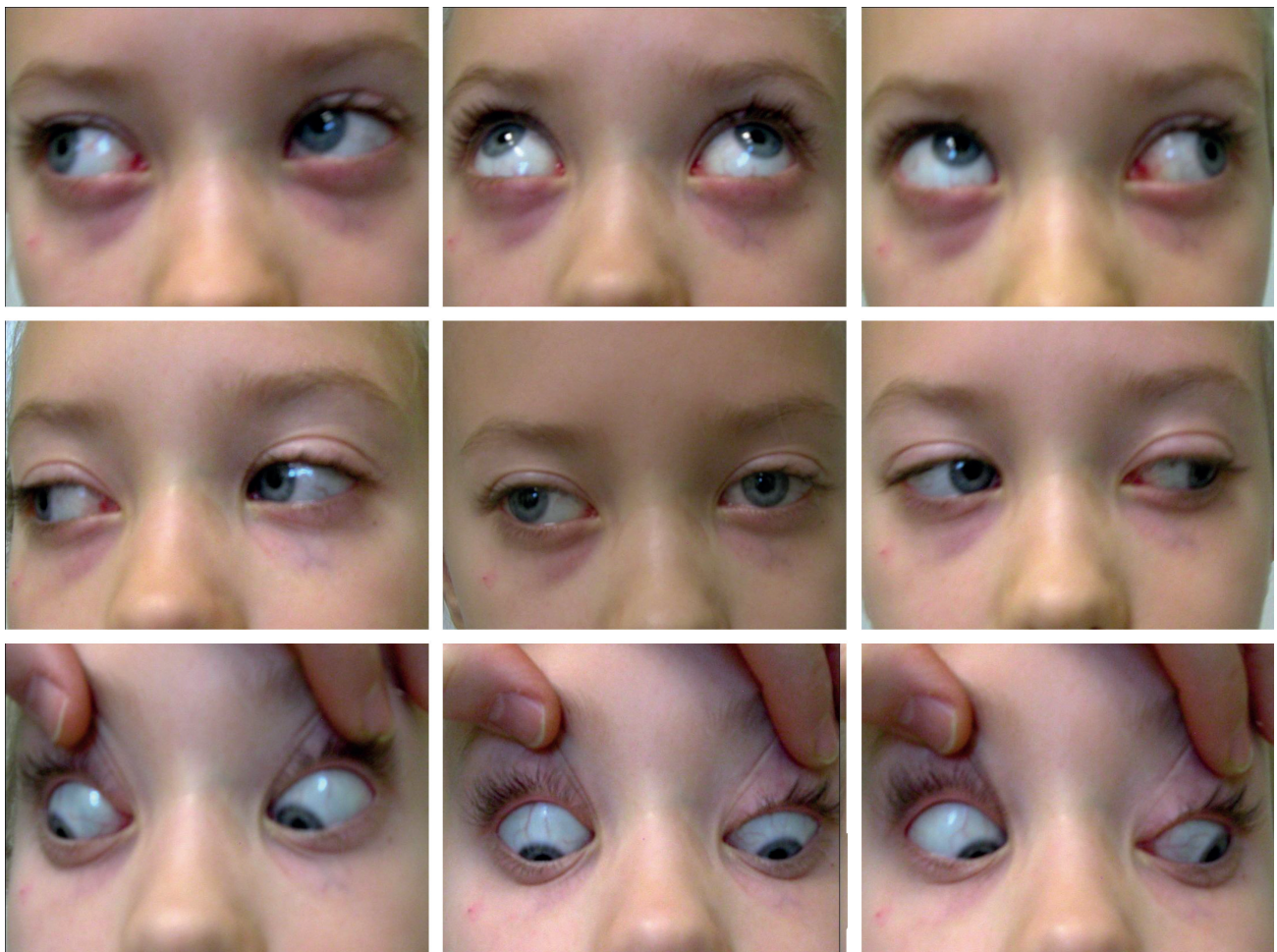
W.s.v. potlačila OL, troposkop: -5 st. a 1 st. hypertropie OL. VOP = VOL 1,0 nat. a J. č. 1. Rozhodli jsme se stav řešit jednostrannou retropozicí dolního šikmého svalu s antepozicí úponu na úroveň dolního přímého svalu vlevo. Po operaci se postavení i motilita levého oka úplně upravila (obr. 1CD). Při paralelním postavením vykazoval ortoptický rozbor: tro-

poskop 0 st., SPP, fúze I. II. st. přítomné, šíře fúze -4, +9 st a také W.s.v. do dálky JBV. Retrospektivně jsme diagnózu pozměnili na strabismus sursoabductorius vlevo – iniciální typ.

Pacient č. 2. Osmadvacetiletého pacienta jsme operovali v únoru 2011 pro vertikálně divergentní strabismus. V dětství byla diagnostikovaná amblyopie vlevo, která byla léčena



Obr. 3 Osmiletá pacientka s iniciální formou strabismus sursoabductorius – A: postavení bulbů před operací a B: postavení bulbů po operaci



Obr. 4 Osmiletá pacientka – rozbor motility ve všech pohledových směrech u strabismu sursoabductorius

okluzí pravého oka (podle současné refrakce byla asi vlevo výraznější hyperopie než vpravo). Od sedmnácti let se objevilo zhoršování postavení spíše vpravo s diplopií do dálky i do blízka, maximálně při pohledu nahoru a minimálně dolů. Při prvním vyšetření fixoval do dálky převážně OL, OP v exotropii -22 pdpt a 8 pdpt hypertropií. Při přehození fixace byla exotropie sekundární hypotropie vlevo stejné velikosti. Do blízka spíše dominovala výšková složka, neboť mikroexotropie se pohybovala mezi -4 až -6 pdpt. V motilitě byla patrná výšková disociace OP oproti OL jak v dextroverzi, tak v sinistroverzi, při addukci oba bulby nedotahovaly (obr. 2 nahoře). Střídavě nezapojoval bulby v 2. fázi konvergentního souhybu. Ortoptický rozbor: troposkop – obj. úhel -14 st. a 9 st. hypotropie OL, subj. úhel jen na chvíli obdobně, stereo: diplopie vertikálně horizontální, tomu odpovídala i cyklotorzie vlevo, rovněž na H.B. testu a i na Hessově štítu, v testu s červeným filtrem exoúchylna -20 až -25 pdpt, ale hypertropie až 14 pdpt. Charakteristika obrazců na Hessově štítu u obou očí byla obdobná, neboť byly stejné velikosti i tvaru, což nepotvrzovalo inkomitantní charakter. Ve směru vertikálně horizontální disociace byly orientovány proti sobě a divergentní směr obou vertikálních os obrazců svědčil pro exyklotorzi (obr. 2 dole). Vyšetření na Maddoxově kříži po vyrovnání horizontální úchylny hranoly představovalo jen na pravém oku nestabilní exyklotorzi 2 až 6 stupňů. VOP 1,0 a J.č. 1 s -1,0/30 a VOL 1,0 a J.č. 1 nat. Vzhledem ke střídavému charakteru prakticky jak výrazné exotropie, tak výrazné hypertropie vpravo jsme retropozici a antepozici dolního šikmého svalu vpravo doplnili ještě o retropozici zevního přímého svalu vlevo o 6 mm. Po operaci pro přetrvávající diplopii při pohledu do dálky (-8 pdpt a 6 pdpt hypotropie vpravo) jsme nasadili prizmatickou korekci -1,0/30 = 6 pdpt/0 st. vpravo a 4 pdpt/270 vlevo. S touto korekcí v lednu 2014 již pacient neudával diplopii, v krycím testu byl jen patrný nastavný pohyb z divergence a hypotropie na OP. Ortoptický rozbor: stereo spojoval, ale stereopse (Randot) chyběla, na Hessově štítě bylo diagnostikováno praktické vyrovnání obrazců. Do skupiny pacientů E-SAB jsme jej přiřadili na základě vývoje vertikálně horizontální disociace s nedokonalou addukcí a exyklotorzi.

Pacientka č. 3. Osmiletou pacientku jsme operovali v únoru 2014 pro I-SAB vpravo. Obličej natáčela v náznak doleva, v primárním postavení do dálky -10 pdpt a nestabilně pohyb shora 10 pdpt (obr. 3A), do blízka minimální úchylna -2 pdpt a shora 4 pdpt, ale v alternaci až 10 pdpt, přičemž akcentace do blízka minimální, konvergentní souhyb v první fázi byl vyznačen, ale v konečné uvolnila OL. V motilitě byla patrná vertikální disociace v sinistroverzi i dextroverzi i při pohledech nahoru, kde byl patrný V-syndrom, při pohledu dolů i současně do stran bez výškové disociace (obr. 4). Ortoptický rozbor: stereo spojovala, Randot +, Lange částečně, troposkop: subj. úhel spojila při -4 st. a 5 st. hyper, později se obraz rozjížděl na 10 st. hyper., obj. úhel. -6 st a 10 st. hypertropie vše vpravo. Vyšetření na Maddoxově kříži a Hessově plátně jsme neindikovali z důvodu nekvalitní spolupráce podmíněné věkem 7 let, a tím obtížnou reprodukovatelnost výsledků. VOP 0,7 s -5,5 = -0,5/85 a J.č.3, VOL 1,0 s -5,0 = -1,0/170 a J. č. 1.

Rozhodli jsme se stav řešit jednostrannou retropozicí dolního šikmého svalu s antepozicí úponu na úroveň dolního přímého svalu vpravo. Při kontrole za tři měsíce bylo postavení bulbů do blízka paralelní (obr. 3B), do dálky v krycím testu pouze malá exoúchylna -4 pdpt bez výškové složky, motilita volná, stereofunkce byly absolutně v normě.

DISKUSE

Strabismus sursoadductorius concomitans může mít charakter intermitentní nebo trvalý, patří mezi nedisociované vertikální deviace. Její primární forma se přičítá k lokálním anatomickým poměrům v očnici. Forma sekundární je dozvukem inkomitantní tropie, která se časem dynamizovala, ale vertikální disociace zůstala. Alternující sursumdukce není klasickou vertikální heterotropií. Při zakrytí oka se toto stáčí vzhůru a po odkrytí se vrací spontánně zpět, ale neprojevuje se zde sekundární úchylna opačným směrem, tj. dolů. Tato disociovaná vertikální divergence, označovaná také jako DVD, bývá součástí kongenitálních esotropií (Langův syndrom). Etiologie je dosud nejasná, soudí se na poruchu inervace. Podle Duke-Eldera je projevem nevyvážené inervační aktivity koordinačních oblastí, které řídí vertikální pohyby očí [9], tedy o supranukleární poruchu nikoliv o periferní postižení. Důležitou jednotku při posuzování vertikálně horizontální disociace a motility představuje IOOA, která je popisována u 2/3 infantilních esotropií [3]. Zásadní poznatky o DVD přinesla Helvestonova elektrookulografická studie [16]. Vzestupný pohyb je pomalý v rozsahu 2 až 40 stupňů za sekundu (st./s.) v porovnání se sakadickými vyrovnávacími pohyby v rozmezí 200 až 400 st./s. Při zakrytí oka se sestupný pohyb zrychlí na 10 až 20 st./s. Všechny tyto pohyby jsou vykonávány bez rozpoznatelného funkčního zisku. Při DVD okludované oko v sursumdukci po několika sekundách dosáhne maxima o 15 st. i více, ale později sursudukce klesá a je identická v porovnání, v rychlosti a amplitudě s fixujícím okem. Pokles hyperdeviace okludovaného oka je závislý na době okluze. Amplituda vzestupného pohybu při DVD je prakticky stejná v primární pozici, jako při abdukci či addukci, ale není vyloučena možnost navýšení jedné ze složek pohybu. Směr pohybu je podstatnější než jeho rychlost či amplituda, což je typický rys pro DVD [16]. Vyplývá z toho konkomitující nikoliv paralytický vztah u DVD. Okluze jednoho oka spouští dva typy deviací: Jednak je to heteroforie – okludované oko se stáčí směrem horizontálním, vertikálním či do torzní pozice. Fúze udrží paralelní postavení v rámci binokulární fixace. Na druhém místě jsou to disociované deviace, které se dělí na horizontální, vertikální či torzní. Ty lze odhalit již u kojeneckého strabismu. Deviace u fixujícího oka je vždy menší než deviace okludovaného oka. Disociované extorze jsou vždy spojeny s oboustrannou elevací v primární pozici. Disociované deviace jsou spojeny u kojeneckého strabismu s dalšími fenomény jako je horizontální či rotační nystagmus, asymetrický optokinetický nystagmus. Fixace je přednostně v addukci s incyklotorzi [29]. U pacientů s časně vzniklým defektem binokulárních funkcí, okluze jednoho oka a koncentrace na druhé fixující oko, vyvolá nevyváže-

ný impuls pro vestibulární systém. Výsledkem je latentní nystagmus s cyklovertikální komponentou. Tento mechanismus, který se nazývá DVD, vyvolá neodvratnou elevaci a extorsi párového oka. Cykloverze s vergencí napomáhá k bloku nystagmu ve prospěch zlepšení zrakové ostrosti fixujícího oka [14]. Významný vliv zde mají funkce obou šikmých svalů, převládá dolní šikmý sval pro mohutnější svalovou strukturu nad horním šikmým svalem [9]. Suprese jednoho oka podmíní jeho elevaci a extorzi oka (dolní šikmý sval) a na párovém fixujícím oku sekundárně depresi a intorzi (horní šikmý sval) [5]. Korelaci lze najít u A- a V-syndromu, zvýšená aktivita horního šikmého svalu je spojena s A-syndromem, zatímco zvýšená aktivita dolního šikmého svalu je spojena s V-syndromem [8], což je podpůrný argument pro přítomnost V-syndromu spojeného s IOOA [3]. Na základě Heringova zákona se tonizují elevátory fixujícího oka, což ještě zvýrazní DVD na podřízeném oku [12], významnější roli mají horní přímé svaly, zatímco šikmé svaly jsou zásadnější pro torzní pohyby. Časná chirurgie infantilní esotropie napomáhá k upevnění binokularity a jako prevence tupozrakosti, zároveň redukuje incidenci a vývoj DVD u toho typu strabismu. Pokud je operace provedena v pozdějším věku, možnost vývoje DVD vzrůstá [2]. Pro DVD je tedy charakteristická elevace i v abdukci s excyklotorzi, kterou lze vyprovokovat okluzí a na kontralaterálním oku korespondující hypotropii [3]. Pro intermitentní exotropii provázené DVD je charakteristický časný počátek strabismu se špatnou stereopsí, což by mohlo naznačovat její vliv na vývoj DVD u těchto pacientů [22]. Eventuální synergie IOOA a DVD při vzniku sursoaddukce je vysvětlitelná obdobnou příčinou obou klinických jednotek. Dekorelace monokulárních signálů při heterotropii je považována za příčinu dysbalance tonické inervace. Ta v případě vertikálních očních pohybů způsobuje patologickou tzv. senzorkou torzi. Z toho důvodu je pro disociovanou hypertropii při DVD typická dynamická torze. Obvykle se jedná o extorzi podmíněnou funkcí dolního šikmého svalu, obdobně jako u IOOA [15]. Je nutno mít na paměti, že diferenciaci DVD a IOOA je někdy obtížná [3]. Všeobecně lze konstatovat, že etiologie vzniku vertikálních deviací včetně DVD není uzavřena a je zatím v hypotetických úvahách předních strabologů, o čemž svědčí výše uvedené poznatky a citace.

Alterující exotropie s větší horizontální úchytkou může také mít zaznamenánu vertikální úchytku ve smyslu elevace v abdukci, stav byl označován jako strabismus sursoabduktorius [9] bez uvedení původní literární citace. Tuto myšlenku jsme svojí studií potvrdili a navíc rozvedli o dvě vývojové fáze, kdy počáteční I-SAB později přechází ve formu E-SAB s excesem divergence. Mezi oběma typy byl doložen vývoj na základě statistické významnosti v nárůstu věku operovaných a v progresi velikostí divergence. Rozdíl úchytky do dálky a do blízka byl větší než 15 pdpt u pozdějšího typu SAB, což potvrdil náleze pravého excesu divergence [9]. Z počátku jsme o těchto vývojových stupních neuvažovali, mysleli jsme si, že jen exotropii provázela hypertropie ve smyslu DVD. Rovněž u IOOA totiž může být intermitentní exotropie [3]. Teprve zpětně jsme názvosloví cca před třemi roky změnili [18] pro vážnoucí addukci a nedostatečný konvergentní souhyb, které u IOOA nejsou popisované. I-SAB se velice IOOA s intermitentní

exotropií podobá. Možnost spojitosti horizontální úchytky s hypertropií, ať už se jedná o esotropii či exotropii, uvádí poslední učebnice pedooftalmologie v našem regionu [13]. Stejnou otázkou se zabývá moderní americká monografie [35], ale žádná z obou monografií SAB neuvádí. Obě uvažují jen o kombinaci horizontální úchytky (divergence) s DVD [13, 35]. U SAB je stav elevace v abdukci trvalý bez disociace, který v sobě kombinuje divergenci a hyperopii, tedy současný projev vertikální a horizontální deviace. Je to tedy paralela se sursoaddukturním strabismem, ale oba strabismy se zásadně liší ve směru horizontální složky. U obou se projevuje působení dolního šikmého svalu. U sursoaddukturního strabismu převažuje o mohutnější silovém základu dolního šikmého oproti hornímu šikmému svalu [9], významný vliv má u IOOA [3]. Absolutně výrazná elevační vlastnost tohoto svalu u SAB plně neuplatňuje, neboť je zde nedokonalá addukce pro jeho doprovodnou abdukční vlastnost.

Výsledný obrazec Hessova plátna při vyšetření sursoaddukturního strabismu na obou očích, vykazuje-li stejnou velikost i vnitřní rozčlenění, je vyloučena svalová obrna či diplopie. Jsou-li obrazce bez změny velikosti a tvaru pouze posunuty svědčí to pro souhybné, konkomitující šilhání, přičemž posuny určují daný typ šilhání v horizontálních i vertikálních osách. Pootočení obrazců svědčí pro cyklotropii či forii, a to při divergenci svislých os pro zevní rotaci a při jejich konvergenci pro vnitřní rotaci [25]. Obdobný náleze jsme zaznamenali u SAB. Velikost obrazců se sice jen mírně lišila, ale větší druhotný čtverec při sekundární úchytky mohl být podmíněn diplopií. Nebyl potvrzen klasický inkomitantní vztah, ale náleze se blížil konkomitanci. Rovněž zde byl prokázán torzní mechanismus v klinickém obraze SAB, neboť vertikální osy na obou očích byly v divergenci, jednalo se o excyklotorzi. Vyšetření cyklodeviace pomocí Madoxova kříže, které slouží k posouzení poruchy svalové rovnováhy na dálku [9], nepřineslo reprezentativní výsledky, důvodem bude výrazná hyperfunkce dolního šikmého svalu. Torzní pohyb je totiž omezen i u IOOA [3, 33].

V porovnání s předchozí desetiletou studií [20] jsme potvrdili, že i pro konsektivní exotropii je vhodné doplnit operační výkon na horizontálních svalech o oslabení dolního šikmého svalu retropozicí, neboť posiluje konvergentní souhyb [21]. Při zkoumání vztahu stereofunkcí a retinální korespondence před a po operačním výkonu u intermitentní exotropie u čtyř set nemocných se u většiny obnovily či upevnily binokulární funkce, které byly již při rovnovážném postavení před operací. Normální retinální korespondence byla před operací u necelé poloviny pacientů, zatímco po operaci se obnovila u další čtvrtiny. Právě u pacientů s abnormální retinální korespondencí, kde byla přítomna vertikální deviace, byl vysloven předpoklad, že se mohla vyvinout před upevněním binokulárních funkcí [30]. Intermitentní exotropie (35–53 pdpt) s asociovanou hypertropií (2–14 pdpt) mohou imitovat parézu horního šikmého svalu. U skupiny 93 pacientů byla prokázána foveolární extorze s dysfunkcí šikmých svalů a pozitivním Bielschowským testem. Stav byl úspěšně řešen pouze výkonem na horizontálních svalech [7]. V naší sestavě jsme samotnou intermitentní exotropii nikdy neoperovali. Chirurgicky jsme řešili až další stupeň vývoje divergence, a to

klinický obraz excesu divergence, u kterého jsme pozorovali ve výše uvedených případech (tab. 3) výškovou složku.

Již v 80. letech minulého století se uvažovalo o vhodnosti chirurgického řešení DVD pomocí resekcce dolního šikmého svalu, přičemž se podařilo jen zřídka absolutně vyřešit tuto deviaci, ale často výkon měl kosmetický efekt [30]. U této metodiky hrozí jizvení s následně mechanicky vyvolanou hypotropií – adhezenční syndrom, popsaný Parksem [9]. Většího uplatnění si našla klasická samostatná retropozice dolního šikmého svalu podle Parkse [26], kdy se nový úpon svalu fixuje svojí limbální porcí 3 mm pod úponem dolního přímého svalu a 2 mm zevně. Takzvaná přední antepozice dolního šikmého svalu, či další modifikace postupu zařazené i do názvu výkonu zatím prokazují jako efektivní způsob řešení DVD již dvacet let [6, 23]. Tato operace si našla uplatnění i v našem regionu [11, 33]. Operační postup je znám již přes padesát let. Jedná se o měřenou retropozici dolního šikmého svalu v rozmezí 8 až 14 mm, kdy se přesouvá, nebo-li anteponuje, nový úpon tohoto svalu na úroveň dolního přímého svalu [9]. Princip v sobě kombinuje vlastní oslabení hyperfunkčního svalu se změnou jeho funkce, kdy se z abduktora stává adduktor [10] změnou polohy úponu před ekvátor bulbu. Autorem je americký oftalmolog profesor Walter H. Fink (1895–1969), který se významně podílel na rozvoji strabologie díky svým mimořádným znalostem anatomie orbity. Profesor Fink napsal 56 článků a dvě učebnice (1951 a 1962) na toto téma [34], což bylo pro danou dobu neobvyklé. Byl předchůdcem daleko známějších odborníků v otázkách strabismu, jako jsou profesori E. M. Helveston, M. M. Parks a G. von Noorden. Posun dolního šikmého svalu může způsobit antielevační syndrom, tzn. hyperfunkci i druhostranného dolního šikmého svalu. Stav vyžaduje doplňující výkon i na tomto svalu [12]. Zmírnění antielevačního syndromu lze docílit výraznější lateralizací fixace o 4 až 5 mm od úponu dolního přímého svalu při zachování stejné výškové úrovně, ale s vědomím, že efekt korekce DVD bude nižší [28]. Tento stav jsme zaznamenali u dvou pacientů s jednostrannou formou SAB. Přesto jsme operační techniku neměnili. K operativě DVD patří i Faden-operace doporučená Cüppersem pro alternující hyperforii (dřívější název pro DVD) od roku 1974. Jedná se o fixace svalu retroekvatoriální stehy, čímž se vytvoří druhý úpon a umělá paréza, která nemění primární postavení oka [9]. Ve výše uvedených monografiích ji slovenský autor u DVD doporučuje (retroekvatoriální myopexie) [13], ale američtí autoři ji pro DVD neuvádí a ani nastavitelné stehy nepatří mezi jejich indikace [36]. Hledala se další řešení. Mírné formy vertikálně horizontálních deviací lze upravit pomocí prizmatické korekce doplněné sférickou hodnotou, oslabující či posilující akomodačně konvergentní mechanismus [19, 27]. Vertikálně horizontální deviace, ať už se jednalo o esotropii či exotropii, se také řešily transpozici operacemi pomocí posunu úponů využívající abdukční či addukční vlastnost vertikálních svalů [17]. U DVD provázené A-formou strabismu malého rozsahu se uplatnila retropozice horního přímého svalu, ale u většího stupně A-syndromu musel být výkon doplněn o oslabení šikmých svalů (tenektomie horního šikmého svalu a eventuálně i retropozice dolního šikmého svalu) [32]. U pacientů

s DVD, kterou provázela jednostranná amblyopie, nebyla současně řešená horizontální složka deviace. Alternativním postupem bylo nařazení dolního přímého svalu plikací. Rozsah horizontální deviace byla u exotropie oslabena, ale u esotropie naopak navýšena [1]. V našem souboru antepozice spojená s retropozicí dolního šikmého svalu na úroveň úponu dolního přímého svalu výrazně současně přítomnou exotropií oslabila. Posílení konvergence jsme potvrdili již dříve i prosté retropozice dolního šikmého svalu, na rozdíl od jeho parciální myotomie elektrokauterem, který horizontální postavení operovaného bulbu neoblivňuje [21]. Pokud je dolní šikmý sval transponován na úroveň ekvátoru, potom se podaří řešit úspěšně DVD a zároveň neovlivňuje horizontální úchylku u kojenecké esotropie či exotropie [31]. Pro oslabení zevního přímého svalu u E-SAB jsme volili jeho retropozici pouze z důvodu omezení jizvení při současném operačním výkonu na dolním šikmém svalu. Úprava binokulárních funkcí po oslabujících výkonech na dolních šikmých svalech eventuálně i zevních přímých svalech byla ovlivněna především věkem pacientů v době operací, úpravu jsme zaznamenali v předškolním věku a maximálně do 8 let, což odpovídá znalostem o vývoji JBV i stereopse [9]. Počet operací SAB provedených u 79 pacientů se nejvíce blížil počtu chirurgického řešení tortikolis pro nystagmus u 86 nemocných ve stejném osmnáctiletém období.

ZÁVĚR

Ze srovnání tří klinických jednotek, a to DVD, IOOA a SAB, vyplývají určité rozdíly:

- Současná elevace v addukci a abdukci je u DVD a SAB, zatímco u IOOA je elevace jen v addukci.
- DVD je převážně konkomitantního charakteru, přestože se jedná o supranukleární poruchu, SAB nemá inkomitantní podstatu a je obdobou sursoadduktorního strabismu, IOOA je nedisociovaná vertikální deviace, ale s výraznými prvky inkomitance.
- Asociace s V-syndromem je u IOOA a SAB a není u DVD, kde může být A-syndrom.
- Torze je přítomná u DVD i SAB, ale není přítomná u IOOA.
- SAB charakterizuje vždy vážnou addukce, zatímco u DVD je většinou volná, a u IOOA bývá vždy volná.
- Konvergentní souhyb je narušen u SAB, u DVD záleží na typu horizontální úchylky a dobrý je u IOOA.
- Korespondující hypotropie není v abdukci u DVD, je přítomná u IOOA a u SAB se může objevit.

Teoretickým podkladem SAB by mohl být postupný čtyřstupňový vývoj exotropií se spoluúčastí hyperfunkce dolního šikmého svalu. Předpokládaná dekompenzovaná exoforie přechází do intermitentní formy exotropie, kterou pravděpodobně podpořila doprovodná abdukční vlastnosti dolního šikmého svalu, protože byl současně hyperfunkční. V dalším průběhu akcentovala horizontální úchylka do formy excesu divergence, ale hyperfunkční vlastnost dolního šikmého svalu zůstává bez změny. Pro vzájemnou spoluúčast obou vertikálně horizontálních složek sursoabdukce hovoří úspěšné operační

ní řešení, zahrnující především retropozici dolního šikmého svalu s jeho současnou antepozicí na úroveň dolního přímého svalu. Pooperační pozice úponu dolního šikmého svalu oslabila jeho elevační funkci a zároveň funkci abduktora převedla na pozici adduktora, čímž zmenšila divergentní složku patologického postavení oka. Současně s tím byl vyloučen

případný vliv horního přímého svalu, který platí pro DVD, jako výrazného elevátora, ale se slabou intorzní složkou. Tato sursoabdukce v sobě zahrnuje jen některé jednotlivé znaky disociované vertikální deviace (DVD) a addukční aktivitu hyperfunkčního dolního přímého svalu (IOOA), čímž představuje samostatnou klinickou jednotku.

LITERATURA

1. **Arroyo-Yllanes, M.E., Perez-Eslava, E.M., et al.:** Modification of Horizontal Position with Unilateral Tucking of Inferior Rectus Muscle in the Surgical Treatment of Dissociated Vertical Deviation. *Cir Cir*, 77; 2009: 167–171.
2. **Arsan, U., Attila, H., Erkam, N.:** Dissociated Vertical Deviation and Its Relationship with Time and Type of Surgery in Infantile Esotropia. *Br J Ophthalmol*, 94; 2010: 740–742.
3. **Autrata, R., Unčová, E. et al.:** Vertical Deviation in Children. *Folia Strab Neuroftalmol*, 5; 2002, Suppl. I.: 39–44.
4. **Biglan, A.W., Davis, J.S.:** Infantile Esotropia. *J Ped Ophthalmol Strab*, 22; 1996: 784–798.
5. **Brodsky, M.C.:** Dissociated Vertical Divergence. *Arch Ophthalmol*, 117; 1999: 1216–1222.
6. **Burke, J.P., Scott, W.E., Kutshke, P.J.:** Anterior Transposition of the Inferior Oblique Muscle for Dissociated Vertical Deviation. *Ophthalmology*, 100; 1994: 245–250.
7. **Cho, Y.A., Kim, S.H.:** Surgical Outcome of Intermittent Exotropia Associated with Concomitant Hypertropia Including Simulated Superior Oblique Palsy after Horizontal Muscle Surgery Only. *Eye*, 21; 2007: 1489–1492.
8. **Deng, H., Irsch, K, Gutmark, R. et al.:** Fusion Can Mask the Relationship Between Fundus Torsion Oblique Muscle Overaction/Underaction, and A- and V-pattern Strabismus. *JAAPOS*, 17; 2013: 177–183.
9. **Divišová, G. a kol.:** Strabismus. 2. vyd., Avicenum, Praha, 1990, (Strabismus sursoabduktorius, s.119) ISNB 80-039-90, 306 s.
10. **Fink, W.H.:** Surgery of the Vertical Muscles of Eye. C.C. Thomas, Springfield, 1962.
11. **Fišerová, O., Kostolná, B.:** Transpozičné operácie v liečbe strabizmu. *Folia Strabologica Neuroftalmol*, 5, 2002, Suppl.I.: 85–91.
12. **Fišerová, O.:** Disociovaná vertikálna divergentia. *Folia Strabologica Neuroftalmol*, 6, 2003, Suppl. I.: 45–47.
13. **Gerinec, A.:** Detská oftalmológia, IX. Strabismus. Osveta, Martin, 2005, ISNB 80-8063-1816, s. 157–198.
14. **Guyton, D.L.:** Dissociated Vertical Deviation: Etiology, Mechanism, and Associated Phenomena. Costenbader Lecture. *J AAPOS*, 4; 2000: 131–144.
15. **Guyton, D.L., Weingarten, P.E.:** Sensory Torsion As the Cause of Primary Oblique Muscle Overaction/Underaction and A and V Pattern Strabismus. *Binocul Vis Eye Muscle Surg*, 9; 1994: 2009–2036.
16. **Helveston, E.M.:** Dissociated Vertical Deviation—a Clinical and Laboratory Study. *Trans Am Ophthalmol Soc*, 78; 1980: 734–779.
17. **Hiat, R.L.:** Transposition Procedures in Strabismus. *Ann Ophthalmol*, 18; 1986: 332 - 336.
19. **Krásný, J.:** Strabismus sursoabduktorius. *Folia Strabologica Neuroftalmol*, 15, 2014, Suppl.I.: 48–50.
19. **Krásný, J., Brunnerová, R.:** Strabismus – konzervatívni postupy a chirurgické metodiky. In Rozsival, P.: *Trendy soudobé oftalmologie, Sv.6.*, Galen, Praha, 2010, s. 56–98.
20. **Krásný, J., Brunnerová, R., Syslová, J. et al.:** Desetiletý rozbor operací poruch motility na Oční klinice FNKV v Praze. *Čes a Slov Oftal*, 63, 2007: 249–261.
21. **Krásný, J., Kubištová, V.:** Trojitá parciální myotomie dolního šikmého svalu. *Čs Oftal*, 48, 1992: 186–190.
22. **Lim, H.T., Smith, D.R. et al.:** Dissociated Vertical Deviation in Patients with Intermittent Exotropia. *J AAPOS*, 12, 2008: 390–395.
23. **Nabie, R., Avari, F., et al.:** Evaluation of the Effectiveness of Anterior Transposition of the Inferior Oblique Muscle in Dissociated Vertical Deviation with or without Inferior Oblique Overaction. *J Pediatr Ophthalmol Strab*, 44; 2007: 158–162.
24. **Noel, L.P., Parks, M.M.:** Dissociated Vertical Deviation: Associated Findings and Result of Surgical Treatment. *Can J Ophthalmol*, 17, 1982: 10–12.
25. **Otradovec, J.:** Klinická neurooftalmologie. Grada, Praha, 2003, ISBN 80-247-0280-0, s. 260
26. **Parks, M.M.:** Ocular Motility and Strabismus. Harper and Row, Hagerstow, 1975, 173 pp.
27. **Parks, M.M.:** Concomitant Vertical Deviations. In *Duane's Ophthalmology CD-ROM*, Lippincott-Raven Publ., New York, 2006, Clinical Vol. I., Chapter 15.
28. **Snir, M, Axer-Siegel, R., et al.:** Combined Resection and Anterior Transposition of the Inferior Oblique Muscle for Asymmetric Dissociated Vertical Deviation. *Ophthalmology*, 106, 1999: 2372–2376.
29. **Spielman, A.:** Vertical and Tortical Deviations in Early Strabismus. *Bull Soc Ophthalmol*, 90, 1990: 381–384.
30. **Usui, C., Kubota, N., Maruo, T.:** Binocular Function of Intermittent Exotropia before and after Surgery. *Jpn J Ophthalmol*, 45, 2001: 117–120.
31. **Yoo, E.J., Kim, S.H.:** Modified Inferior Oblique Transposition Considering the Equator for Primary Inferior Oblique Overaction (IOOA) Associated with Dissociated Vertical Deviation (DVD). *Strabismus*, 22; 2014: 13–17.
32. **Velez, F.G., Ela-Dalman, N., Velez, G.:** Surgical Management of Dissociated Vertical Deviation Associated with A-Pattern Strabismus. *J AAPOS*, 13; 2009: 31–35.
33. **Vodičková, K., Autrata, R., Řehůřek, J.:** Dlouhodobé výsledky anteriorizace a myectomie dolního šikmého svalu u vertikálních deviací. *Čes a Slov Oftal*, 64; 2008: 157–160.
34. **Wendland, J.P.:** Walter H. Fink. *Trans. Am.Ophthalmol. Soc*, 68; 1970: 10–11.
35. **Wright, K.W.:** Complex Strabismus: Restriction, Paresis, Dissociated Strabismus, and Torticollis. In *Wright, K.W. & Spiegel, P.H.: Pediatric Ophthalmology and Strabismus (2nd ed.)*, 2003, Springer, New York, ISBN 0-387-95478-3, p. 250–277.
36. **Wright, K.W., Hong, P.:** Strabismus Surgery. In *Wright, K.W. & Spiegel, P.H.: Pediatric Ophthalmology and Strabismus (2nd ed.)*, 2003, Springer, New York, ISBN 0-387-95478-3, p. 278–291.