

MOŽNOSTI CHIRURGICKÉ LÉČBY DIPLOPIE U PACIENTŮ S ENDOKRINNÍ ORBITOPATIÍ

SOUHRN

Cíl práce: Zhodnotit výsledky chirurgické léčby diplopie u pacientů s endokrinní orbitopatií. Materiál a Metodika: Retrospektivní hodnocení výsledků u 76 pacientů operovaných pro diplopii při endokrinní orbitopatii na Očním oddělení nemocnice Kolín v letech 2008–2013. U všech pacientů v souboru byla provedena retropozice dolního přímého svalu a u 11 pacientů byla doplněna retropozice vnitřního přímého svalu. Pět pacientů bylo ze statistického zpracování vyřazeno, protože k odstranění diplopie v přímém pohledovém směru bylo u nich nutno doplnit další chirurgické výkony na okohybných svalech. Pacienti absolvovali kompletní ortoptické vyšetření a vyšetření na Hessově plátně předoperačně a měsíc po operaci. Pro hodnocení, které probíhalo půl roku po chirurgickém výkonu, jsme zvolili velikost úchylny na hůře pohyblivém oku. Dalším kritériem bylo subjektivní vnímání diplopie pacientem. Výsledky: Zcela bez diplopie v přímém pohledovém směru bylo 72 pacientů. U čtyř pacientů bylo nutno dokorigovat zbytkovou vertikální diplopii prizmatickou korekcí ve výši 3 pdtp před každé oko. U 36 pacientů do půl roku nastoupilo, dle ortoptického rozboru, funkční binokulární vidění. Kompenzační postavení hlavy vymizelo u všech našich pacientů. Závěr: Léčba endokrinní orbitopatie musí být komplexní. Při dodržení podmínky správné indikace v logickém časovém sledu je možno chirurgicky odstranit diplopii u většiny pacientů. **Klíčová slova:** endokrinní orbitopatie, diplopie, operace strabismu

SUMMARY

SURGICAL TREATMENT OF DIPLOPIA IN PATIENTS WITH ENDOCRINE ORBITOPATHY

Purpose: To evaluate the results of surgical treatment of diplopia in patients with endocrine orbitopathy.

Materials and Methods: Retrospective evaluation of the results of patients with diplopia associated with endocrine orbitopathy operation at the Department of Ophthalmology in Kolin Hospital during the period 2008–2013. All the patients included in the study group were exposed to retroposition of inferior rectus and moreover, 11 of them underwent retroposition of medial rectus. Five patients were not taken into consideration at all during the statistical analysis because of other surgical operations of extraocular muscles, which were indispensable for proper removal of diplopia in primary gaze position.

All the patients underwent overall eye and orthoptic examination as well as objectification of the eye movement disorder and diplopia by Hess test preoperatively and 1 month after surgery. Deviation of the eye with worse mobility was chosen for assessment. Subjective perception of the diplopia became another criterion.

Results: There were 72 patients without diplopia in primary gaze position. In 4 patients correction with prismatic glasses (3 pdpt) was necessary for residual vertical deviation. Thirty six patients reached functional binocular vision half a year after surgery proved by orthoptic assessment. Compensatory head position disappeared in all patients in this group.

Conclusion: The treatment of endocrine orbitopathy should be complex. Proper indication and timing of the surgery is mandatory for the successful results.

Key words: endocrine orbitopathy, diplopia, surgery of strabismus

Čes. a slov. Oftal., 71, 2015, No. 5, p. 248–252

ÚVOD

Endokrinní orbitopatie je závažné autoimunní onemocnění se zkříženou imunitní reakcí proti orbitálním tkáním a thyreocyty. Byly prokázány protilátky, které se vážou ke stejným epitopům v orbitálních tkáních a na thyreocyty. [1, 10]. Další průkaz souvislosti onemocnění očnice a štítné žlázy přineslo ultrasonografické vyšetření okohybných svalů, kde u pacien-

tů s Graves-Basedowovou thyreopatií bez klinických známek orbitopatie, byly nalezeny změny v okohybných svalech.

Na laboratorní úrovni byla detekována bílkovina s vysokou incidencí u pacientů s endokrinní orbitopatií i s thyreopatií typu Graves-Basedow. Tento protein je společný thyroglobulinu i okohybným svalům a je tak dalším průkazem spojitosti mezi štítnou žlázou a těmito svaly. V postižených orbitálních tkáních, ale i v podkoží pretibiálně a v oblasti glabely,

Pražáková L., Rezek P.

Oční oddělení Oblastní nemocnice Kolín, a.s., primář MUDr. Pavel Rezek, CSc.

Autoři práce prohlašují, že vznik i téma odborného sdělení a jeho zveřejnění není ve střetu zájmu a není podpořeno žádnou farmaceutickou firmou.

Do redakce doručeno dne 5. 1. 2015

Do tisku přijato dne 25. 9. 2015

MUDr. Lenka Pražáková
oční oddělení Oblastní nemocnice Kolín, a.s.
Žižkova 146
280 00 Kolín
e-mail: lenkaprazakova@seznam.cz

dochází ke zvýšené akumulaci glykosaminoglykanů a zvětšení objemu postižené tkáně a otokům [14, 16]. U pacientů s Graves-Basedowovou thyreopatií a orbitopatií je i signifikantně zvýšené množství protilátek typu HLA-DR [3, 17, 18].

Velmi často pozorujeme první známky onemocnění jako okohybné poruchy, ale jak již bylo řečeno výše, minimální změny na okohybných svalech u Graves-Basedowské thyreotoxikózy můžeme sonograficky pozorovat v 80–92 % [4, 2, 15]. Nejčastěji klinicky postiženým svaalem je dolní přímý sval (60 % – 70 %), vnitřní přímý sval (25 %) a horní přímý sval (10 %), postižení zevního přímého svalu je vzácné [7, 12, 20].

Intenzita postižení je obvykle asymetrická a tak je asymetrická i porucha pohyblivosti očí, která vede k diplopii. Dlouhotrvající porucha hybnosti a diplopie se tak stává pro pacienty s endokrinní orbitopatií nejvýznamnějším invalidizujícím faktorem. Pacienti s tímto postižením eliminují diplopii kompenzačním držením hlavy. Nejčastěji, jak odpovídá nejobvykleji postiženému dolnímu přímému svalu, záklonem hlavy [8]. Při dlouhodobém kompenzačním držením hlavy pak vznikají kontraktury skupin krčního svalstva a cervikokraniální obtíže.

Porucha funkce okohybných svalů vzniká na základě jizvení svalové tkáně a porušení kontraktility myofibril při zachování plné inervace svalů [4, 20]. Strabismus při endokrinní orbitopatii se nechová jako typický paralytický strabismus, právě pro mnohočetné postižení svalů s omezenou funkcí při plně zachované inervaci. Na základě Sheringtonova a Heringova zákona je však sekundární úchylka větší než primární, to pak může vést k paradoxní fixaci více postiženým okem (s horší pohyblivostí) většinou z důvodu lepší zrakové ostrosti a lépe pohyblivé, méně postižené oko se v sekundární úchylce stáčí enormně [5, 6, 20].

Thyreopatie, obvykle Graves-Basedowská thyreotoxikóza, a akutní orbitální stav bývají obvykle vyřešeny v řádu měsíců, ale imunitní reakce, stav protilátek, především proti TSH receptoru (TRAK), a samotná zánětlivá reakce ve svalech přetrvávají i roky. Na základě dlouholetých zkušeností pak s řešením diplopie vyčkáváme i roky, než se zcela zklidní imunitní reakce (normalizace TRAK), ale hlavně sonografické vyšetření okohybných svalů vykáže plné zajištění. V opačném případě vzniká bouřlivá reakce, aktivace procesu a následně jizvení. Dochází ke vzniku srůstů a praktickému znemožnění reoperace [20]. To je hlavním důvodem dlouhodobé neschopnosti a případně následné invalidizace pacientů s endokrinní orbitopatií.

Pro vyšetření diplopie a stavu okohybných svalů provádíme standardní ortoptický rozbor s použitím běžných zařízení, jako jsou Worthova světla, Maddoxův test, synoptofor. Poruchy motility bulbů jsou obvykle tak velké, že jsou patrné na první pohled, pro detailnější rozbor používáme Hessovo či Lancasterovo plátno.

Konzervativní terapie diplopie u pacientů s endokrinní orbitopatií obvykle selhává vzhledem ke specifickému postižení okohybných svalů. Korekce refrakční vady nemá žádný vliv na postavení bulbů, naopak dobře vykorigovaná vada na nedominantním oku může vést k subjektivně horší toleranci diplopie [20]. Korekce prizmaty je v akutním stadiu prakticky nemožná, především pro značnou nestabilitu úchylky [11],

velikost úchylky a především pro kombinované postižení svalů a tím i kombinaci vertikální, horizontální a mnohdy i rotační úchylky. Prizmata lze využít až k případnému dokořigování malé zbytkové úchylky po operaci.

Z toho vyplývá, že jedinou efektivní metodou k trvalému odstranění či zmírnění diplopie u endokrinní orbitopatie je chirurgický výkon na okohybných svalech hůře pohyblivého oka. Cílem této práce je zhodnotit výsledky operační techniky, kterou používáme na našem pracovišti k řešení diplopie u pacientů s endokrinní orbitopatií.

METODIKA

Ve sledovacím období 2008–2013 jsme na našem očním oddělení operovali celkem 76 dospělých pacientů ve věku od 36 let do 64 let (52 žen v průměrném věku 48 let, 24 mužů v průměrném věku 51 let). Všichni pacienti byli po totální thyreoidektomii a měli ukončenou imunosupresi kortikosteroidy, někteří absolvovali radioterapii. U všech byla minimálně půl roku před operací zcela stabilní diplopie, postavení bulbů i motilita. Byla rovněž vyšetřena kvalita okohybných svalů sonograficky a potvrzeno úplné zklidnění aktivity ve všech okohybných svalech. Pacienti měli nejméně po dobu 3–6 měsíců před operací hladinu TRAK v normě. V žádném případě jsme neoperovali dříve než rok po odstranění štítné žlázy. Pacienti absolvovali kompletní ortoptické vyšetření a vyšetření na Hessově plátně předoperačně a měsíc po operaci. Pro hodnocení jsme zvolili velikost úchylky na hůře pohyblivém oku před operací a měsíc po operaci objektivizovanou na troposkopu a prizmaty. Dalším kritériem bylo subjektivní vnímání diplopie pacientem a její verifikace ortoptickým rozbohem. Vstupní úchylka byla považována za 100 % hodnoty a zlepšení bylo stanoveno jako snížení vstupní úchylky v procentech. Jako cílový výsledek jsme si stanovili odstranění diplopie v přímém pohledovém směru, bez nutnosti kompenzačního postavení hlavy. Výsledky operace jsme hodnotili po týdnu na první pooperační kontrole, po měsíci pomocí ortoptického vyšetření a vyšetřením s prizmaty a následně po půl roce. Subjektivní hledisko vnímané diplopie nám pacienti byli schopni určit už druhý den po operaci.

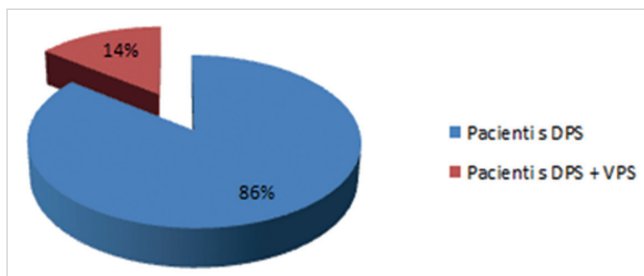
Operace byly provedeny v celkové anestezii, na základě strabologického rozboru, a to výkonem na nejvíce postiženém svalu. Primárně jsme operovali vždy pouze jeden sval na jednom oku, kdy se nám osvědčilo postupovat méně radikálně a následně výkon případně doplnit. Na operačním sále jsme vyšetřili motilitu bulbů testem pasivní dukce oboustranně, čímž jsme ještě verifikovali skutečný stav tahu svalů. V tabulce 1 ukazujeme rozložení souboru pacientů podle velikosti vstupní úchylky.

Tab. 1 Rozdělení celého souboru pacientů dle předoperační úchylky v úhlových stupních

Stupeň předoperační úchylky v úhlových stupních	< 20	20–30	> 30
Počet pacientů	11	44	21

Tab. 2 Zbytková úchylnka po operaci dolního přímého svalu u 11 pacientů ze souboru, kde bylo nutno následně doplnit retropozici vnitřního přímého svalu

Stupeň zbytkové úchylnky v úhlových stupních	< 10	10 – 20	> 20
Počet pacientů	4	6	1



Graf 1 Rozdělení pacientů podle operovaného svalu v celkovém souboru (DPS – dolní přímý sval, VPS – vnitřní přímý sval).

U všech 76 pacientů byla provedena retropozice dolního přímého svalu. Rozsah výkonu jsme určili na základě stupně šilhání při předoperačním vyšetření (hodnocené v prizmatické korekci) a ortoptického rozboru. U 11 pacientů bylo nutné doplnit do půl roku retropozici vnitřního přímého svalu pro trvající diplopii v přímém pohledovém směru (graf 1). Tabulka 2 zobrazuje zbytkovou úchylnku u 11 pacientů po retropozici dolního přímého svalu, u kterých bylo nutné následně doplnit retropozici vnitřního přímého svalu. U 5 pacientů bylo nutné k odstranění diplopie v přímém pohledovém směru provést doplňující chirurgický výkon. Těchto 5 pacientů nebylo zařazeno do celkového statistického zpracování a byli hodnoceni zvlášť.

Tab. 3 Zlepšení úchylnky u pacientů po retropozici dolního přímého svalu (DPS) a u pacientů po retropozici dolního přímého svalu s doplněním retropozice vnitřního přímého svalu (DPS + VPS)

Typ pacientů	Počet pacientů / zastoupení	Průměrné zlepšení
Pacientů celkem	76 / 100 %	83 %
Pacienti s DPS	65 / 86 %	84 %
Pacienti s DPS i VPS	11 / 14 %	74 %

Operace retropozice příslušného svalu byla provedena tak, že sval byl uvolněn od svého původního úponu, retroponován a fixován ke sklěře pomocí šicího materiálu PGA 6/0.

Rozsah retropozice operovaného svalu byl indikován dle předoperačního ortoptického vyšetření za použití klasických doporučených nomogramů.

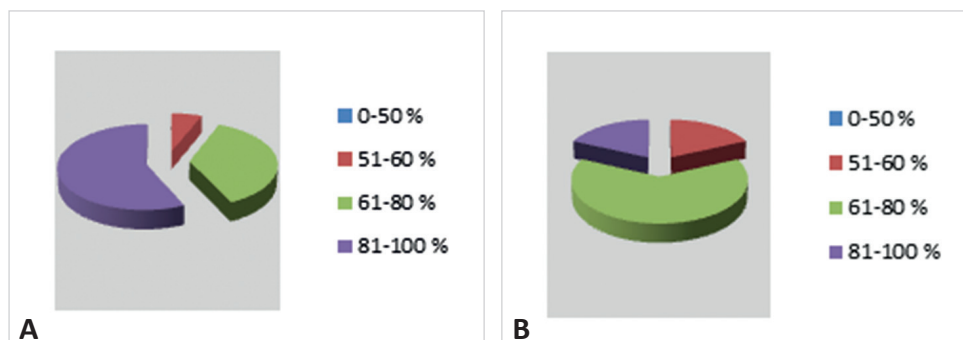
U 65 pacientů nebyla provedena dekomprese očnice. Naopak 11 pacientů podstoupilo předoperačně dekompresi očnice, ať již na našem očním oddělení nebo v minulosti při dispenzarizaci na jiných pracovištích. Dekomprese oční neměla ani v jednom případě vliv na postavení a motilitu bulbů.

VÝSLEDKY

Zcela bez diplopie v přímém pohledovém směru bylo při závěrečném hodnocení za 6 měsíců po operaci 72 pacientů. U čtyř pacientů bylo nutno dokorigovat zbytkovou vertikální diplopii prizmatickou korekcí ve výši 3 pdtp před každé oko. Tito pacienti patřili do skupiny, kde byla provedena retropozice dolního přímého svalu i vnitřního přímého svalu. U 36 pacientů do půl roku nastoupilo, dle ortoptického rozboru, funkční binokulární vidění. Pro rychlejší obnovení jednodu-

Tab. 4 Rozložení pacientů podle zlepšení úchylnky na hůře pohyblivém oku oproti vstupní hodnotě v procentech (DPS – dolní přímý sval, VPS – vnitřní přímý sval)

Zlepšení / počet pac.	0 – 50 %	51 – 60 %	61 – 80 %	81 – 100 %
DPS	---	4	24	37
DPS + VPS	---	2	7	2



Graf 2 Grafické znázornění rozložení pacientů podle zlepšení úchylnky na hůře pohyblivém oku oproti vstupní hodnotě (graf 2A – pacienti po retropozici dolního přímého svalu, graf 2B – pacienti po retropozici dolního přímého svalu s doplněním retropozice vnitřního přímého svalu).

chého binokulárního vidění, v období po operaci, bylo pacientům doporučeno cvičení fyziologické diplopie. Kompenzační postavení hlavy vymizelo u všech našich pacientů.

Podle tabulky 3 lze hodnotit zastoupení operačních výkonů u pacientů i zlepšení diplopie:

- 65 pacientů (86 %) – retropozice pouze dolního přímého svalu na jednom oku se zlepšením 84 %.
- 11 pacientů (14 %) – retropozice dolního přímého svalu a doplňující retropozice vnitřního přímého svalu na jednom oku se zlepšením 74 %.

Zlepšení úchyly u pacientů po retropozici dolního přímého svalu i u pacientů po retropozici dolního přímého svalu s následným doplněním retropozice vnitřního přímého svalu uvádíme v tabulce 4 a v grafu 2. U žádného pacienta z našeho souboru nebylo zlepšení úchyly menší než 50 %. V souboru pacientů, kteří absolvovali retropozici dolního přímého svalu, bylo zlepšení úchyly v průměru o 81–100 % oproti vstupní hodnotě. Ve skupině pacientů, kteří navíc podstoupili i retropozici vnitřního přímého svalu, se úchylnost postavení bulby zlepšila v průměru o 61–80 % v porovnání se vstupní hodnotou.

U všech výše uvedených pacientů, kteří byli použiti do statistického zpracování, byly indikovány pouze dva zmíněné operační postupy a nebylo nutno doplňovat operace na ostatních svalech.

U dvou pacientů, u kterých byla provedena retropozice dolního přímého svalu, nedošlo ve sledovacím období k úplnému odstranění diplopie v přímém pohledovém směru a bylo nutno provést revizi dolního přímého svalu. Diplopie přetrvávala pro srůsty svalu s tenonskou fascií a doplnili jsme tedy elongaci příslušného svalu.

Dále u tří pacientů, u kterých byla provedena retropozice dolního přímého svalu, bylo nutné doplnit nejen retropozici vnitřního přímého svalu, ale s odstupem času (do půl roku) i retropozici zevního přímého svalu. Jen tak došlo k odstranění subjektivně vnímané diplopie v přímém pohledovém směru.

Těchto pět pacientů nebylo zařazeno do našeho souboru 76 pacientů. I přes velmi přísná vstupní kritéria se nám nepodařilo u těchto 5 pacientů předejít reoperaci.

DISKUSE

Vzhledem k jasným kritériím, která jsme si stanovili pro indikace operací strabismu, jsme v námi hodnoceném souboru 76 pacientů nezaznamenali žádné vážnější pooperační komplikace.

U endokrinní orbitopatie je postižení okoohybných svalů natolik komplexní, že nelze i přes veškerou snahu úplně předejít nutnosti indikovat revizi eventuálně reoperaci na okoohybných svalech. Tyto výkony jsme museli doplnit u 5 pacientů, aby u nich došlo k odstranění diplopie v přímém pohledovém směru. Vzhledem k jejich malému počtu byli vyřazeni ze statistického zpracování souboru.

Zcela bez diplopie v přímém pohledovém směru bylo 72 pacientů. U čtyř pacientů bylo nutno dokorigovat zbytkovou vertikální diplopii předepsáním prizmatické korekce.

Pro hodnocení zlepšení úchyly bylo využito jejího procentuálního snížení proti vstupní hodnotě v primárním postavení očí (v úhlových stupních a prizmatických dioptriích), pro přehledné a jednoduché statistické zpracování. Je zřejmé, že někdy stejné výsledné procentuální zmenšení úchyly může znamenat rozdílný subjektivní vjem pro pacienty s různě velkou vstupní úchylností a poněkud jiný výsledek při ortoptickém vyšetření.

V hodnocení je však zásadní subjektivní vnímání stavu pacientem. Pooperačně udávalo 95 % pacientů úplné odstranění diplopie v přímém pohledovém směru. U zbývajících 5 % pacientů byla subjektivně vnímaná diplopie v primárním postavení odstraněna pomocí prizmatické korekce.

Pro hodnocení je důležité si uvědomit specifika strabismu a z něj vyplývající diplopie při endokrinní orbitopatii. Především to, že se jedná o postižení kontraktility svalů zajištěním po zánětlivém onemocnění a tedy o stav trvalý. Původní vlastnosti již svalu nelze vrátit, proto také hodnotíme vymizení diplopie pouze v přímém pohledovém směru, v dalších pohledových směrech se diplopie může objevit.

Dle našich zkušeností i zahraničních studií [19, 22] je nezbytné vyčkat s operací strabismu až do úplného vymizení aktivity endokrinní orbitopatie. Jak bylo výše konstatováno, začínáme uvažovat o indikaci k operaci strabismu obvykle přibližně rok po odstranění štítné žlázy a po úplném zklidnění autoimunního procesu, který verifikujeme stabilitou diplopie, normalizací protilátek proti TSH receptoru (TRAK) a kompletním zajištěním okoohybných svalů dle sonografie [20]. Při nedodržení těchto kritérií může dojít k aktivaci procesu a finálně zhoršení stavu s minimalizací možnosti nápravy.

Jako výkon první volby používáme retropozici svalů, i když pro zajištění svalu i okolní tkáň a dislokaci bulby je velmi obtížný přístup k úponu svalu na sklěře. Volnou tenotomií, která se používala dříve, již nepoužíváme pro následnou velkou retrakci dolního víčka při srůstu Lockwoodova ligamenta. Při retropozici svalu s pevným ukotvením a případně rekonstrukcí tenonské fascie, když i to je mnohdy obtížné pro křehkost spojivky, nedochází k tak výrazné retrakci víčka.

Zvětšení retrakce dolního víčka po retropozici dolního přímého svalu jsme pozorovali v průměru o 0,9 mm, což lze považovat za kosmeticky únosné. U dříve vykonávaných volných tenotomií jsou uváděny retrakce až 2 mm a více [9, 20].

Další možností chirurgického řešení diplopie u endokrinní orbitopatie je metoda nastavitelných stehů. V české literatuře jsme dosud zaznamenali pouze jednu původní práci na toto téma, která možný přínos této techniky potvrdila. Na souboru 14 pacientů sledovaných v období červen 2010 až březen 2012 na Oční klinice LF UP a FN Olomouc byly použity dvě metody, a to: fixní sklerální stehy modifikovanou technikou „hang-back“ a technika nastavitelných stehů. Operace strabismu u pacientů s endokrinní orbitopatií metodou nastavitelných stehů se dle této práce ukázala jako velmi přínosná [13]. Na našem pracovišti tuto metodu u pacientů s endokrinní orbitopatií nepoužíváme.

ZÁVĚR

Endokrinní orbitopatie je velmi závažné chronické onemocnění, jehož léčba vyžaduje multidisciplinární přístup a velkou trpělivost od pacientů i léčebného týmu. Onemocnění postihuje vnitřní sekreci, psychiku, zrak a celkový vzhled pacienta. Kombinace těchto stavů pak může vést k velmi těžkému onemocnění s těžkou poruchou zraku až slepotou sledovanou těžkými depresemi. Léčba endokrinní orbitopatie musí být komplexní a hlavně musí být precizně řízená, kdy jednotlivé kroky na sebe musí navazovat v logické škále, ve které se každé porušení posloupnosti může negativně projevit.

Z celé škály léčebných postupů, které u našich pacientů provádíme, jsme vybrali pro tuto publikaci jednu ze závěrečných fází léčby, ale zároveň fázi z nejobtížnějších.

Pacient je již relativně v pořádku, cítí se dobře, ale je ve své činnosti limitován diplopií. My v tomto stadiu musíme odolat tlaku pacienta a správně časovat konečné řešení, musíme pacienta připravit na to, jaký bude konečný stav a že nemusí být ideální podle jeho představ. Většinou jsme s tímto pacientem v kontaktu v této fázi již delší dobu, to nám situaci poněkud ulehčuje.

Je fakt, že právě diplopie u endokrinní orbitopatie je klíčovým faktorem, který dobu léčby výrazně prodlužuje a je zásadním problémem, pro který jsou naši pacienti vzhledem k délce pracovní neschopnosti invalidizováni. Právě proto musí být endokrinní orbitopatii věnována dostatečná pozornost a pečlivě dodržována všechna kritéria k řešení tohoto onemocnění.

LITERATURA

- Bahn, R. S., Garrity, J. A., Bartley, G. B. et al.:** Diagnosis evaluation of Graves ophthalmopathy. *Endocrinology Metabolic Clinic NA*, 17; 1988: 527–545.
- Boergen, K., P.:** Ophthalmological diagnosis in autoimmune orbitopathy. *Exp Clin Endocrinology Diabetes*, 97 (2/3); 1991: 235–242.
- Brunová, J.:** Diagnostika a terapie poruch funkce štítné žlázy. *Medicína pro praxi*, 5 (6); 2008: s. 254–257.
- Byrne, F. S., Gendron, E. K., Glaser, J. S. et al.:** Diameter of normal extraocular recti muscle with echography. *Am J Ophthalmol*, 112 (6); 1991: s. 706–713.
- Divišová, G. a kol.:** Strabismus. Avicenum, Praha, 1979: 295 s.
- Dvořák, J., Váňa, S., Veselý, J., et al.:** Multidisciplinární přístup k léčbě endokrinní orbitopatie. *Rozhl Chir*, 72 (6); 1993: s. 272–273.
- Fells, P., Kousoulides, L., Pappa, A.:** Extraocular muscle problems in thyroid eye disease. *Eye*, 8; 1994: s. 497–505.
- Gorman, C. A.:** The presentation and management of endocrine ophthalmology. *Clinic Endocrinol*, 7; 1979: 67–75.
- Helveston, E. M.:** Operations atlas of Strabismus. Mosby, Saint Louis 1973: s. 523–525.
- Hudson, H. L., Levin, L., Feldon, S. E.:** Graves exophthalmos unrelated to extraocular muscle enlargement. Superior rectus muscle inflammation may induce venous obstruction. *Ophthalmology*, 98 (10); 1991: 1495–1499.
- Karhanová, M., Kalitová, J., Vlácil, O. et al.:** Konzervativní možnosti řešení diplopie u pacientů s endokrinní orbitopatií. *Čes a Slov Oftal*, 69 (5), 2013: 220–224.
- Karhanová, M., Kovář, R., Fryšák, Z. et al.:** Postižení okohybných svalů u pacientů s endokrinní orbitopatií. *Čes a Slov Oftal*, 70 (2); 2014: 66–71.
- Karhanová, M., Vlácil, O., Šín, M. et al.:** Srovnání metody nastavitelných versus fixních stehů při operaci strabismu u pacientů s endokrinní orbitopatií. *Čes a Slov Oftal*, 68 (5); 2012: 207–213.
- Kazim, M., Trojek, S., Moore, S.:** Treatment of acute Graves orbitopathy. *Ophthalmology*, 98 (9); 1991: s. 1443–1448.
- Murakami, Y., Kanamoto, T., Tsuboi, T. et al.:** Evaluation of extraocular muscle enlargement in dysthyroid ophthalmopathy. *Nihon Ganka Gakkai Zasshi*, 104 (1); 2000: s. 34–38.
- Němec, J. a kol.:** Diagnostika chorob štítné žlázy. Thomayerova sbírka č. 508, Praha, Avicenum, 1988: 173 s.
- Němec, J. a kol.:** Léčba nemocí štítné žlázy. Thomayerova sbírka č. 514, Praha, Avicenum, 199: 155 s.
- Novák, Z., Hrdá, P., Matucha, P.:** Prediktivní faktory rozvoje známek tyreoidální orbitopatie u pacientů po léčbě radiojodem nebo totální tyreoidektomií, *Vnitřní lékařství*, 51 (6); 2005: s. 650–657.
- Otradovec, J.:** Chirurgické výkony u endokrinní orbitopatie. *Čs Oftal*, 39 (4); 1983: s. 111–114.
- Rezek, P.:** Endokrinní orbitopatie – chirurgická léčba. Kandidátská disertační práce, Praha, 2001: 85 s.
- Rodahl, E., Seland, J., Olofsson, J. et al.:** Surgical treatment of endocrine ophthalmopathy, *Tidsskr Nor Laegeforen*, 119 (12); 1999: s. 1737–1742.
- Váňa, S., Rezek, P., Lukáš, J. et al.:** Operativní léčba endokrinní orbitopatie. *Indikace, metody, výsledky. Vnitř Lék*, 38 (9); 1992: s. 897–902.