

# EXENTERÁCIA OČNICE PRE MALÍGNY MELANÓM CHOROIDEY V ŠTÁDIU T4; MOŽNOSTI EPITETICKÉHO RIEŠENIA

## SÚHRN

**Cieľ práce:** Diagnostika a liečba nádorov v oblasti oka je nesmierne náročná, zložitá. Chirurgická liečba v pokročilých štádiách, keď nádor prerastá do okolia, vedie k rozsiahlejším radikálnym operáciám v oblasti tváre. Rozsah a charakter operačných výkonov závisí od charakteru nádorového procesu, v pokročilých štádiách sú často indikované aj mutilujúce postupy (exenterácia očnice).

Exenterácia očnice v súvislosti s rozvojom malígneho melanomu uvey je veľmi zriedkavá, žiaľ, aj v súčasnosti sa ešte stretávame s prípadmi, kedy je nutné pristúpiť k tomuto mutilujúcejmu výkonu.

**Materiál a metodika:** Kazuistika – priebeh ochorenia u 65-ročnej pacientky, odoslanej na našu kliniku v r. 2008 s nálezom pigmentového ložiska na zadnom póle ľavého oka, ultrazvukovým vyšetrením zistená elevácia do 3 mm, na ďalšiu kontrolu o 3 mesiace sa nedostavila. Ďalej sporadicky navštevovala inú očnú ambulanciu. O 3 roky neskôr od r. 2011 liečená pre sekundárny glaukóm – cyklokryopexia, tarzorafía mihalníc. V r. 2012 operácia v Onkologickom ústave sv. Alžbety v Bratislave – Nefrectomia transperitonealis I. dx., excisio hepatis. Histologickým vyšetrením okrem primárneho papilárneho renálneho karcinómu – mucinóznym tubulárny pT1 Nx Mx typ, zistená aj metastáza malígneho melanómu do pečene a pravej obličky. Pátranie po origu melanómu.

Pacientka následne prijatá na našu kliniku na enukleáciu, zistené prerastanie nádoru retrobulbárne. Indikovaná exenterácia očnice v štádiu malígneho melanómu T4 N0 M2 v júni 2012. Po prehojení dutiny zhotovená individuálna epitéza.

Pri poslednej kontrole v januári 2015 pacientka bez recidívy v oblasti očnice, po absolvovaní niekoľkých cyklov paliatívnej chemoterapie.

**Výsledky:** Histologické vyšetrenie potvrdilo malígný melanóm v štádiu G2, prevažne epiteloidný, sčasti vretenobunkový typ B s jadierkami, nádor vyplňa celú zadnú a časť prednej očnej komory, prerastá cez skléru a nervus opticus je celý prerastený nádorovými hmotami a šíri sa do očnice. Imunofenotyp svedčí pre lepšiu prognózu (S100+, MelanA +, HMB45 +, cyklnD1 3%, p53 10 %, Ki67 3%). Tkanivo mihalníc infiltrované početnými mikrometastázami. Pacientka po exenterácii očnice po 3 mesiacoch dostala epitézu. Lokálne dutina je viac ako 24 mesiacov po exenterácii bez recidívy, ďalej absolvuje ambulantne chemoterapiu, cíti sa dobre.

**Záver:** Liečba malígných nádorov v oblasti očnice a oka je náročná, vo väčšine prípadov je indikovaná chirurgická liečba s doplnujúcou rádioterapiou a chemoterapiou. Malígne nádory v pokročilom štádiu treba riešiť radikálne – chirurgicky, pričom vzniká veľký defekt v oblasti očnice a tejto časti tváre. Pacienti v aktívnom veku po operáciách s následným defektom tváre po zákrokoch sú znevýhodňovaní pri zaradení do pracovného procesu, čo vedie k vážnym sociálno-ekonomickým problémom. Pacientom po stabilizovaní celkového stavu a prehojení defektu individuálne zhotovená epitéza, ktorá obsahuje náhradu očnej gule aj okolitých mäkkých tkanív umožní aktívny život a plnohodnotné uplatnenie v súkromnom, ale aj pracovnom živote.

**Kľúčové slová:** malígný melanóm očnice, exenterácia očnice, epitéza očnice

## SUMMARY

### MALIGNANT CHOROIDAL MELANOMA IN T4 ORBITAL STAGE; PROSTHESIS OF THE ORBIT

**Aim:** Diagnosis and treatment of tumors of the eye is extremely difficult; surgical treatment in advanced stages, when the tumor grows in the orbit, leads to extensive radical surgery of the face. The extent and nature of surgical procedures depends on the nature of the tumor process, in advanced stages is indicated mutilating surgery – exenteration of the orbit.

Exenteration of the orbit due to the extrascleral extension of malignant melanoma of the uvea is very rare, unfortunately, even today in certain cases it is necessary to make such a mutilating surgery.

**Materials and Methods:** Case report – 65 year old female patient, sent to our Department in 2008 with the finding of the pigment deposits on the posterior pole of the left eye. Ultrasound study found elevations of up to 3 mm, she was asked to come for further control in three months interval. She did not come, furthermore she sporadically attended another eye clinic. In 2011 she was treated for secondary glaucoma – cyclocryopexia. Due to pain another surgery – tarzoraphia was indicated.

In 2012 she underwent surgery at St. Elisabeth Cancer Institute in Bratislava – Nefrectomia transperitoneally I. dx., excision hepatis. Histological examination in addition to the primary

Furdová A., Ferková A., Krásnik V., Krčová I., Horkovičová K.

Klinika oftalmológie Lekárskej fakulty Univerzity Komenského a Univerzitná nemocnica, Nemocnica Ružinov, Bratislava, prednosta doc. MUDr. Vladimír Krásnik, PhD.

Časť práce bola prednesená na VII. Bilaterálnom Česko-Slovenskom oftalmologickom sympóziu 17.-18.5.2013 v Luhačovicích.

*Autori článku prehlasujú, že vznik odborného článku, jeho publikovanie a zverejnenie nie je predmetom stretu záujmov a nie je podporené žiadnou farmaceutickou firmou.*

Do redakcie doručeno dne 5. 12. 2014  
Do tisku prijato dne 10. 4. 2015

Doc. Mgr. MUDr. Furdová Alena, PhD., MPH, MSc.  
Klinika oftalmológie LFUK a UNB  
Nemocnica Ružinov  
Pažitková 4  
821 01 Bratislava  
tel.: +421 2 48234 kl. 607  
mobil: 0903 301 047  
e-mail: alikafurdova@yahoo.com, alikafurdova@gmail.com

papillary renal carcinoma – mucinous tubular T1 Nx Mx type, found the metastasis of malignant melanoma to the liver and right kidney.

She underwent the diagnostic procedure to find the origo of the melanoma.

The patient was subsequently admitted to our clinic with blind painful eye for enucleation. During the surgery she was found retrobulbar tumor ingrowth. Histopathological findings confirmed malignant melanoma. Indicated was exenteration of the orbit due to malignant melanoma T4 N0 M2 stage in June 2012. After healing of the cavity she was recommended to design an individual prosthesis.

After completing several courses of palliative chemotherapy during a recent review in January 2015 the patient is without recurrence of the melanoma in the orbit

**Results:** Histological examination confirmed malignant melanoma in stage G2, predominantly epithelioid type, spindle cell type in part B of pips, tumor fills the entire back and part of the anterior chamber, grows through the sclera and optic nerve is completely overgrown by tumor mass and spreads into orbit. The immunophenotype is suggesting a better prognosis (S100 +, melanoma +, + HMB45, cyclin D1 3%, 10% of p53, Ki67 3%). Tissue eyelashes were infiltrated by numerous micrometastases.

The patient after exenteration of the orbit after 3 months got an individual epithesis. Local orbit cavity is more than 24 months after exenteration without recurrence of melanoma. The patient is still undergoing outpatient chemotherapy and feels good.

**Conclusion:** The treatment of malignant tumors of the orbit and the eye is difficult, in most cases surgical treatment is indicated, with the additional radiation therapy and chemotherapy. Malignant tumors at an advanced stage should to be solved radically. Exenteration of the orbit leads to produce a large defect in the orbit and this part of the face. Patients in the active age after surgery followed by facial defects after such procedures have disadvantage in work and this defect leads to serious socio-economic challenges. Patients with individually made prosthesis comprising a refund of the eyeball and the surrounding soft tissues allow active life and full application of the private as well as professional life.

**Key words:** malignant choroidal melanoma, exenteration of the orbit, prosthesis of the orbit

*Čes. a slov. Oftal., 71, 2015, No. 3, p. 150–157*

## ÚVOD

Nádory očnice, mimoočné aj vnútroočné nádory tvoria širokú oblasť oftalmoonkológie. Diagnostika aj liečba nádorov v oblasti oka je nesmierne náročná, zložitá. Podľa charakteru tumoru a lokalizácie sú prítomné aj klinické príznaky. Z diagnostických postupov má význam ultrazvukové vyšetrenie, nezastupiteľné miesto má computerová tomografia a magnetická rezonancia. U pacientov po operačných zákrokoch aj celkovej liečbe sa vyskytujú vážne sociálno-ekonomické problémy. Chirurgická liečba v pokročilých štádiách, keď nádor prerastá do okolia, vedie k rozsiahlejším radikálnym operáciám v oblasti tváre. Rozsah a charakter operačných výkonov závisí od charakteru nádorového procesu, v pokročilých štádiách sú často indikované aj mutilujúce postupy – exenterácia očnice [3, 5, 11, 12].

Liečba malígneho melanómu uvey (MMU) zásadne vyžaduje kauzálny prístup v snahe úplne odstrániť nádor ako celok a tiež postupy na zabránenie fatálnych súvislostí (resp. následkov) rozvoja metastáz v okolitých štruktúrach – v očnici, ako aj v celom organizme. Treba pritom zdôrazniť, že so zavedením nových technických možností do liečby (svetelná a laserová koagulácia, lokálna terapia ionizujúcim žiarením, liečba fotónovým aj protónovým žiarením, mikrochirurgické metódy excízie MMU a i.) sa dosahujú efektívnejšie výsledky. Ani včasné odstránenie, ani úplná deštrukcia nádoru (s „klinicky zahojeným“ MMU) však neposkytujú záruku, že sa metastázy nezjavia [4, 14].

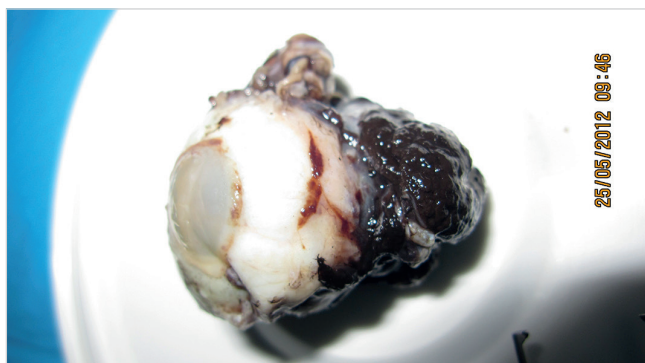Zistenie rozvoja primárneho MMU v oku ešte aj začiatkom 60. rokoch 20. storočia znamenalo v liečbe takmer výlučne enukleáciu a bolo to motivované tým, že:

1. predpokladalo sa zvýšenie mortality po odklade enukleácie;
2. nebola dostatočná úroveň znalostí o charaktere rastu vretenobunkových nádorov (najmä vretenobunkové typy A nemajú tendenciu metastázovať);
3. neexistovali dostatočné poznatky o efektívnosti „konzervatívnej“ liečby ionizujúcim žiarením (a stupni rizika postradiačných komplikácií), chemoterapie, o metódach fotokoagulácie, laserokoagulácie, mikrochirurgických prístupov a kombinovaných postupov.

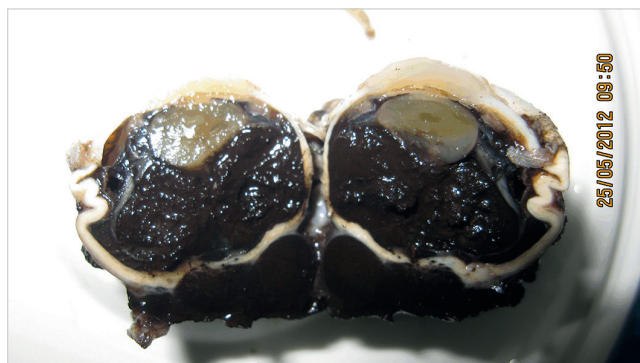Prístup k liečbe MMU sa v poslednej štvrtine 20. storočia zásadne zmenil. Aj v súčasnosti v súvislosti s nepresnosťou alebo neúplnosťou diagnostických postupov vzniká situácia, že pre rozsiahlosť MMU treba postihnúť očnú guľu v čase diagnózy ešte aj dnes enukleovať. Aj v súčasnej dobe sa stretávame s výskytom MMU v štádiu T4, kedy je už indikovaný mutilujúci operačný výkon [6, 7, 8].

## KAZUISTIKA

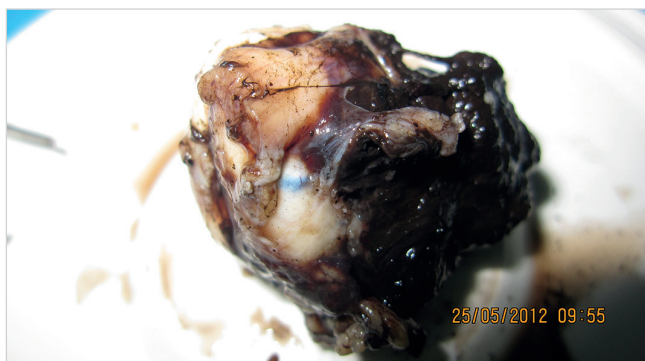65-ročná pacientka bola odoslaná na našu kliniku v r. 2008 s nálezom pigmentového ložiska na zadnom póle ľavého oka, ultrazvukovým vyšetrením zistená elevácia do 3 mm, na ďalšiu kontrolu o 3 mesiace sa nedostavila. Ďalej sporadicky navštevovala inú očnú ambulanciu. O 3 roky neskôr od r. 2011 liečená pre sekundárny glaukóm – cyklokrýpexia, tarzozrafia mihalníc. V r. 2012 operácia obličky v Onkologickom ústave sv. Alžbety v Bratislave – Nefrectomia transperitonealis l. dx., excisio hepatis. Histologickým vyšetrením okrem



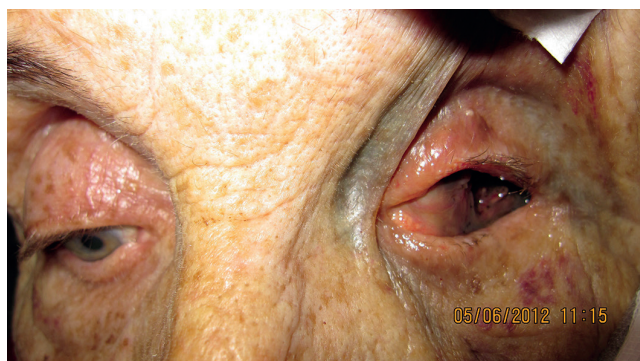Obr. 1 Makrofoto enukleovanej očnej gule po enukleácii



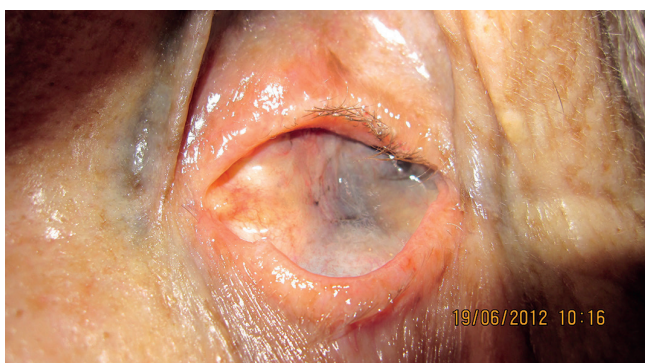Obr. 2 Rez enukleovanej očnej gule – nádor prerastá retrobulbárne



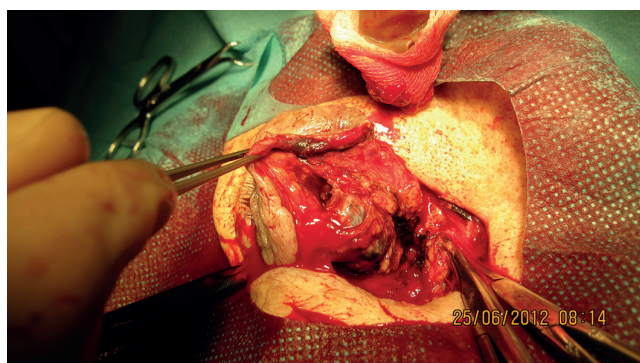
Obr. 3 Pohľad na zadnú časť očnej gule s retrobulbárne prerastajúcim melanómom



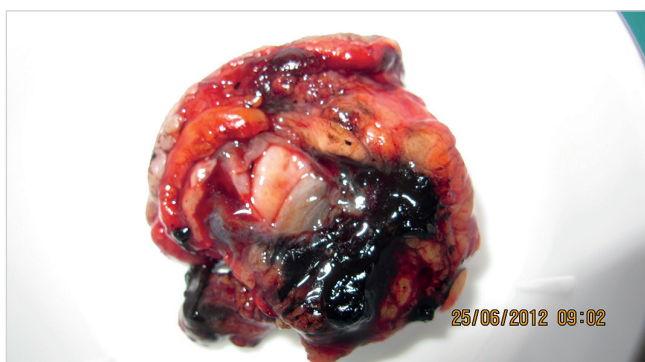Obr. 4 Klinický obraz pacientky po enukleácii s masami melanómu v hrote očnice a infiltráciou mäkkých tkanív s mikrometastázami



Obr. 5 Detail spojkového vaku a mihalnic s mikrometastázami a infiltráciou tkanív v očnici



Obr. 6 Peroperačný nález počas exenterácie očnice (6/2012)



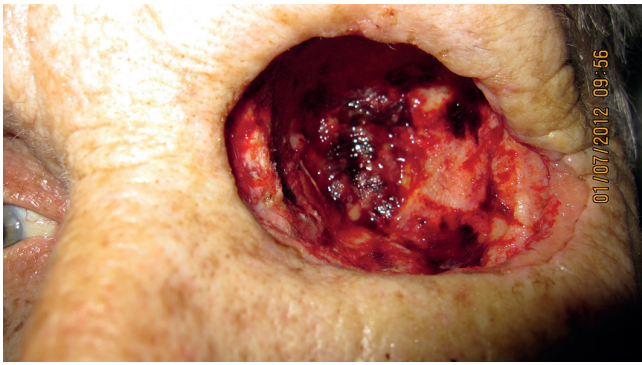
Obr. 7 Makrofoto tkanív po exenterácii

primárneho papilárneho renálneho karcinómu – mucinózný tubulárny pT1 Nx Mx typ, zistená aj metastáza malígneho melanómu do pečene a pravej obličky.

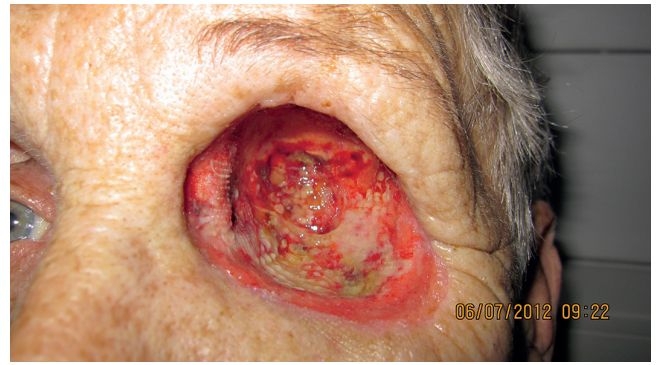Pátranie po origu melanómu.

Pacientka bola následne prijatá na našu kliniku na histologizáciu nálezu v oblasti očnice. Indikovaná enukleácia, peroperačne zistené prerastanie nádoru retrobulbárne (obr. 1–3). Pacientka po verifikovaní malígneho melanómu súhlasila s indikovanou exenteráciou očnice v štádiu malígneho melanómu T4 N0 M2 (obr. 4–7).

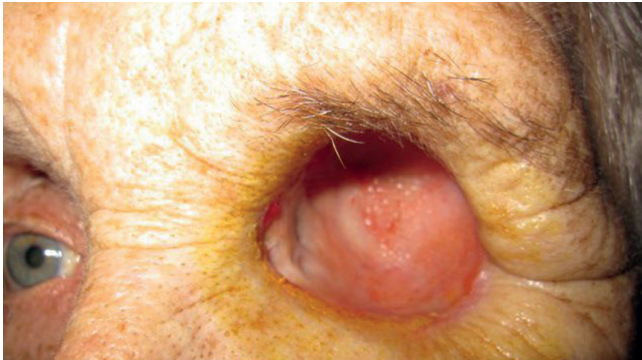Histologické vyšetrenie potvrdilo malígny melanóm v štádiu G2, prevažne epiteloidný, sčasti vretenobunkový typ B s jadierkami, nádor vyplňa celú zadnú a časť prednej



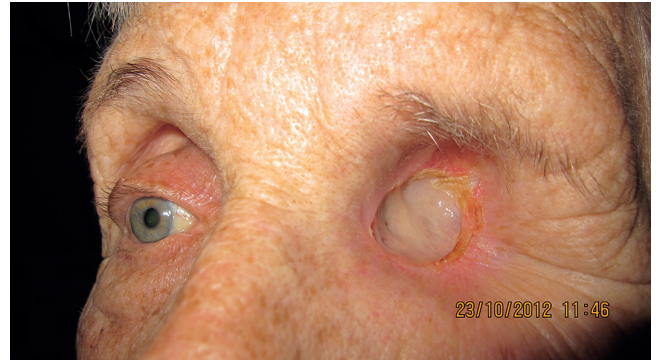
Obr. 8 Dutina očnice 1 mesiac po exenterácii (7/2012)



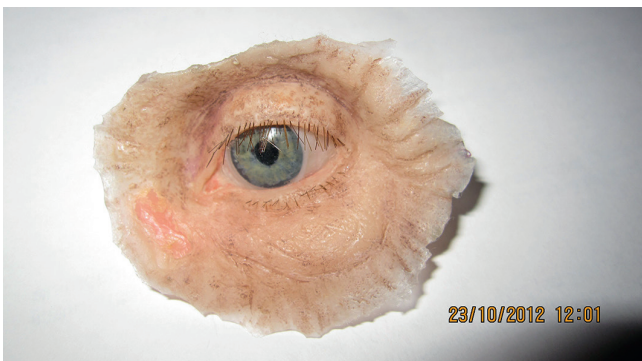Obr. 9 Dutina očnice s postupujúcou granuláciou



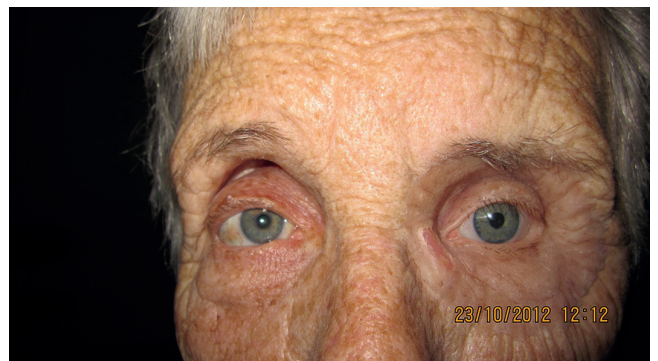Obr. 10 Viac ako jeden mesiac po exenterácii očnice, hojenie bez komplikácií



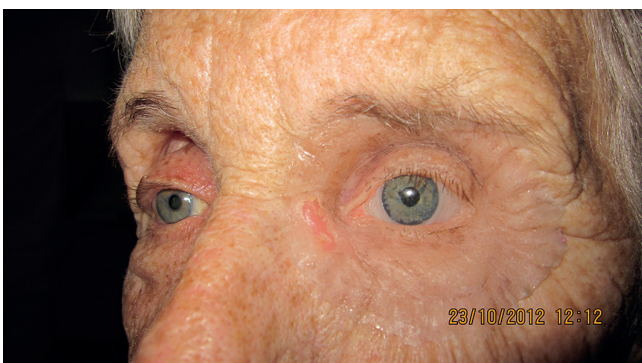Obr. 11 Pol roka po exenterácii očnice, dutina bez recidívy (10/2012)



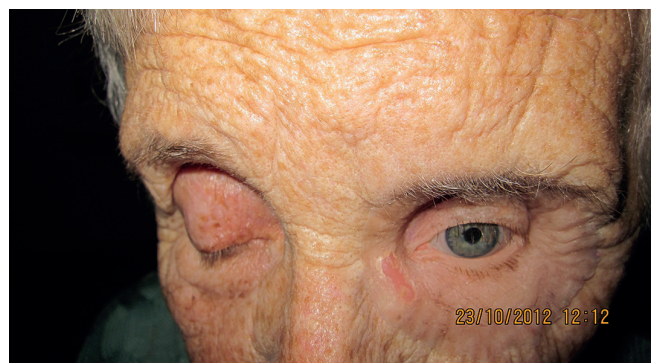Obr. 12 Individuálne zhotovená epitéza ľavej očnice pacientky



Obr. 13 Pacientka s nasadenou epitézou ľavej očnice



Obr. 14 Detail tváre s nasadenou ľavou epitézou očnice



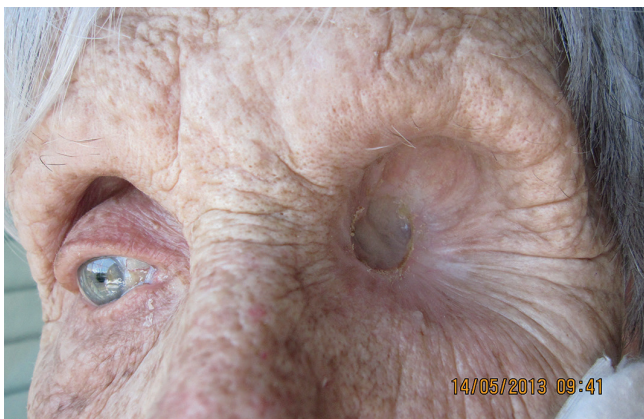Obr. 15 Detail oblasti očnice pri pohľade oka smerom nadol u pacientky s nasadenou ľavou epitézou



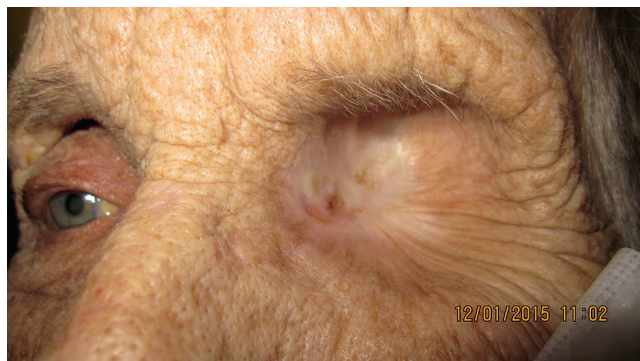Obr. 16 Fotografia pacientky po nasadení epitézy a okuliarov



Obr. 17 Fotografia pacientky po nasadení epitézy a slnečných okuliarov



Obr. 18 Detail očnice 1 rok po exenterácii (5/2013), bez recidívy malígneho melanómu



Obr. 19 Detail očnice pri poslednej kontrole (1/2015); pacientka je viac ako 2,5 roka po exenterácii, bez recidívy malígneho melanómu v oblasti očnice po exenterácii očnice, dutina bez recidívy (10/2012)

komory, prerastá cez skléru a nervus opticus je celý prerastaný nádorovými hmotami a šíri sa do očnice. Imunofenotyp svedčí pre lepšiu prognózu (S100+, MelanA +, HMB45 +, cyklínD1 3%, p53 10%, Ki67 3%). Tkanivo mihalnic infiltrované početnými mikrometastázami.

Histologické vyšetrenie prvotne zistenej metastázy pečene pred potvrdením nálezu v očnej guľi a očnici korelovalo s nálezom malígneho melanómu v očnici.

Po prehojení dutiny očnice (obr. 8–11) bola pacientke zhotovená individuálna epitéza (obr. 12–17).

Po exenterácii je lokálne dutina bez recidívy (obr. 18), pacientka ďalej absolvuje ambulantne chemoterapiu, absolvovala niekoľko cyklov paliatívnej chemoterapie pre metastázy malígneho melanómu do pečene aj pravej obličky, zistená progresia pľúcnych metastáz (chemoterapia Paclitaxel, Karbocisplatina 5AUC).

Pri poslednej kontrole v januári 2015 je pacientka bez recidívy v oblasti očnice (obr. 19).

#### Technika zhotovenia epitézy v oblasti očnice

Na výrobu tvárových epitéz používame v súčasnosti na Slovensku kompletný program firmy BREDENT od otláčkovej silikónovej hmoty, až po koncové dofarbenie a fixáciu farieb. V prvotnej fáze si urobíme dvojité presný otláčok postihnutej miesta (resp. miesta, ktoré budeme nahrádzať, oko, ucho, nos, príp. líce). Tento otláčok vylejeme sadrou (tvrdosť

3), čím získame reálny model, na ktorom môžeme vymodelovať z vosku nahrádzanú časť tváre.

Ak ide o epitézu oka, vkladáme do voskového modelu na mieru robené a farebne identické akrylové oko. V tejto fáze sa vymodelovaná vosková náhrada skúša priamo na pacientovi a doladujú sa jednotlivé detaily (vrásky, pórovitosť kože, priamosť pohľadu, otvorenie oka, atď.). Po doladení sa voskový model zaleje sadrou a vytvorí sa sadrová kyveta. Po vytvrdnutí sadry sa vyplaví vosk a do vzniknutej dutiny sa naniesie silikónová hmota, farebne namiešaná podľa farby kože pacienta, presne po vrstvách, tak aby výsledný efekt bol čo najreálnejší v porovnaní so zdravou časťou pacienta. Následne po zalisovaní a pod tlakom, pri teplote 70 °C a 2 hodinách silikón vytvrdne. Silikónová náhrada, epitéza, sa následne opracuje, zbaví preliskov a dofarbia sa detaily kože. Pri epitéze oka sa po dofarbení ešte špeciálne našijú mihalnice a obočie z prírodného ľudského vlasu.

V poslednej fáze sa dorieši uchytenie epitézy. Momentálne používame tri spôsoby uchytenia. Prvá možnosť je lepenie špeciálnym lepidlom na kožu. Druhá, najčastejšie používaná možnosť, pri ktorej odpadá každodenné lepenie epitézy, je upevnenie epitézy na ráme okuliarov a pacient si pri nasadení okuliarov nasadí na miesto aj samotnú epitézu. Tretia, najkomfortnejšia možnosť je uchytenie epitézy magnetickými implantátmi. Táto možnosť je však podmienená prvotnou operáciou, kde sa do kosti aplikujú titánové skruty

ky s magnetickou hlavicou; v prípade zhubných nádorov očnice túto možnosť nemôžeme využiť, pretože by pacient bol v budúcnosti obmedzený pri zobrazovacích vyšetreniach v oblasti hlavy a očnice artefaktami (napr. v prípade nutnosti zisťovania prípadného prerastania procesu do oblasti paranazálnych dutín, v prípade zisťovania metastáz v mozgu pomocou CT alebo MRI vyšetrenia).

## DISKUSIA

Výskyt malígneho melanómu v uveálnom trakte oka znamená vždy vážne problémy pre pacienta i pre lekára. Vzhľadom na skutočnosť, že MMU sa často rozvíja nepozorovane (v „hlučnej“ zóne, resp. bez príznakov bolestivosti), je mortalita v odstupe 10 rokov po liečbe na metastázy MMU okolo 50–60 % [15, 16].

Klinické štádium rozvoja malígneho melanómu v uveálnom trakte oka, v ktorom pacient vyhľadal odbornú lekársku pomoc, súvisí s lokalizáciou rozvoja novotvaru v uveí. Čím je MMU ďalej od zadného pólu, tým je menšia pravdepodobnosť, že pacient bude mať subjektívne ťažkosti. Pritom skutočnosť, v ktorom klinickom štádiu rozvoja MMU pacient vyhľadal lekársku pomoc, má po stanovení diagnózy značný význam nielen pre výber liečebného postupu, ale najmä pre určenie prognózy. V súčasnosti aplikované diagnostické postupy umožňujú stanoviť správnu diagnózu takmer na 95 % [15].

V prístupe k liečbe MMU došlo v poslednej štvrtine 20. storočia k zásadnej zmene v postoji k využitiu ionizujúceho žiarenia [14]. V literatúre zisťujeme rôzne postoje k problému aplikácie ionizujúceho žiarenia po enukleácii bulbu. Niektorí autori zdôrazňujú, že predoperačné lokálne ožiarenie (napríklad aplikáciou dvoch dávok po 400 rad) devitalizuje asi 90 % malígnych buniek a je významným preventívnym opatrením možnosti náhodnej jatrogénnej diseminácie buniek MMU [17, 18].

Pri lokalizácii MMU v cieľovke sa enukleácia považovala za jedinou úspešnú a možnú terapiu v minulosti. Indikovala sa aj v prípadoch očí s ešte užitočnou centrálnou zrakovou ostrosťou. Aj napriek skorej liečbe 75 % pacientov zomieralo v priebehu 5 rokov na metastázy [13]. Modernými mikrochirurgickými operáciami možno resekciami odstrániť novotvar po otvorení fibrózneho obalu oka. Pravidelné kontroly pacienta, pozorovanie podozrivých pigmentových lézií a dobrá fotodokumentácia sú najdôležitejšie opatrenia. Ak už nie je pochybnosť o progresívnom raste tumoru, pristúpi sa k mikrochirurgickej operácii. Často môže proces prebiehať skryte a predchádzajúci úraz alebo časté zápalové reakcie oka môžu byť v korelácii s výskytom aj malígneho uveálneho melanómu [9, 20].

Mortalita súvisí so štvrtým klinickým štádiom MMU – štádiom vzdialených metastáz. Metastázovania nádorov sú málo prebádanou oblasťou onkológie [1]. Hoci väčšina prípadov metastázovania MMU sa objavuje počas prvých 5 rokov po ukončení liečby, môže sa objaviť v ktoromkoľvek štádiu choroby. Výskyt metastáz je najčastejšie spojený s MMU lokalizovanom v choroidee, ako na to poukázal už Reese

v päťdesiatych rokoch. Zvýšenie nebezpečenstva metastázovania MMU je po úrazoch oka, po diagnostických punkciách, ale aj po pod spojovkových injekciách [19]. Rozsev nádorových buniek do očnice je možný aj po predchádzajúcej liečbe ionizujúcim žiarením [10].

Prognóza MMU je v zrejmej súvislosti s typmi buniek v nádore. Na základe analýzy súboru 3 852 prípadov melanómov veľkých rozmerov, ktoré zapríčinili vážne poškodenie oka (odlúčenie sietnice, zápalovú reakciu, hemorágiu do sklovca a sekundárny glaukóm spojené s bolesťou a stratou zraku) americkí autori McLean a kol. vyjadrili názor, že prognóza MMU v značnej miere závisí od rozmeru nádoru [13]. Tieto príznaky uľahčujú diagnózu. Avšak malé tumory môžu byť príčinou závažných diagnostických problémov, preto sa odporúča vyčkávací taktika, kým sa jednoznačne neprejaví zväčšovanie tumoru [13]. Z hodnotenia 270 malých melanómov (objem menší ako 1,4 cm<sup>3</sup>) zhrnuli 16 rizikových faktorov. Z nich považujú 7 za závažné: typ buniek, pigmentáciu, veľkosť (najväčšiu dimenziu), postihnutie sklery, mitotická aktivita, umiestnenie predného ohraničenia tumoru a postihnutie zrakového nervu. Lineárnu diskriminačnú funkciu určili 4 najdôležitejšie z nich: typ buniek, veľkosť (najväčšia dimenzia), postihnutie sklery a mitotická aktivita. Analogicky uznávajú 4 najrizikovejšie faktory. Prognóza MMU je relatívne dobrá, ak je diameter menší ako 11 mm a zhorší sa, ak prekročí 10 mm [16]. Davidorf poukazuje na kontroverznosť názoru, že vznik metastáz je skôr výsledkom enukleácie ako rastu primárneho nádoru [2]. Zdôrazňuje, že takto sa nedeceňuje základný onkologický princíp, že odstránenie alebo deštrukcia nádoru znižuje možnosť výskytu metastáz a exitu. Zvlášť poukazuje na skutočnosť, že biologicky všetky melanómy majú rovnaký potenciál na tvorbu metastáz a že rozmer tumoru môže byť najvýznamnejším faktorom pre prognózu. Avšak aj podľa neho majú malé MMU (do 300 mm<sup>3</sup>) lepšiu prognózu, ktorá je analogicky porovnateľná s veľkým melanómom na koži. Naproti tomu, pri veľkých MMU konštatuje vyšší pomer mortality ako u analogicky veľkých melanómov kože.

Z hľadiska prognózy sa zdôrazňuje najmä vzťah priemeru tumoru a letality [18, 21]. Pri MMU lokalizovanom v dúhovke platí téza, že pri včasnom zistení tumoru má pacient lepšiu prognózu [14]. Klinické prípady opakovane potvrdzujú názor, že očné gule, bez svetlocitu a s prítomnosťou „pseudogliómu“ so známkami zápalovej reakcie, ktoré vedú k ďalším komplikáciám, subjektívnym aj objektívnym ťažkostiam, treba enukleovať a podrobiť histologickému vyšetreniu pre možnosť prítomnosti malígneho melanómu [4, 9].

Malígne melanómy v štádiu T4 treba riešiť radikálne, pričom vzniká veľký mutilujúci defekt v oblasti očnice. Pacientom po stabilizovaní celkového stavu a prehojení defektu individuálne zhotovená epitéza, ktorá obsahuje náhradu očnej gule aj okolitých mäkkých tkanív umožní aktívny život a plnohodnotné uplatnenie v súkromnom, ale aj pracovnom živote. V poslednej fáze sa dorieši uchytenie epitézy. Momentálne používame tri spôsoby uchytenia. Prvá možnosť je každodenné lepenie špeciálnym lepidlom na kožu. Táto možnosť môže byť vhodná pre pacientov, ktorí by nemali záujem o používanie okuliarov na upevnenie epitézy. Pacienti po exenterácii,

ktorým by vyhovovala táto prvá možnosť, môže byť tak isto aj nevhodná pre obsah látok v danom lepidle. To by mohlo taktiež spôsobiť akútnu kontaktnú, prípadne chronickú dermatitídu, avšak nie len pôsobením lepidla, ktoré sa používa pri každodennom nanášaní, ale aj vplyvom samotnej epitézy. Akútna kontaktná dermatitída je zápalová reakcia kože, ktorá vznikne už po jednorazovej expozícii poškodzujúcim faktorom z vonkajšieho prostredia, teda pôsobením lepidla alebo samotnej epitézy. Klinické prejavy môžu byť zvýšenie telesnej teploty, pruritus, pocit pálenia až bolesti. Tieto lokálne príznaky nie sú pre pacienta po závažnom operačnom výkone avšak žiadané a pacient by mal vyskúšať aj samotné lepidlo najskôr na malom úseku kože. Ďalšia forma používania je epitéza, ktorá je súčasťou okuliarov a je prichytená o rám a pacient si nasadí okuliare spolu s epitézou. Obe možnosti sú pre pacienta praktické, dávajú mu možnosť rozhodnúť sa, čo mu bude viac vyhovovať.

Pacienti s epitézou sú vo väčšine prípadov znevýhodňovaní pri zaradení do pracovného procesu. To vedie k častým obavám o náhodné uvoľnenie, respektíve odlepenie alebo spadnutie okuliarov s epitézou pri práci či pri bežných činnostiach. Pacienti sa môžu postupom času menej zapájať so sociálnymi aktivitami, až sa môžu uzavrieť sami do seba, v malom počte to môže viesť až k psychickým problémom. Práve preto musíme dbať, aby sme s pacientom komunikovali, vysvetlili mu, čo je epitéza a ako sa správne používa, aby sme mali dostatok času na zodpovedanie jeho otázok a celkovo psychologicky na pacienta pozitívne vplývali. Ako tretia

možnosť je limitovaná, a to iba pre pacientov, ktorým nebol pred operáciou diagnostikovaný malígny nádor. Pri tejto možnosti sa pri operácii aplikujú titánové skrutki s magnetickou hlavicou priamo do kosti. Následne na to sa epitéza dokáže uchytiť bez použitia lepidla alebo okuliarov. U pacientov, u ktorých ale nález po exenterácii očnice vyžaduje opakované MRI vyšetrenie (paranasálnych dutín a okolitých štruktúr), je táto forma vzhľadom na vznikajúce artefakty pri vyšetrení obmedzená.

## ZÁVER

Liečba malígných nádorov v oblasti očnice a oka je náročná, vo väčšine prípadov je indikovaná chirurgická liečba s doplnujúcou rádioterapiou a chemoterapiou. Malígne nádory v pokročilom štádiu treba riešiť radikálne – chirurgicky, pričom vzniká veľký defekt v oblasti očnice a tejto časti tváre. Pacienti v aktívnom veku po operáciách s následným defektom tváre po zákrokoch sú znevýhodňovaní pri zaradení do pracovného procesu, čo vedie k vážnym sociálno-ekonomickým problémom. Pacientom po stabilizovaní celkového stavu a prehojení defektu individuálne zhotovená epitéza, ktorá obsahuje náhradu očnej gule aj okolitých mäkkých tkanív, umožní aktívny život a plnohodnotné uplatnenie v súkromnom, ale aj pracovnom živote.

Podporené grantom KEGA 008 UK – 4/2014

## LITERATURA

1. **de Andrade, L.:** Les métastases des tumeurs oculaires. *Ophthalmologica*, 151; 1966: 427–456.
2. **Davidorf, F.H.:** Small Melanomas: Diagnosis, Prognosis and Management. In Lommatzsch P.K., Blodi, F.C. *Intraocular Tumors*. Akademie Verlag, Berlin, 1983, 628 p.
3. **Furdová, A.:** Malígny melanóm choroidy v štádiu T4 – priebeh ochorenia. VII. Bilaterálny česko-slovenský oftalmologický sympozium. Sborník abstrakt. Luhačovice, 2013: 42–44.
4. **Furdová, A.:** Nové trendy v liečbe malígneho melanómu uvey. In: P. Rozsival, pořadatel a kol.: *Trendy soudobé oftalmologie*. Sv. 4., Praha, Galen, 2007, s. 15–35.
5. **Furdová, A., Chynoranský, M., Krajčová, P.:** Orbital melanoma. *Bratislava Medical Journal – BLL*, 112 (8); 2011: 466–468.
6. **Furdová, A., Jurkovičová, L., Kanávor, Ľ., et al.:** Malígny melanóm očnice a spoločenské dôsledky mutilujúcich operačných postupov. Dopady hospodárskej krízy na kvalitu života, zdravia a sociálnu oblasť. II. časť. *Etika, ošetrovateľstvo, zdravotníctvo, vzdelávanie, varia*. Prešov, 2013: 264–267.
7. **Furdová, A., Oláh, Z.:** Malígny melanóm v uveálnom trakte. Bratislava, Asklepios, 2002, 175 s.
8. **Furdová, A., Oláh, Z.:** Nádory oka a okolitých štruktúr. Brno, CERM Akademické nakladatelství, 2010, 151 s.
9. **Furdová, A., Strmeň, P., Oláh, Z.:** Vnútroočný malígny melanóm dlhodobou konzervatívne a chirurgicky liečený pre intermediárnu uveitídu. *Čes a Slov Oftal*, 50(2), 1994: 86–91.
10. **Furdová, A., Strmeň, P., Šramka, M.:** Complications in patients with uveal melanoma after stereotactic radiosurgery and brachytherapy. *Bratislava Medical Journal – BLL*, 106 (12); 2005: 401–406.
11. **Krásný, J., Novák, V., Otradovec, J.:** Orbitální protéza po exenteraci očnice se zachováním víček a spojivkového vaku. *Čes a Slov Oftal*, 62, 2006: 94–99.
12. **Krásný, J., Šach, J., Brunnerová, R., et al.:** Orbitální tumory u dospělých – desetiletá studie. *Čes a Slov Oftal*, 64, 2008: 219–227.
13. **McLean, I.W., Keefe, K.S., Burnier, M.N.:** Uveal Melanoma. Comparison of the Prognostic Value of Fibrovascular Loops, Mean of the Ten Largest Nucleoli, Cell Type, and Tumor size. *Ophthalmology*, 104(5); 1997: 777–780.
14. **Oláh, Z.:** Problémy morfológie a klinického výskytu primárných melanómov v uveálnom trakte oka. Habilitačná práca. LF UK, Bratislava, 1968, 150 s.
15. **Oláh, Z., Furdová, A., Pecháň, J., et al.:** Významnosť diagnostických postupov pri malígnom melanóme uvey. *Slovenský lekár*, 4 (1–2); 1994: 29–32.
16. **Shammas, H.F., Blodi, F.C.:** Prognosis factors in choroidal and ciliary body melanomas. *Arch. Ophthalmol.*, 95; 1977: 63–67.
17. **Shields, J.A., Shields, C.L.:** Current management of posterior uveal melanoma. *Mayo Clin. Proc.*, 68(12); 1993: 1196–1200.
18. **Taillanter, N.:** Étude pronostique des mélanomes malins de l'uvéa. *Conférences Laonnaise d'Ophthalmologie*, 1; 1978: 3–208.
19. **Taillanter, N.:** Prognostic study of malignant melanomas of the uvea

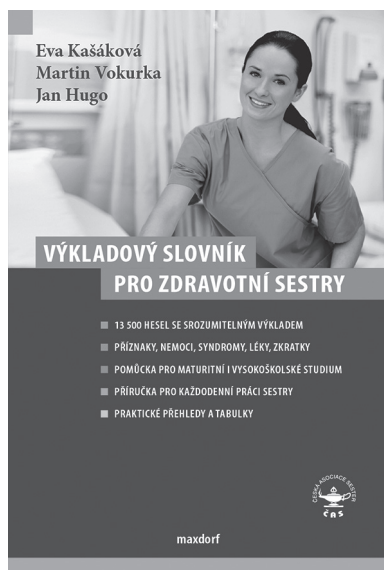
(apropos 143 cases). Bull Soc Ophthalmol Fr, 79(1); 1979: 63–64.

20. **Zimmerman, L.E., McLean, I.W.:** Do Growth and Onset of Symptoms of

Uveal Melanomas Indicate Subclinical Metastasis? Ophthalmology, 91; 1984: 685–691.

21. **Zimmerman, L.E., McLean, I.W., Foster,**

**W.D.:** Statistical Analysis of Follow-up Data Concerning Uveal Melanomas and the Influence of Enucleation. Ophthalmology, 87; 1980: 557–554.



*Eva Kašáková, Martin Vokurka, Jan Hugo*

## Výkladový slovník pro zdravotní sestry

Maxdorf 2015, 430 str.,  
ISBN: 978-80-7345-424-1  
Cena: 495 Kč  
Formát: 154×230 mm, brož.

Zdravotní sestry jsou bez nadsázky pilířem každého fungujícího zdravotního systému. V České republice má vysoká odborná úroveň sester dlouhou tradici. Požadavky na vzdělání zdravotních sester však progresivně rostou – spolu se zvyšujícími se pravomocemi a z nich vyplývající zodpovědností.

Současná etapa rozvoje medicíny se vyznačuje mimořádně rychlým nárůstem nových informací, ročně přibývají stovky nových pojmů, z čehož nemalá část přechází do každodenní komunikace a stává se rovněž součástí běžného života středních zdravotnických pracovníků. Zvýšený tlak nových poznatků a nových slov tak orientuje celou odbornou zdravotnickou komunitu, zdravotní sestry nevyjímaje, k publikacím slovníkového typu.

**Objednávky zasílejte e-mailem nebo poštou: LD, s.r.o. Tiskárna Prager, Kováků 9, 150 00 Praha 5, e-mail: tiskarnaprager@prager-print.cz, tel.: 251 566 585, mobil: 602 377 675.**

**Na objednávce uveďte i název časopisu, v němž jste se o knize dozvěděli.**