

# DETEKCIA FOVEÁLNEJ HYPOPLÁZIE OPTICKOU KOHERENTNOU TOMOGRAFIU

**Bušányová B., Porubanová M.,  
Gerinec A.**

Klinika detskej oftalmológie DFNSP  
LFUK, Bratislava,  
prednosta kliniky prof. MUDr. Anton  
Gerinec, CSc.

## Súhrn

**Cieľ práce:** Zhodnotiť prínos optickej koherentnej tomografie (OCT) v diagnostike foveálnej hypoplázie u detí.

**Materiál a metodika:** Deti s foveálnou hypopláziou (FH) boli vyšetované prístrojom RTVue Fourier – domain (FD) – OCT, softvérom – verzia 6.80 (Optovue Inc, Fremont, USA). Makulárna oblasť bola kvalitatívne vyšetrená jednotlivým horizontálnym skenom (1024 A-skenov/obraz). Hrúbka makuly bola zameraná a kvantitatívne vyhodnotená automatickým rýchlym protokolom pre oblasť makuly MM5 (makulárna mapa 5x5 mm). Pre porovnanie sme vyšetřili kontrolnú skupinu detí.

**Výsledky:** Kvalitatívne bol zhodnotený OCT obraz makuly a kvantitatívne vyhodnotená hrúbka a konfigurácia makuly u detí s foveálnou hypopláziou. Následne bolo zrealizované porovnanie OCT nálezov makuly so zdravými deťmi. OCT ukázalo redukciu foveálnej depresie, kontinuálne rozšírenie vnútorných vrstiev sietnice cez oblasť, v ktorej by mala byť zvyčajne umiestnená fovea. Pacienti s foveálnou hypopláziou mali hrubšiu centrálnu makulu a foveolu než deti v kontrolnej skupine.

**Záver:** OCT v našom súbore pacientov potvrdilo konečnú diagnózu foveálnej hypoplázie. FD-OCT je neinvazívna a rýchla metóda nápomocná pri identifikácii retinálnej abnormality v diagnostike foveálnej hypoplázie u detí a môže byť užitočná pri diagnostike pacientov s nevysvetliteľným poklesom videnia.

**Kľúčové slová:** foveálna hypoplázia, optická koherentná tomografia, deti

## Summary

### Foveal Hypoplasia Detection by Optical Coherence Tomography

**Purpose:** To evaluate the contribution of optical coherence tomography (OCT) in the diagnosis of foveal hypoplasia in children.

**Material and methods:** Children with foveal hypoplasia (FH) were examined with device RTVue Fourier – domain (FD) – OCT, software – version 6.8 (Optovue Inc., Fremont, USA). A qualitative examination of the macular area was performed with single horizontal scan (1024 A-scans/frame). Macular thickness was measured and evaluated quantitatively with an automatic fast macular area protocol MM5 (Macular Map 5x5 mm). A control group of children was used for comparison.

**Results:** The quality was assessed with OCT image of the macula and quantitatively evaluated macular thickness and configuration in children with foveal hypoplasia. It was subsequently realized the comparison of macular OCT findings in healthy children. The OCT showed a reduction of foveal depression, continuous extension of the inner retinal layers through the area in which should be normally found fovea. Patients with foveal hypoplasia had thicker central macula and fovea than children in the control group.

**Conclusion:** OCT in our group of patients confirmed the final diagnosis of foveal hypoplasia. FD-OCT is a noninvasive and quick method helpful in identifying retinal abnormalities in the diagnosis of foveal hypoplasia in children and may be useful in diagnosing patients with unexplained decrease in vision.

**Key words:** foveal hypoplasia, optical coherence tomography, children

Čes. a slov. Oftal., 70, 2014, No. 1, p. 22–28

✉ Do redakce doručeno dne 28. 2. 2014

✍ Do tisku přijato dne 20. 3. 2014

MUDr. Beáta Bušányová  
Klinika detskej oftalmológie DFNSP LF UK  
Limbová 1  
833 40 Bratislava  
e-mail: b.busany@pobox.sk

## ÚVOD

Foveálna hypoplázia, označovaná tiež ako fovea plana alebo foveálna aplázia, je vrodený patologický stav, pri ktorom nie je vyvinutá fovea. Je charakterizovaná ako neprítomnosť foveálnej depresie s kontinuálnou

prítomnosťou všetkých neurosenzorických sietnicových vrstiev v predpokladanej foveálnej oblasti. Ochorenie môže byť asociované s inými očnými alebo systémovými abnormalitami ako aniridia, albinismus, mikroftalmus, achromatopsia, ROP, Praderovej-Williho syndrómom, Heřmanského-Pudlákovým syndrómom, alebo sa môže jednať o raritné ochorenie – izolovanú foveálnu hypopláziu (3).

V posledných rokoch bola optická koherentná tomografia popísaná ako rýchla a účelná metóda k stanoveniu diagnózy foveálnej hypoplázie. V tejto práci sa venujeme klinickým aspektom a tomografickým nálezom u detských pacientov s rôznym typom foveálnej hypoplázie v porovnaní so zdravou detskou populáciou.

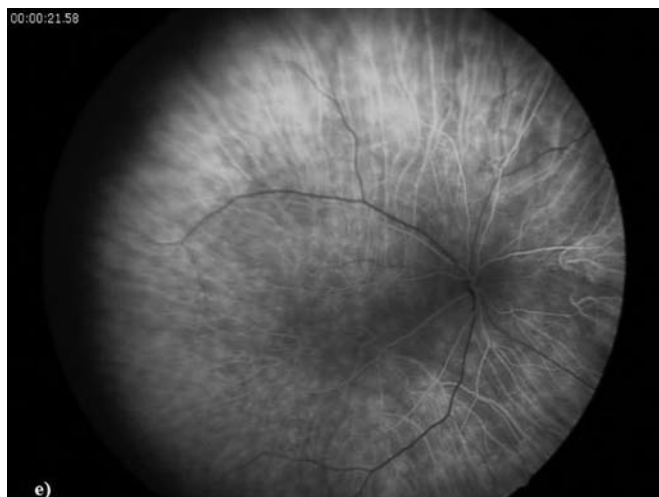
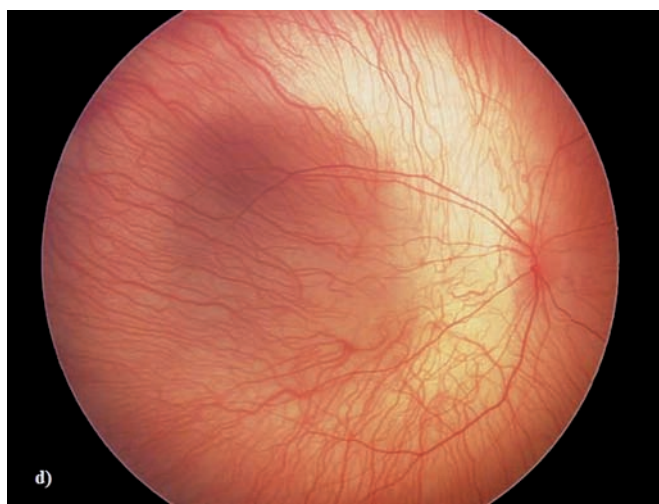
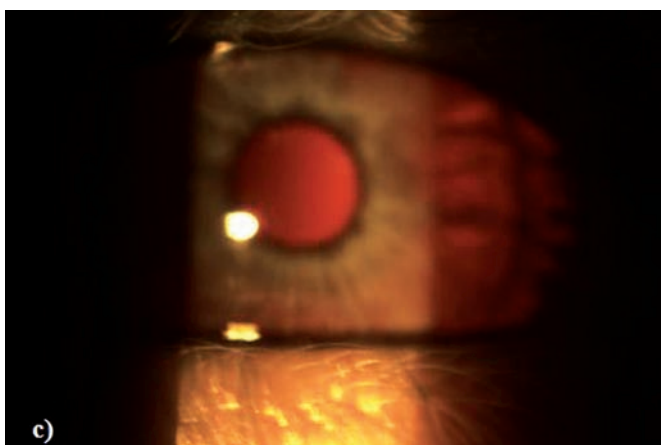
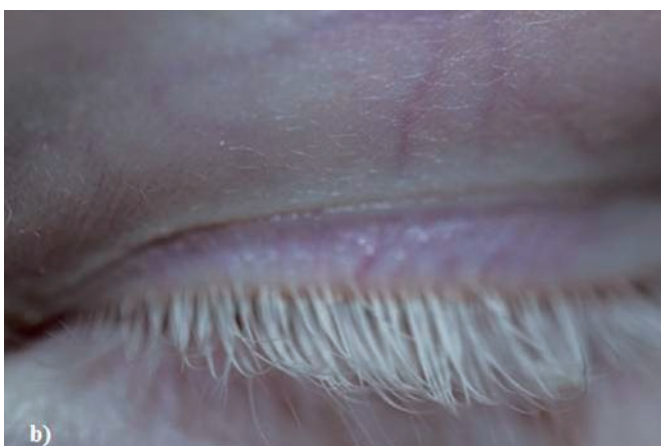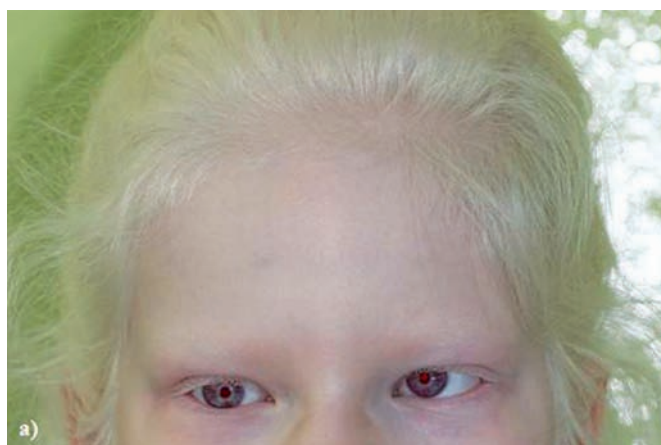
## MATERIÁL A METÓDA

Do štúdie sme zahrnuli pacientov Kliniky detskej oftalmológie DFNsP LFUK v Bratislave. Súbor tvorilo spolu 18 detí s diagnózou foveálnej hypoplázie, spolu 36 očí, 6 dievčat, 12 chlapcov. Po komplexnom očnom vyšetrení boli zaradení 9 pacienti s albinizmom (obr. 1 a, b, c, d, e), 2 pacienti s anirídiou, 4 pacienti s izolovanou foveálnou hypopláziou, 2 pacienti s retinopatiou prematúrnych (ROP) a 1 pacient s achromatopsiou. Priemerný

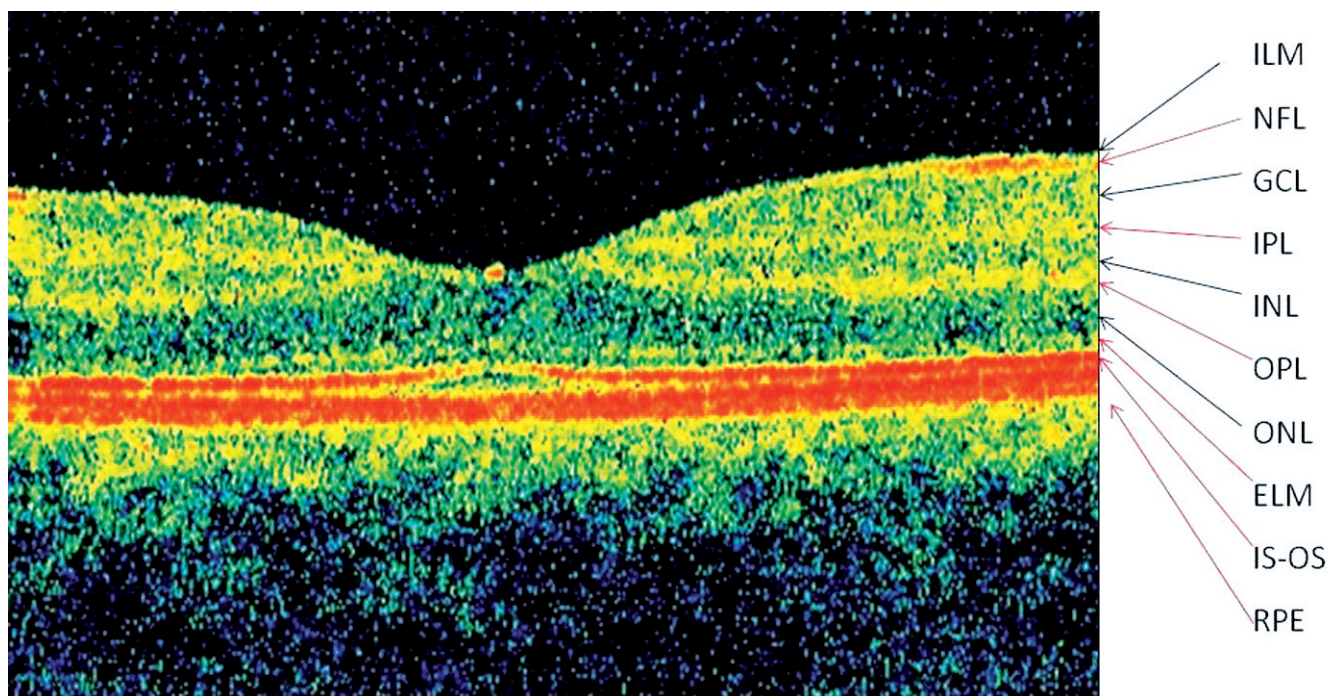
vek pacientov bol 10 rokov (tab. 1). Na porovnanie sme použili kontrolnú skupinu 10 zdravých detí, 20 očí, priemerný vek pacientov bol 11,8 roka (5–15 rokov).

Pacienti boli kompletne vyšetrení, u každého sme zistovali monokulárne najlepšie korigovanú centrálnu zrakovú ostrosť (KCZO), prítomnosť nystagmu. Refrakčnú chybu sme merali v cykloplégii po instilácii 1% tropikamidu, predný segment bol vyšetrený biomikroskopicky a fundus oftalmoskopicky. Následne bol každý pacient vyšetrený optickou koherentnou tomografiou, prístrojom RTVue FD-OCT, softvérom – verzia 6.8 (Optovue Inc, Fremont, USA). Na

kvalitatívne vyšetrenie makulárnej oblasti sme použili jednotlivý horizontálny sken (1024 A-skenov/obraz). Hrúbka makuly bola meraná a kvantitatívne vyhodnotená automatickým rýchlym protokolom pre oblasť makuly MM5 (makulárna mapa 5x5 mm). Zobrazí „cross sectional“ sietnicový obraz makuly a mapu šírky sietnice v oblasti makuly, šírka je meraná od vitreoretinálneho rozhrania k prednému povrchu pigmentového epitelu a je vypočítaná automaticky algoritmom. Keďže prístroj disponuje funkciou automatickej segmentácie makuly na vnútornú a vonkajšiu retinálnu vrstvu s vyhodnotením hrúbky týchto vrstiev,



Obr. 1 Pacientka s foveálnou hypopláziou pri okulokutánnom albinizme: a) hypopigmentácia kože, vlasov, b) rias, c) translucenčná dúhovka d) fotografia očného pozadia – hypopigmentácia fundu s foveálnou apláziou e) fluoroangiografický obraz.



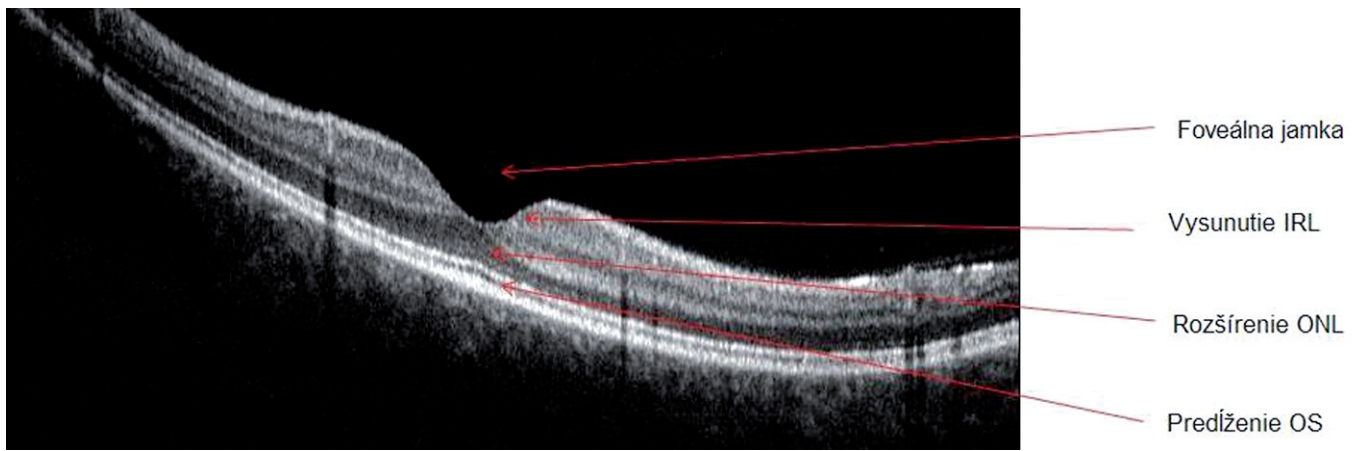
ILM-vnútrotná ohraničujúca membrána, NFL- vrstva nervových vlákien, GCL- vrstva gangliových buniek, IPL- vnútrotná plexiformná vrstva, INL-vnútrotná jadrová vrstva, OPL- vonkajšia plexiformná vrstva, ONL- vonkajšia jadrová vrstva, ELM-vonkajšia ohraničujúca membrána, IS-OS- junkcia vnútrotného a vonkajšieho segmentu fotoreceptora, RPE- pigmentový epitel sietnice

Obr. 2 Normálna stratifikácia sietnice u dieťaťa z kontrolnej skupiny zdravých detí.

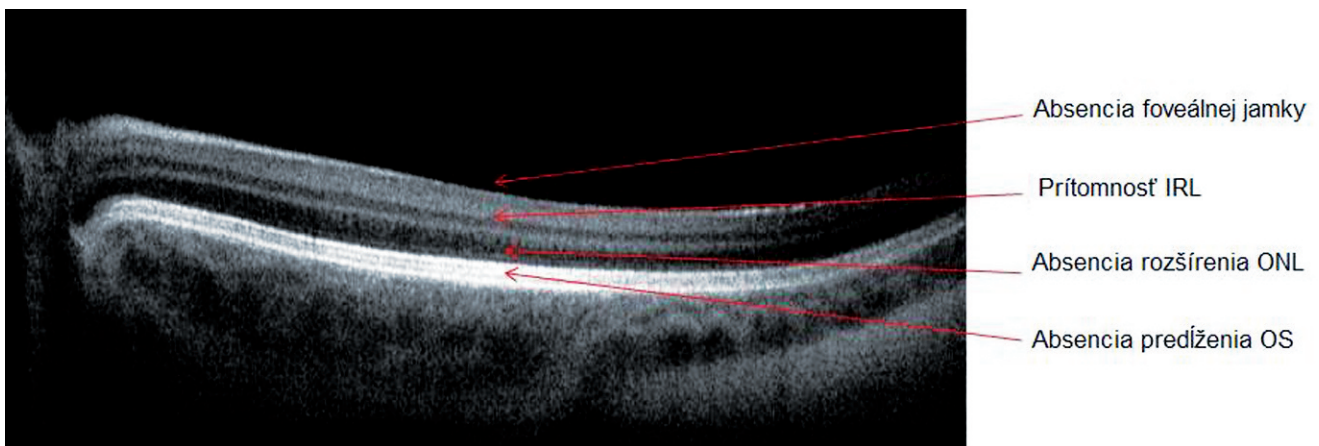
Tab. 1 Demografické údaje a merané parametre 18 detí v štúdiu.

Pacient	Diagnóza	Pohlavie	Vek/rok	Nystagmus	KCZO		CHM		IRLH		ORLH		Stupeň FH
					PO	LO	PO µm	LO µm	PO µm	LO µm	PO µm	LO µm	
1.	Albinismus	Female	9	nie	0,50	0,5	282	288	82	109	200	179	2.st.
2.	Albinismus	Male	10	áno	0,1	0,1	296	346	113	101	183	245	4.st.
3.	Albinismus	Female	8	áno	0,1	0,1	330	309	84	97	246	212	4.st.
4.	Albinismus	Male	7	áno	0,1	0,16	291	299	98	98	194	201	4.st.
5.	Albinismus	male	10	áno	0,16	0,16	283	264	105	92	179	172	3.st.
6.	Albinismus	Male	7	áno	0,1	0,1	305	263	111	103	194	160	3.st.
7.	Albinismus	Male	12	áno	0,1	0,1	297	286	116	108	181	177	4.st.
8.	Albinismus	Male	10	áno	0,1	0,1	298	279	110	109	188	170	4.st.
9.	Albinismus	Male	11	áno	0,16	0,16	295	282	102	97	193	185	4.st.
10.	Aniridia	Male	18	áno	0,1	0,1	290	294	113	110	177	184	4.st.
11.	Aniridia	Male	9	nie	0,5	0,5	308	302	106	112	202	190	1.st.
12.	Iz. FH	Female	17	áno	0,5	0,32	303	316	108	125	196	191	1.st.
13.	Iz. FH	Female	7	áno	0,16	0,16	310	307	124	105	186	202	3.st.
14.	Iz. FH	Male	6	áno	0,5	0,5	240	292	70	123	171	170	1.st.
15.	Iz. FH	Female	5	áno	0,25	0,25	250	250	91	91	160	160	3.st.
16.	ROP	Male	8	nie	0,8	0,80	311	311	123	122	188	189	1.st.
17.	ROP	Male	15	nie	0,8	0,5	304	330	127	120	177	210	1.st.
18.	Achroma-topsia	Female	11	nie	0,25	0,2	236	278	85	118	151	160	-
<b>Priemer</b>			10		0,29	0,27	290,5	294,2	103,8	107,8	187	186,5	

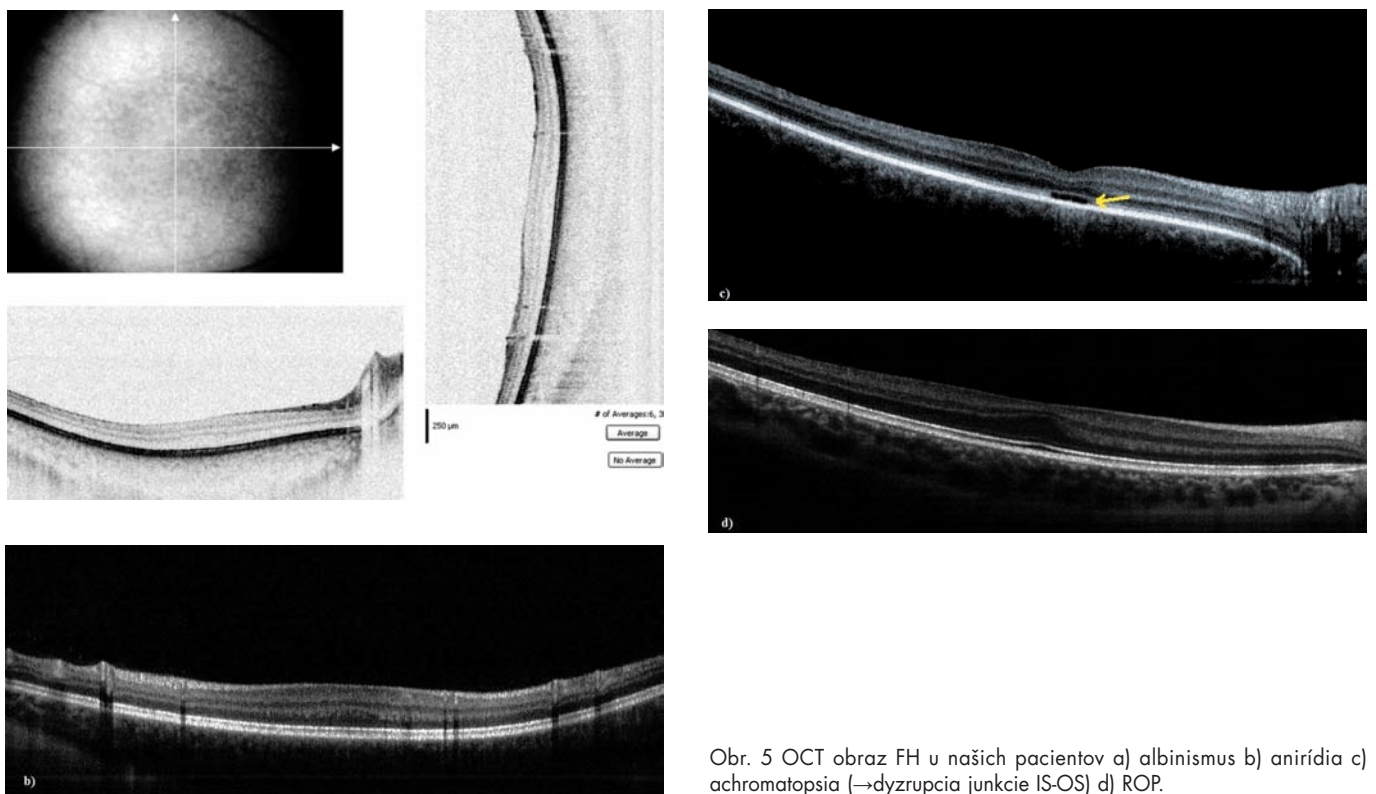
<sup>1</sup>KCZO – korigovaná centrálna zraková ostrosť, PO – pravé oko, LO – ľavé oko, CHM – centrálna hrúbka makuly, IRLH – hrúbka vnútornej sietnicovej vrstvy, ORLH – hrúbka vonkajšej sietnicovej vrstvy, Iz. FH – izolovaná foveálna hypoplázia



Obr. 3 Normálna foveálna konfigurácia u dieťaťa z kontrolnej skupiny zdravých detí.



Obr. 4 Foveálna štruktúra u pacienta s FH pri anirídii.



Obr. 5 OCT obraz FH u našich pacientov a) albinismus b) aniridia c) achromatopsia (→dyzrupcia junkcie IS-OS) d) ROP.

hodnotili sme v našej štúdií aj tieto parametre. Na porovnanie sme na OCT vyšetřili kontrolnú skupinu zdravých detí (obr. 2, 3), u ktorých sme použili rovnaké skeny pre oblasť makuly ako u skupiny detí s diagnózou FH.

V sledovanej skupine detí s FH sme kvalitatívne zhodnotili OCT obraz makuly (obr. 4) a vyhodnotili centrálnu hrúbku makuly (CHM), hrúbku vnútornej retinálnej vrstvy (IRL) a hrúbku vonkajšej retinálnej vrstvy (ORL) (vid' tab. 1). Následne sme zrealizovali porovnanie OCT nálezov makuly so zdravými deťmi v kontrolnej skupine. Podľa súčasných klasifikačných kritérií pre FH sme priradili pacientom podľa OCT nálezu stupeň FH, hľadali sme koreláciu s centrálnou zrakovou ostrosťou (CZO).

## VÝSLEDKY

OCT vyšetřením sa u všetkých našich pacientov zistila redukcia až absencia foveálnej depresie, kontinuálne rozšírenie vnútorných vrstiev sietnice cez centrálnu makulár-

Tab. 2 Porovnanie priemernej foveálnej hrúbky u pacientov s FH a u zdravých detí.

	CHM PO µm	CHM LO µm	IRLH PO µm	IRLH LO µm	ORLH PO µm	ORLH LO µm
<b>Pacienti s FH</b>	290,5	294,2	103,8	107,8	187	186,5
<b>Kontrolná skupina</b>	249	250,3	77,7	81,8	171,1	168,7

<sup>1</sup> FH – foveálna hypoplázia, PO – pravé oko, LO – ľavé oko, CHM – centrálna hrúbka makuly, IRLH – hrúbka vnútornej sietnicovej vrstvy, ORLH – hrúbka vonkajšej sietnicovej vrstvy

Tab. 3 Korigovaná centrálna zraková ostrosť podľa stupňa foveálnej hypoplázie v sledovanom súbore.

Stupeň FH	KCZO	Priemerná KCZO	CHM µm
<b>1.</b>	0,8-0,5	0,57	310
<b>2.</b>	0,5-0,25	0,5	285
<b>3.</b>	0,25-0,1	0,17	258
<b>4.</b>	0,1 a menej	0,11	308

<sup>1</sup>FH – foveálna hypoplázia, KCZO – korigovaná centrálna zraková ostrosť, CHM – centrálna hrúbka makuly

nu oblasť, v ktorej by mala byť zvyčajne umiestnená fovea, absenciu predĺženia vonkajšieho segmentu (OS) čapíkov, mierne zúženie vonkajšej jadrovej vrstvy (ONL) (obr. 5. a–d). U pacienta s achromatopsiou bola zistená dyzrupcia junkcie vnútorného a vonkajšieho segmentu (IS-OS) čapíkov.

Pacienti s foveálnou hypopláziou mali v priemere vyššiu centrálnu hrúbku makuly

290 µm na pravom oku a 294,2 µm na ľavom oku v porovnaní s kontrolnou skupinou detí priemerne 249 µm na pravom oku a 250,3 µm na ľavom oku. Taktiež priemerná hrúbka IRL bola vyššia u detí s FH 103,8 µm na pravom oku a 107,8 µm na ľavom oku v porovnaní so zdravými deťmi v priemere 77,7 µm na pravom oku a 81,8 µm na ľavom oku. Nebola zistená

Tab. 4 Stupne FH podľa poruchy vývoja maturácie foveoly a korelácia OCT obrazu.

Vývoj maturácie foveoly	OCT obraz pri neporušenom vývoji foveoly	Stupeň foveálnej hypoplázie pri porušenom vývoji foveoly			
		1. stupeň	2. stupeň	3. stupeň	4. stupeň
Centrifugálny posun vnútorných sietnicových vrstiev	Foveálna jamka a vytlačenie IRL	Splytčenie foveálnej jamky, rozšírenie IRL	Absencia foveálnej jamky		
Špecializácia čapíkov	Predĺženie vonkajšieho segmentu			Absencia predĺženia OS	
Centripetálna migrácia čapíkov	Rozšírenie vonkajšej jadrovej vrstvy				Absencia rozšírenia ONL
Vývojový proces prebehol aspoň v čiastočnom rozsahu					
K vývojovému procesu nedošlo					

výraznejšia odchýlka v hrúbke ORL v sledovanej a porovnávacej skupine detí (tab. 2). Nezistili sme koreláciu medzi zrakovou ostrosťou a centrálnou hrúbkou makuly (tab. 3), avšak zistili sme koreláciu zrakové ostrosti podľa stupňa foveálnej hypoplázie.

## DISKUSIA

Fovea centralis (FC) je charakteristická avaskulárnou zónou a zvýšenou hustotou fotoreceptorov – čapíkov s predĺžením vonkajších segmentov a exkaváciou vnútorných sietnicových vrstiev. U novorodenca nie je úplne diferencovaná, určitý stupeň hypoplázie je fyziologický a vývoj pokračuje postnatálne (2). Normálny foveálny vývoj začína v štádiu formovania jamky v 25. fetálnom týždni a exkavácia je ukončená do 15. mesiaca po narodení.

Definitívny vývoj je ukončený až do 45. mesiaca po narodení (6).

Vývojové fázy foveae centralis:

1. Centrifugálny posun vnútorných sietnicových vrstiev (15. m) – vytlačenie vnútorných vrstiev sietnice za foveolu.
2. Centripetálna migrácia čapíkov na miesto incipientnej fovey – rozšírenie vonkajšej jadrovej vrstvy.
3. Špecializácia čapíkov na foveálne čapíky – pokles diametra vonkajšieho segmentu čapíkov a nárast dĺžky (do 45. m) – OS predĺženie.

Narušenie vývojového procesu FC vedie k vzniku foveálnej hypoplázie (obr. 3).

Charakteristické klinické nálezy u pacientov s FH sú nystagmus rôzneho stupňa, znížená zrková ostrosť, neprítomný alebo abnormálny makulofoveálny reflex pri oftalmoskopii, fovea je nevýrazne štrukturovaná a ťažšie diferencovateľná od ostatnej sietnice. Má menej makulárneho luteínu viditeľného oftalmoskopicky (1, 4, 5). Pri fluoresceínovej angiografii je variabilné a neúplné filtrovanie choroidálnej

fluorescencie v makulárnej oblasti a avaskulárna zóna je veľmi úzka (8).

Etiologicky bol identifikovaný PAX6 gén indukujúci proces diferenciacie fovey, ktorého mutáciou môže vzniknúť hypoplázia. Dedičnosť je autozomálne dominantná alebo recesívna, ale popísané boli aj sporadické prípady.

Stanovenie diagnózy foveálnej hypoplázie u detí nie je vždy jednoduché, pokiaľ sú prítomné iba diskkrétne zmeny na funde a tie sú často ťažšie detekovateľné, obzvlášť ak je prítomný nystagmus. Foveálna hypoplázia bola v minulosti diagnostikovaná na základe fundoskopického a fluoroangiografického obrazu.

OCT potvrdilo foveálnu hypopláziu u všetkých našich pacientov. V predchádzajúcich publikáciách boli pri OCT vyšetrení u pacientov s FH zistené typické abnormality ako absentujúca foveálna depresia, foveálna hyporeflektivita, choroidálna transluminácia a vzhľad dvojitej hyperreflexnej vrstvy v junkcii retiny a choroidey (9, 10, 12, 15), čo potvrdila aj naša štúdia. Vzhľadom na nízke rozlíšenie pri predchádzajúcich Time-domain OCT prístrojoch vznikla diskusia okolo klasifikácie FH popísanej v predchádzajúcich štúdiách. Grading FH u väčšiny predchádzajúcich prác bol zameraný na pacientov s albinizmom (11). Iba nedávno bol publikovaný klasifikačný systém pre foveálnu hypopláziu podľa nálezov na Fourier-domain optickej koherentnej tomografii, ktorá umožňuje rýchlejšie zobrazenie s vyšším rozlíšením a tak podrobne vyhodnotiť vrstvy sietnice.

Klasifikácia je založená na prítomnosti alebo absencii foveálnej jamky, ktorá je zapríčinená prítomnosťou a rozšírením vnútorných vrstiev sietnice, ktoré sú za normálnych podmienok z fovey vytlačené, ďalej na rozšírení vonkajšej nukleárnej vrstvy a vonkajšieho segmentu čapíkov vo fovee. Stupeň foveálnej hypoplázie bol definovaný na základe nasledujúcich kritérií navrhnutých Thomasom (14).

### Odlíšuje 4 stupne FH (tab. 4):

1. stupeň – splytenie foveálnej jamky, prí-

- tomnosť a rozšírenie IRL, rozšírenie ONL, predĺženie OS,
2. stupeň – ako stupeň 1., ale absencia foveálnej jamky,
3. stupeň – ako stupeň 2., ale absencia predĺženia OS,
4. stupeň – ako stupeň 3., ale absencia rozšírenia ONL.

Na základe uvedenej klasifikácie sme aj v našom súbore pacientov identifikovali uvedené zmeny, čo nám umožnilo priradiť konkrétny stupeň FH. Stupeň FH dôležitý prognostický indikátor pre CZO aplikovateľný v rozsahu ochorení asociovaných s FH s výnimkov achromatopsie (7, 13). V publikovaných prácach bol 1. stupeň spojený s najlepšou CZO (do 0,63) 2., 3., a 4. st. sú spojené s postupne horšou CZO (0,4, 0,25, 0,16). K podobným zisteniam sme dospeli aj v našom súbore, kde vyšší stupeň FH zodpovedal postupne nižšej CZO, avšak nezistili sme súvislosť medzi CZO a foveálnou hrúbkou.

Atypické sú príznaky pri FH asociovaných s **achromatopsiou**, ktorá je charakterizovaná:

- poklesom hrúbky sietnice a ONL,
- hlbšou foveálnou jamkou,
- rozrušením junkcie IS-OS.

V našej štúdii mala pacientka s achromatopsiou typický nález dyzrupcie junkcie IS-OS a hlbšiu foveálnu exkaváciu.

## ZÁVER

FD-OCT je neinvazívna a rýchla metóda užitočná k diagnostike foveálnej hypoplázie a to najmä u detských pacientov so zníženou zrakovou ostrosťou neznámej etiológie. Klinický, fluoroangiografický, autofluorescenčný nález je síce tiež dôležitý, ale je menej citlivý pre stanovenie diagnózy foveálnej hypoplázie. Systém hodnotenia FH na základe FD-OCT nálezov je objektívny, presný, široko použiteľný a nápomocný v hodnotení detských pacientov s FH, čo potvrdila aj naša skúsenosť.

## LITERATURA

1. **Cronin, T.H., Hertle, R.W., Ishikawa, H. et al.:** Spectral domain optical coherence tomography for detection of foveal morphology in patients with nystagmus. *J AAPOS*, 2009; 13(6): 563–566.
2. **Dubis, A.M., Hansen, B.R., Cooper, R.F. et al.:** Relationship between the Foveal Avascular Zone and Foveal Pit Morphology. *Invest Ophthalmol Vis Sci*, 2012; 53: 1628–1636.
3. **Gerinec, A.:** *Detská oftalmológia*. Martin, Osveta, 2005, 593 s.
4. **Holmström, G., Eriksson, U., Hellgren, K. et al.:** Optical coherence tomography is helpful in the diagnosis of foveal hypoplasia. *Acta Ophthalmol*, 2010; 88(4): 439–442.
5. **Chong, G., Farsiu, S., Freedman, S.F. et al.:** Abnormal Foveal Morphology in Ocular Albinism Imaged With Spectral-Domain Optical Coherence Tomograph. *Arch Ophthalmol*, 2009; 127(1): 37–44.
6. **McAllistera, J.T., Dubisb, A.M., Taita, D.M. et al.:** Arrested Development: High-Resolution Imaging of Foveal Morphology in Albinism. *Vision Res*, 2010; 50(8): 810–817.
7. **Mohammad, S., Gottlob, I., Kumar, A. et al.:** The Functional Significance of Foveal Abnormalities in Albinism Measured Using Spectral-Domain Optical Coherence Tomography. *Ophthalmology*, 2011; 118:1645–1652.
8. **Mota, A., Fonseca, S., Carneiro, A. et al.:** Isolated Foveal Hypoplasia: Tomographic, Angiographic and Autofluorescence Patterns. *Case Reports in Ophthalmological Medicine*, 2012; 2012: 864–958.
9. **Pal, S.S., Gella, L., Sharma, T. et al.:** Spectral domain optical coherence tomography and microperimetry in foveal hypoplasia. *Indian J Ophthalmol*, 2011; 59(6): 503–505.
10. **Park, K.A., Oh, S.Y.:** Clinical characteristics of high grade foveal hypoplasia. *Int Ophthalmol*, 2013; 33: 9–14.
11. **Rossi, S., Testa, F., Gargiulo, A. et al.:** The Role of Optical Coherence Tomography in an Atypical Case of Oculocutaneous Albinism: A Case Report. *Case Rep Ophthalmol*, 2012; 3: 113–117.
12. **Saffra, N., Agarwal, S., Chiang, J.P.W. et al.:** Spectral-Domain Optical Coherence Tomographic Characteristics of Autosomal Recessive Isolated Foveal Hypoplasia. *Arch Ophthalmol*, 2012; 130(10): 1324–1327.
13. **Seo, J.H., Yu, Y.S., Kim, J.H. et al.:** Correlation of visual acuity with foveal hypoplasia grading by optical coherence tomography in albinism. *Ophthalmology*, 2007; 114(8): 1547–51.
14. **Thomas, M.G., Kumar, A., Mohammad, S. et al.:** Structural Grading of Foveal Hypoplasia Using Spectral-Domain Optical Coherence Tomography. *Ophthalmology*, 2011; 118: 1653–1660.
15. **Yang, H., Yu, T., Sun, C. et al.:** Spectral-domain optical coherence tomography in patients with congenital nystagmus. *Int J Ophthalmol*, 2011; 4(6): 627–630.