

Změna anti-VEGF při léčbě mimořádně aktivní choroidální neovaskulární membrány při věkem podmíněné makulární degeneraci

Hovorka M.

Oční oddělení Masarykovy nemocnice, Ústí nad Labem, primářka MUDr. Ivana Liehneová

SOUHRN

Cílem tohoto kazuistického sdělení je prezentovat případ pacienta s mimořádně aktivní choroidální neovaskulární membránou s krvácením při věkem podmíněné makulární degeneraci (VPMD), u něhož musela být provedena změna anti-VEGF preparátu, aby došlo ke stabilizaci nálezu na sítnici postiženého oka.

Autor prezentuje případ 83letého muže s aktivní CNV membránou při VPMD na OS. Aktivita membrány byla prokázána na optické koherenční tomografii i fluorescenční angiografii. NKZO postiženého oka byla 4/10, centrální tloušťka sítnice byla u tohoto pacienta 320 μm . Po průkazu přítomnosti aktivní CNV byla zahájena léčba intravitreálně podávaným pegaptanibem (Macugen). Po dvou podaných injekcích pegaptanibu bylo zjištěno, že nález na sítnici postiženého oka se zhoršuje. V souladu s doporučením uvedeným v Souhrnu informací o přípravku Macugen byla léčba tímto přípravkem ukončena. Následně byla zahájena léčba postiženého oka jiným lékem ze skupiny anti-VEGF, a to ranibizumabem (Lucentis). Po intravitreální aplikaci čtyř injekcí tohoto preparátu došlo po jednom roce od zahájení léčby ke stabilizaci nálezu na sítnici postiženého oka. Výsledná NKZO na OS byla 4/20 a tloušťka sítnice ve fovee byla 130 μm .

Závěr: Dávkování anti-VEGF vyplývající z klinických studií vyhovuje při léčbě převážné většiny pacientů s choroidální neovaskulární membránou. U některých jednotlivých pacientů je však nutné v průběhu léčby změnit původně vybraný anti-VEGF přípravek, aby došlo ke stabilizaci nálezu na sítnici.

Klíčová slova: věkem podmíněná makulární degenerace, anti-VEGF, Macugen, Lucentis

SUMMARY

The Change of the anti-VEGF Agent in the Treatment of Exceptionally Active Choroidal Neovascular Membrane in Age-Related Macular Degeneration

Aim of this case report to present a case a male patient with age related macular degeneration successfully treated by anti-VEGF substances different types.

The autor presents a case of 83 year old male with active choroidal neovascular membrane. In this patient, the best corrected visual acuity (BCVA) of the left eye was 4/10 and the central retina thickness of the left eye was 320 μm . Activity of neovascular membrane was verified by OCT and FAG. Treatment was started with anti-VEGF Macugen. After 2 intravitreal injections of Macugen was state of retina worse. Treatment of the left eye was terminated according to recommendation in Information about drug Macugen. After that was started intravitreal applications of Lucentis. The state of retina was stabilized after four injections of Lucentis. BCVA of the left eye was 4/20 and the central retina thickness was 130 μm . It happend after one year from beginning of therapy. Conclusions: Dosing of anti-VEGF substances results from clinical trials is suitable for treatment majority of patients with choroidal neovascular membrane. Change of anti-VEGF substance is necessary for stabilisation of state on retina in some cases.

Key words: age related macular degeneration, anti-VEGF, Macugen, Lucentis

Čes. a slov. Oftal., 66, 2010, No. 3, p. 142–145

ÚVOD

Věkem podmíněná makulární degenerace (VPMD) je nejčastější příčinou závažné poruchy centrální zrakové ostrosti (CZO) jednoho nebo obou očí u lidí nad 50 let. Riziko vzniku VPMD stoupá s věkem. VPMD se vyskytuje ve dvou formách suché, atrofické, která tvoří asi 90 %, a exsudativní, vlhké, vyskytující se u 10 % pacientů s VPMD. Hlavním znakem vlhké formy VPMD je přítomnost choroidální neovaskulární membrány (CNV). Vznikající fibrovaskulární komplex může porušit a ničit normální stavbu choriokapilaris, Bruchovu membránu, RPE a fotoreceptory, až vznikne disciformní jizva. Rozhodujícím faktorem v patogeneze exsudativní

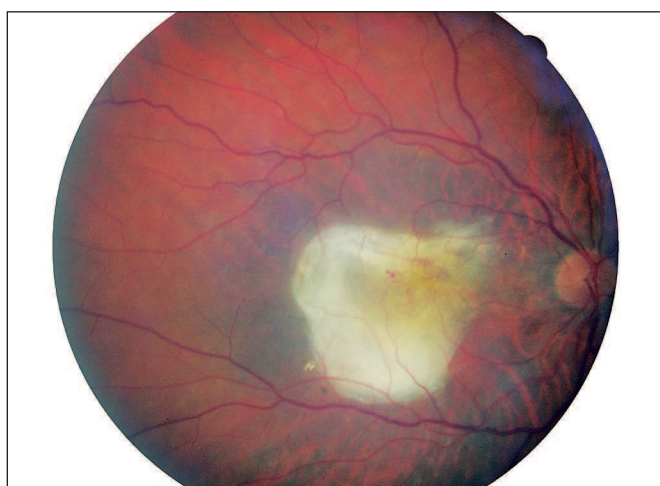formy je novotvorba choroidálních cév – angiogeneze. Mezi aktivátory angiogeneze patří vaskulární endoteliální růstový faktor (VEGF). Novotvořené cévy se formují do CNV membrány, která roste pod retinálním pigmentovým epitelem (RPE) – okultní CNV, nebo prorůstá skrz RPE pod neuroretinu – klasická CNV. Cévní pleteně CNV nemají pevné spoje mezi endotelovými buňkami. Z těchto fenestrováných kapilár CNV intenzivně uniká tekutina a vytváří serózní odchlípení RPE[2]. V současnosti nejúčinnější léčbou exsudativní formy VPMD je intravitreální aplikace protilátek proti VEGF. Anti-VEGF terapie má prokazatelně antiangiogenní a antipermeabilní vlivy [3]. Jedná se o preparáty pegaptanib (Macugen), ranibizumab (Lucentis) a bevacizumab (Avastin). Použití jednotlivých preparátů u konkrétních pacientů je na rozhodnutí lékaře.

MATERIÁL A METODIKA

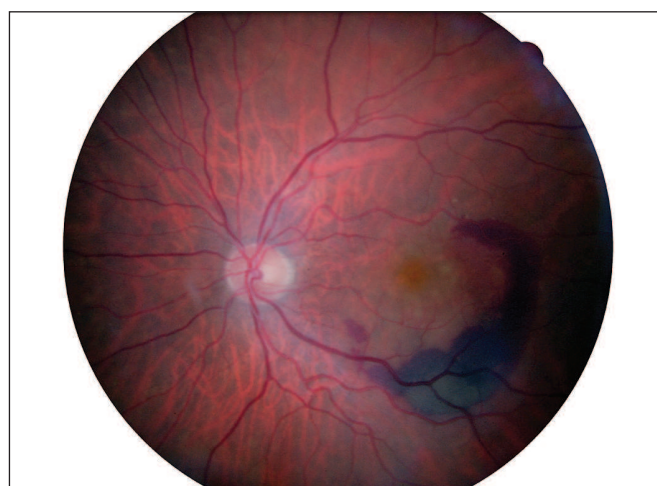Cílem tohoto kazuistického sdělení je prezentovat případ pacienta s exsudativní VPMD. Jednalo se o 83letého muže, který na pravé oko (OD) neviděl dobře od roku 2003 pro jizevnaté ložisko v centru v důsledku proběhlé exsudativní formy VPMD (obr. 1). Nejlépe korigovaná zraková ostrost (NKZO) na OD byla 2/50. V březnu 2009 pacient přichází na naši ambulanci s metamorfopsiemi a výrazně zhoršeným vizem na levém oku. NKZO na levém oku (OS) byla 4/10 (35 písmen ETDRS optotypů bez bonifikace). Na biomikroskopickém obrazu OS

byla zaznamenáno prosáknutí sítnice v centru a podkovovitá intraretinální hemoragie temporálně a dole od centra (obr. 2). Přítomnost okultní choroidální neovaskulární (CNV) membrány byla prokázána na Optické koherenční tomografii (OCT) kde tloušťka neuroretiny ve fovee byla 320 μm (obr. 5). Subfoveolárně byla velká serózní ablace neuroretiny. Temporálně od centra byla patrná hemoragická ablace retinálního pigmentového epitelu. Aktivita CNV membrány byla prokázána na Fluorescenční angiografii (FA), kde v pozdních fázích vyšetření došlo k prosakování fluoresceinu v rozsahu neovaskularizací (obr. 3, 4).

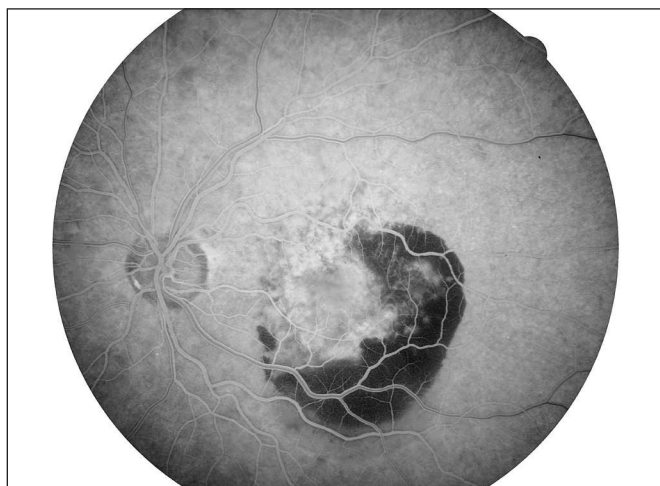V dubnu 2009 byla aplikována 1. intravitreální injekce 0,3 mg Macugenu. V červnu 2009 byla aplikována 2. injekce



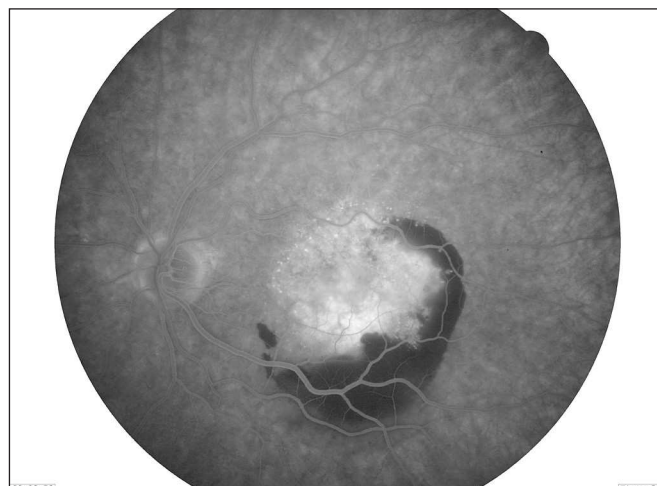Obr. 1. Nález na fundu pravého oka



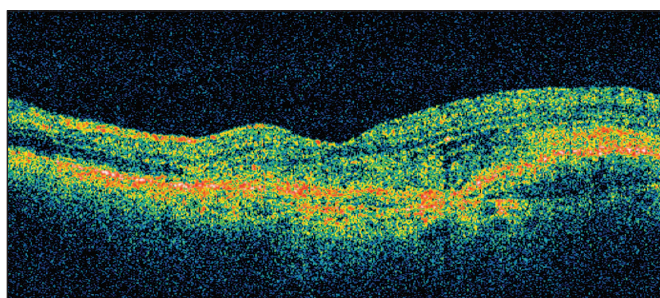
Obr. 2. Nález na fundu levého oka před léčbou



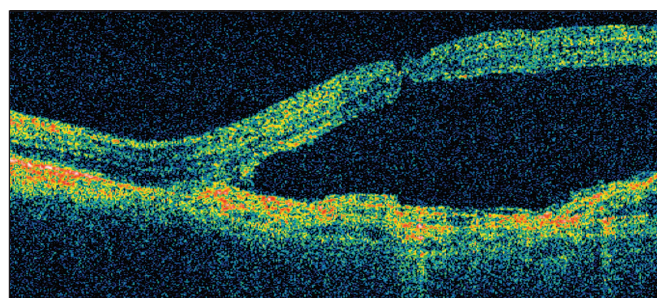
Obr. 3. FA pravého oka – časná fáze



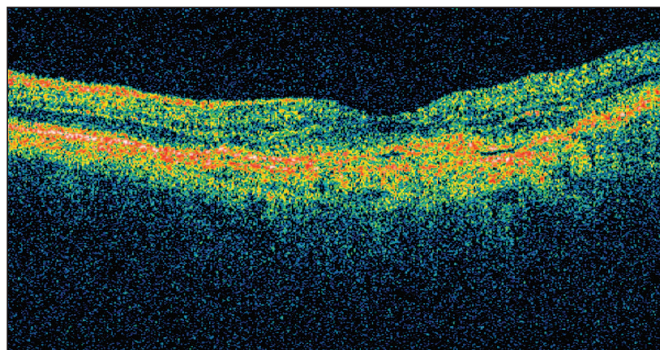
Obr. 4. FA pravého oka – pozdní fáze



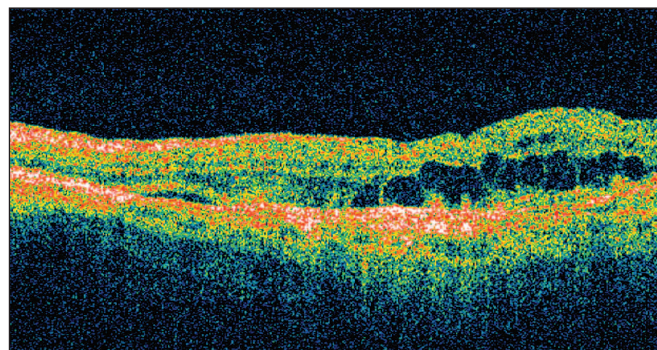
Obr. 5. OCT levého oka před léčbou



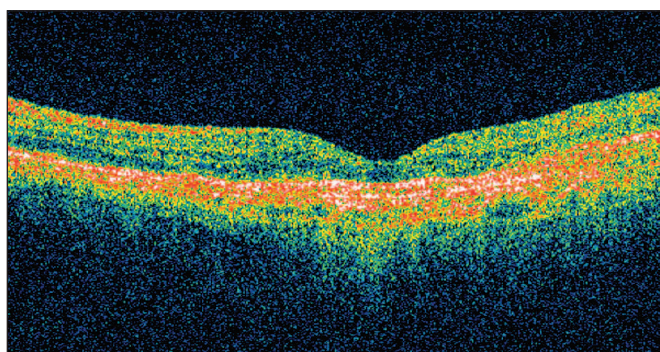
Obr. 6. OCT OS po druhé injekci Macugenu



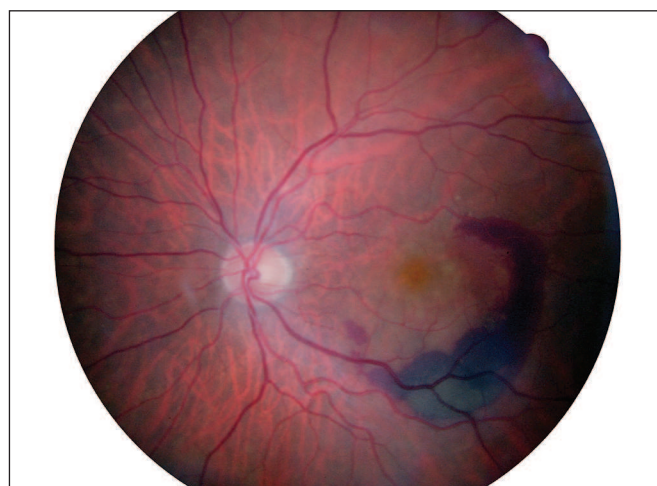Obr. 7. OCT OS září 2009 tloušťka neuroretiny ve fovee: 150 μm



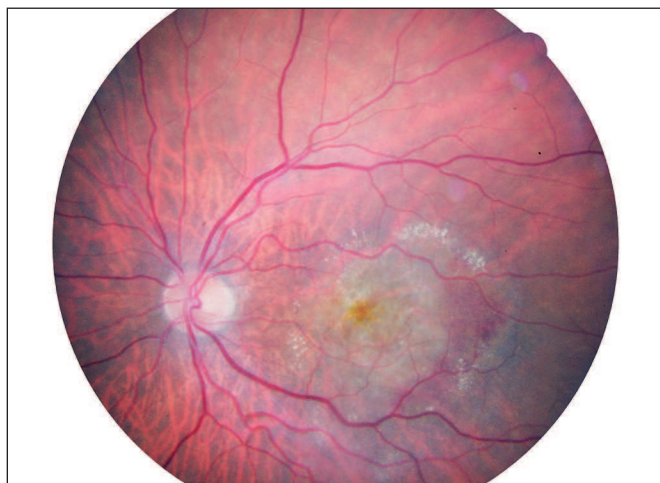Obr. 8. OCT OS prosinec 2009 tloušťka neuroretiny ve fovee: 380 μm



Obr. 9. OCT OS po 4. injekci Lucentisu (březen 2010) tloušťka: 130 μm NKZO: 4/20 (19 p.)



Obr. 10. Fundus OS března 2009



Obr. 11. Fundus OS března 2010

Macugenu. Při kontrole po 2. injekci Macugenu bylo zjištěno, že vizus na OS výrazně zhoršil na 4/32 (8 písmen). Tloušťka ve fovee se výrazně zvětšila na 1030 μm v důsledku velké serózní ablace neuroretiny (obr. 6).

Pro výrazný pokles NKZO na OS byla v souladu se Souhrnem informací o přípravku Macugen [1] léčba tímto přípravkem ukončena. Následně byla zahájena léčba postiženého oka jiným lékem ze skupiny anti-VEGF a to ranibizumabem (Lucentis).

V září 2009 byla intravitreálně do OS aplikována 1. injekce Lucentisu v množství 0,5 mg. Následně došlo ke snížení tloušťky neuroretiny ve fovee z 1030 μm na 220 μm .

NKZO na OS byla po první intravitreální injekci Lucentisu 4/20 (20 písmen ETDRS).

Po druhé injekci Lucentisu byla na OCT tloušťka neuroretiny ve fovee 150 μm (obr.7) a NKZO byla 4/20 (19 písmen ETDRS). Tři měsíce po druhé injekci Lucentisu v prosinci

2009 došlo ke zhoršení NKZO na OS na 4/32 (10 písmen ETDRS) a na OCT OS se objevilo prosáknutí a cysty. Tloušťka neuroretiny ve fovee vzrostla na 420 μm (obr. 8).

V průběhu ledna a února byly aplikovány 3. a 4. injekce Lucentisu.

Při kontrole v březnu 2010 byl nález na sítnici OS stabilizovaný.

Na OCT byla centrální tloušťka neuroretiny ve fovee OS 130 μm a NKZO se vrátila ke 4/20 (19 písmen ETDRS) (obr. 9). Na biomikroskopickém obrazu bylo patrné téměř úplné vstřebání podkovovité hemoragie (obr. 10 a 11).

Pacient i nadále zůstává ve sledování našeho makulárního centra. Kontroly jsou jednou za dva měsíce. Při změnách na Amslerově mřížce na OS byla pacientovi doporučena kontrola ihned, aby bylo možno včas zachytit recidivu aktivity CNV.

DISKUSE

Dávkování anti-VEGF se řídí obecnými doporučeními vyplývajícími z výsledků klinických studií. Četnost aplikací přípravku Macugen vychází ze studie VISION. Doporučené dávkování je 1 injekce 0,3 mg Macugenu každých 6 týdnů po 2 roky [4].

U přípravku Lucentis doporučené schéma aplikací vychází ze studie MARINA [6] a toto dávkování bylo použito ve studii SUSTAIN. Léčba je zahájena úvodními 3 intravitreálními injekcemi 0,5 mg Lucentisu po měsíci, další injekce je podána, pokud při měsíčních kontrolách je zjištěn pokles NKZO o 5 a více písmen ETDRS optotypů nebo se zvýší centrální tloušťka sítnice o více než 100 μm [2].

ZÁVĚR

Dávkování anti-VEGF vyplývající z klinických studií vyhovuje při léčbě převážné většiny pacientů s choroidální neovaskulární membránou. V klinické praxi se však můžeme setkat s pacienty, u kterých původně vybraná anti-VEGF látka nevede ke stabilizaci nálezu a aplikace anti-VEGF je nutné upravit dle aktuálního nálezu na sítnici. Postup léčby každého jednotlivého pacienta musí brát v úvahu aktuální nález na sítnici.

LITERATURA

1. Automatický informační systém léčivých prostředků (AISLP) Souhrn informací o přípravku Macugen
2. **Dubská Z.:** Problematika věkem podmíněné makulární degenerace a současné možnosti její léčby se zaměřením na biologickou terapii. *Klin. Farmakol. Farm.*, 2009; 23(3): 125–137.

3. **Ferrara N., Gerber H.P., Le Courter J.:** The biology of endothelial growth factor and its receptors. *Nat. Med.*, 2003; 9: 669–676.
4. **Gradoudas, E.S., Adami, A.P., Cunningham, E.T. et al.:** Pegaptanib for neovascular age-related macular degeneration. *N. Engl. J. Med.*, 2004; 351: 2805–2816.
5. **Kolář P. a kol.:** Věkem podmíněná makulární degenerace. Grada Publishing, 2008: 145.
6. **Rosenfeld, J., Brown D.M., Heier J.S. et al.:** Ranibizumab for neovascular age-related macular degeneration. *N. Engl. J. Med.*, 2006; 355: 1419–1431.

Do redakce doručeno dne 14. 6. 2010

Do tisku přijato dne 9. 7. 2010

*MUDr. Martin Hovorka
Oční oddělení, Masarykova nemocnice, o.z.
Sociální péče 3316/12A
401 13 Ústí nad Labem
e-mail: martin.hovorka@mnul.cz*