

KAZUISTIKA

Využití intravitreální aplikace ranibizumabu v léčbě pozánětlivých neovaskulárních membrán – kazuistické sdělení

Matušková V., Vysloužilová D.

Oční klinika FN Brno Bohunice, přednostka prof. MUDr. Eva Vlková, CSc.

SOUHRN

Cílem tohoto kazuistického sdělení je prezentovat naše zkušenosti s intravitreální aplikací ranibizumabu u pacienta s pozánětlivou neovaskulární membránou. Jedná se o 46letého pacienta, který udával 3 měsíce trvající metamorfopsie na levém oku. Pacientovi byla diagnostikována pomocí fluorescenční angiografie klasická pozánětlivá neovaskulární membrána. Počáteční NKZO levého oka byla 4/6. Pacientovi bylo dvakrát intravitreálně aplikováno 0,5 mg ranibizumabu. Po dvou aplikacích byla NKZO levého oka 4/4, v makule nebyl biomikroskopicky patrný edém, na OCT byla vytvořena foveolární deprese. Tento stav byl stabilní i po 10 měsících od zahájení léčby. Léčba pomocí anti VEGF látek představuje další možnost léčby pozánětlivých neovaskulárních membrán.

Klíčová slova: pozánětlivá neovaskulární membrána, léčba pomocí antiVEGF, ranibizumab, intravitreální aplikace

SUMMARY

The Use of Intravitreal Ranibizumab Application in the Treatment of Post-inflammatory Neovascular Membranes – a Case Report

The aim of this case report is to represent our experience with intravitreal application of ranibizumab in a patient with post-inflammatory neovascular membrane. Patient, a 46 years old male, complained about 3 months lasting metamorphopsia in the left eye. The classic post-inflammatory neovascular membrane was diagnosed by means of fluorescein angiography. The initial BCVA of the left eye was 4/6 (or 0.67). Two intravitreal injections of 0.5 mg ranibizumab each were applied. After two applications, the BCVA was 4/4 (or 1.0), there was no biomicroscopically detectable edema, and the OCT revealed reestablished foveolar depression. This condition remains stable even after 10 months after beginning of the treatment. The anti-VEGF treatment represents another possibility of the treatment of post-inflammatory neovascular membranes.

Key words: post-inflammatory neovascular membrane, anti-VEGF treatment, ranibizumab, intravitreal application.

Čes. a slov. Oftal., 66, 2010, No. 2, p. 89–91

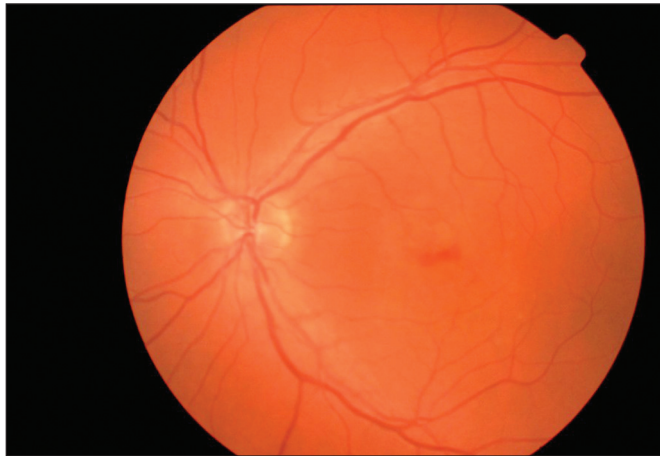
ÚVOD

Ranibizumab je rekombinantní humanizovaný fragment monoklonální protilátky proti vaskulárnímu endoteliálnímu růstovému faktoru (VEGF). Ranibizumab je neselektivní anti-VEGF látka, která se užívá v léčbě vlhké formy věkem podmíněné makulární degenerace (VPM). Aplikuje se intravitreálně [3].

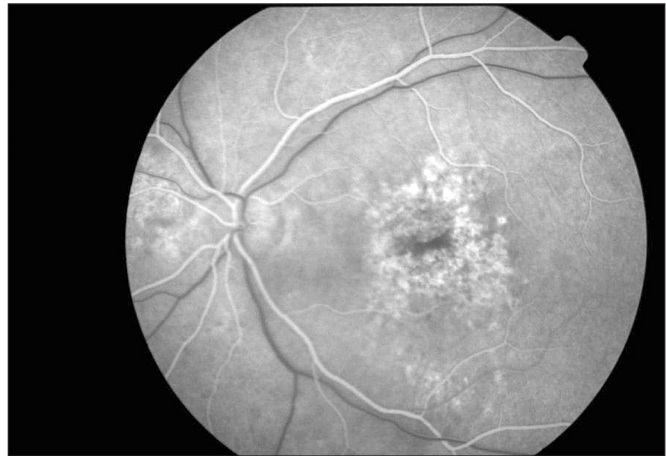MATERIÁL A METODIKA

Cílem tohoto kazuistického sdělení je prezentovat naše zkušenosti s intravitreální aplikací ranibizumabu u pacienta s pozánětlivou neovaskulární membránou. Jedná se o 46letého pacienta. Pacient byl odeslán na naši kliniku pro tři měsíce tr-

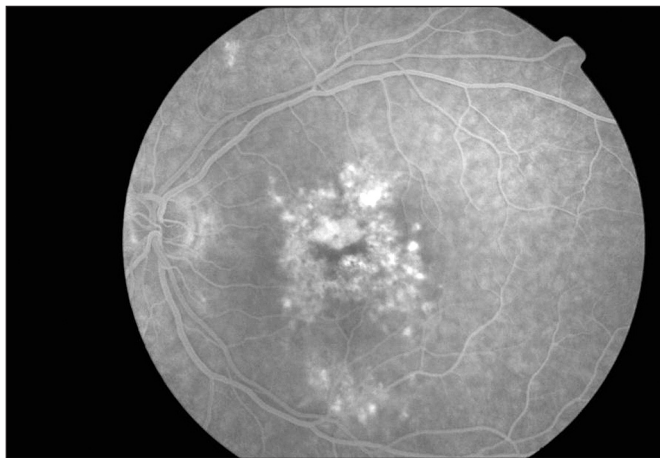
vající metamorfopsie na levém oku, celkově se s ničím neléčil a neuzíval pravidelnou medikaci. Dále byl pacient na jiném pracovišti v minulosti sledován pro centrální serózní chorioretinopatii na obou očích. Pacient podstoupil komplexní oftalmologické vyšetření v naší makulární poradně. Nejlépe korigovaná zraková ostrost (NKZO) byla stanovena na ETDRS optotypech. NKZO pravého oka byla 4/4, NKZO levého oka 4/6 (40 písmen ETDRS optotypů). Na předním segmentu byl fyziologický nále. Na fundu pravého oka jsme pozorovali fyziologický nále. Na levém oku byly v makule patrné přesuny pigmentu, v horní polovině makuly byl přítomný edém a hemoragie, v periférii retina ležela, bez ložiskových změn (obr. 1). Na fluorescenční angiografii byly patrné četné window defekty a v centru se vybarvila klasická neovaskulární membrána (obr. 2, 3). Na OCT vyšetření byla centrální tloušťka retiny 238 μm , objem makuly 7,54 mm^3 (obr. 4, 5). Pacientovi bylo intravitreálně aplikováno 0,5 mg ranibizumabu. Při kontrolním oftalmologickém vyšetření po 4 týdnech byla NKZO levého oka 4/5 (48 písmen ETDRS optotypů). Na zadním segmentu levého



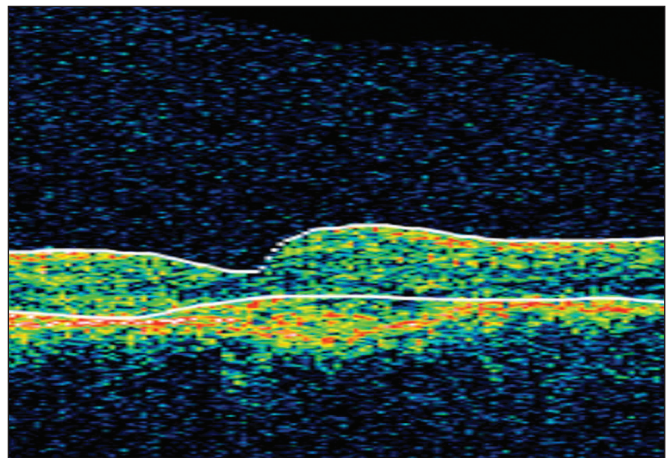
Obr. 1. Barevný snímek fundu levého oka



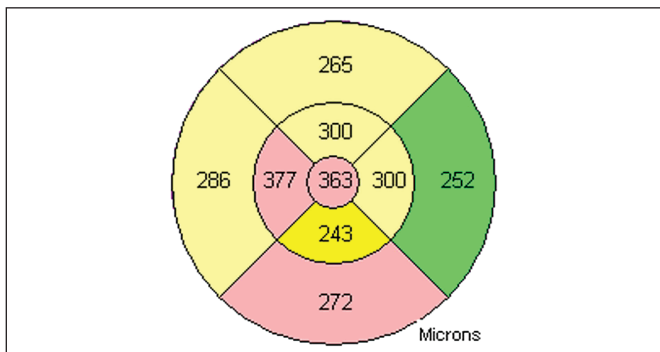
Obr. 2 . Arteriovenózní fáze fluorescenční angiografie



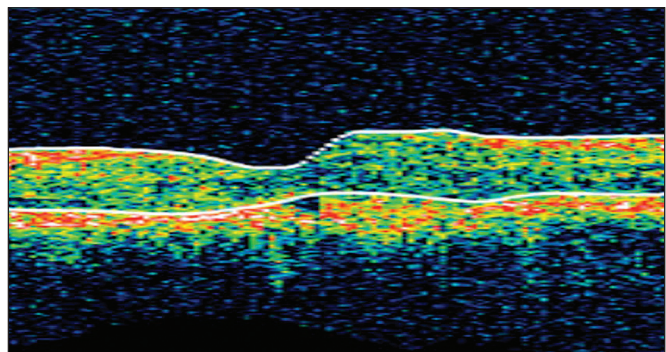
Obr. 3. Pozdní venózní fáze fluorescenční angiografie



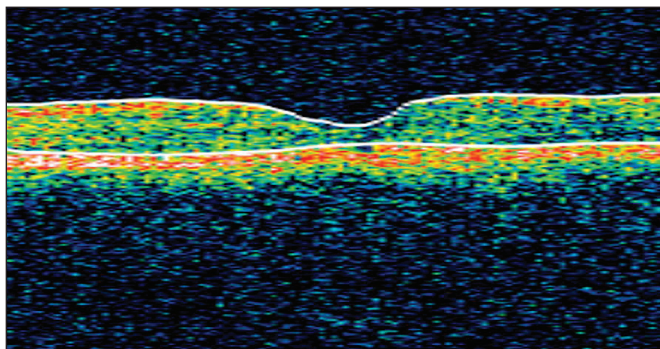
Obr. 4. OCT snímek levého oka před léčbou



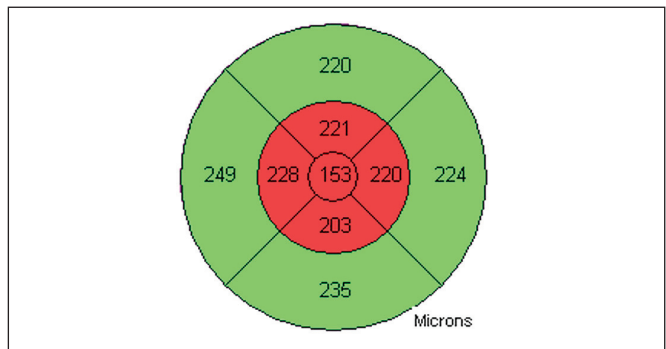
Obr. 5. OCT snímek levého oka před léčbou (mapa)



Obr. 6. OCT snímek levého oka po 1. aplikaci ranibizumabu



Obr. 7. OCT snímek levého oka 10 měsíců od zahájení léčby



Obr. 8. OCT snímek levého oka 10 měsíců od zahájení léčby (mapa)

oka byl stále přítomen plochý edém, hemoragie již nebyly patrné. Na OCT dosahovala centrální retinální tloušťka hodnoty 137 μm (obr 6). Pacient podstoupil druhou aplikaci ranibizumabu intravitreálně. Při dalším oftalmologickém vyšetření po dalších 4 týdnech byla NKZO levého oka 4/4 (51 písmen ETDRS optotypů). Při biomikroskopickém vyšetření již edém v makule nebyl přítomen. Na OCT byla patrna foveolární deprese a centrální tloušťka retiny byla 170 μm . Třetí injekci ranibizumabu jsme již neaplikovali. Na kontrolním vyšetření za 1 měsíc byla NKZO 4/4 (51 písmen ETDRS optotypů). V makule nebyl přítomný edém a na OCT byla patrna foveolární deprese. Během dalších kontrol po 2 a 5 měsících byl nález na očním pozadí stabilní, na OCT byla zachována foveolární deprese a NKZO po 10 měsících od první aplikace ranibizumabu byla 4/4 (51 písmen ETDRS optotypů) (obr 7, 8).

DISKUSE

Klinická účinnost a bezpečnost ranibizumabu byla sledována v několika randomizovaných, dvojitě zaslepených, placebem u pacientů s VPMD kontrolovaných studiích. Studie MARINA zahrnovala pacienty s minimálně klasickou, nebo okultní chorioidální neovaskulární membránou (CNV) [2]. Do studie ANCHOR byli zařazeni pacienti s převážně klasickou CNV. Stabilizace vidění (tj. ztráta méně než 15 písmen ETDRS) bylo dosaženo u 95 % léčených pacientů. U 34–40 % pacientů léčených ranibizumabem bylo dosaženo klinicky signifikantního zlepšení vizu (zisk více než 15 písmen ETDRS optotypu) [1]. V literatuře byly dosud publikovány především zkušenosti s léčbou pozánětlivých neovaskulárních membrán pomocí PDT. Ruiz-Moreno a kol. ve svém souboru 26 pozánětlivých membrán udávají změnu vizu z 0,6logMAR na 0,57logMAR. Průměrný počet sezení PDT byl 2,6 [4]. Vzhledem k tomu, že naše pozorování se týká jediného pacienta, nelze usuzovat, zda výsledek léčby byl způsobem tím, že je pacient

superresponder na antiVEGF léčbu, nebo tím, že mechanismus vzniku zánětlivých membrán se liší od mechanismu vzniku při VPMD, a je tedy i výraznější reakce na anti VEGF léčbu. Pacienti s pozánětlivou membránou jsou mladší a lepší výsledků v porovnání s pacienty s VPMD je u nich dosaženo i při léčbě pomocí PDT [5].

LITERATURA

1. **Brown, D.M., Kaiser, P.K., Michels, M. et al.:** (2006) Ranibizumab versus verteporfin for neovascular age-related macular degeneration. *New England Journal of Medicine*, 14, 2006: 1432–44.
2. **Ferrara, N., Damico, L., Shamá, N. et al.:** Development of ranibizumab, an anti-vascular endothelial growth factor antigen binding fragment, as therapy for neovascular age-related macular degeneration. *Retina*, 26, 2006: 859–870.
3. **Rosenfeld, P.J., Brown, D.M., Heier, J.S. et al.:** Ranibizumab for neovascular age-related macular degeneration. *N Engl J Med.*, 14, 2006 :1419–31.
4. **Ruiz-Moreno, J.M., Montero, J.A., Arias, L. et al.:** Photodynamic therapy in subfoveal and juxtafoveal idiopathic and postinflammatory choroidal neovascularization. *Acta Ophthalmologica Scandinavica*, 84, 2006:743–748.
5. **Vysloužilová, D., Kolář, P., Polanská, V.:** PDT v léčbě klasických neovaskulárních membrán – naše zkušenosti. Sborník abstrakt XVI. výročního sjezdu České oftalmologické společnosti, 2008, ISBN 978-80-87009-53-6.

*Do redakce doručeno dne 27. 1. 2010
Do tisku přijato dne 10. 5. 2010*

*MUDr. Veronika Matušková, PhD.
Oční klinika FN Brno
Jihlavská 20, Brno, 625 00
vmatuskova@fnbrno.cz*

Oční ordinace v Brně
kompletně moderně zařízená
okamžitě k pronájmu

Tel.: 541 425 411