

# Liečba kapilárneho hemangiómu orbity a adnexov oka betablokátormi

<sup>1</sup>Gondová G., <sup>1</sup>Elizová I., <sup>1</sup>Gerinec A., <sup>2</sup>Sejnová D., <sup>3</sup>Hornová J.

<sup>1</sup>Klinika detskej oftalmológie LFUK – DFNSP, Bratislava

<sup>2</sup>Klinika detskej onkológie LFUK – DFNSP, Bratislava

<sup>3</sup>I. detská klinika LFUK – DFNSP, Bratislava

## SÚHRN:

Autori prezentujú účinky použitia neselektívneho betablokátoru – propranololu na liečbu kapilárneho hemangiómu orbity a adnexov oka v detskom veku.

**Materiál a metóda:** Betablokátor je systémovo podávaný na Klinike detskej oftalmológie v dávke 1–2 mg/kg od 1/2009. Predpokladaná dĺžka liečby je 12–15 mesiacov. Počet liečených pacientov je 4 a vekové rozhranie je v rozmedzí od 2–12 mesiacov. Po dobu asi 2 mesiacov boli s propranololom podávané tiež celkovo steroidy. Hodnotený je klinický obraz a CT event. MRI snímky.

**Výsledky:** U liečených pacientov je pozorovaná už od 2 týždňov terapie výrazná regresia klinického nálezu.

**Záver:** Na základe dosiahnutých výsledkov sa liečba hemangiómov orbity a adnexov oka betablokátorom zdá veľmi rýchla, bezpečná a účinná metóda, najmä u očí s rizikom vzniku amblypie.

**Kľúčové slová:** kapilárny hemangióm, betablokátory, propranolol

## SUMMARY

*Treatment of Capillary Hemangioma of Orbit and Adnexes Eye with Betablockers*

Authors present effects of nonselective betablocker – propranolol in therapy of capillary orbital and adnexes hemangioma in the childhood.

**Material and method:** Betablocker is systemically administered on Pediatric Ophthalmology Department Bratislava in doses 1–2 mg/kg from 1/2009. Treatment is expected to durate 12–15 months. The number of treated patients are 4 infants and these are from 2 to 12 months old. During 2 months of medication were beside propranolol also used steroids. Clinical picture and CT or MRI scan have been evaluated.

**Results-** The substantial regression of clinical finding of patients was clearly visible from 2 weeks from beginning of therapy.

**Conclusion:** The treatment of hemangioma with betablocker is very fast, safe and effective method for treatment of capillary orbital and adnexes hemangioma, especially in the eyes with risks of amblyopia development.

**Key words:** capillary hemangioma, betablockers, propranolol

Čes. a slov. Oftal., 65, 2009, No. 6, p. 218–222

## ÚVOD

Hemangiómy sú najčastejšie tumory detského veku, najmä kongenitálnej proveniencie.

Histologicky ide o vaskulárny hamartóm zložený z proliferovaných endoteliálnych buniek a pericytov, ktoré infiltrujú orbitálne tkanivá (1). V anglickej literatúre sa pre nich používa názov „vascular anomalies“ – teda cievne anomálie (2).

Ich výskyt nie je obmedzený len na kožu, ale aj na iné orgány, najčastejšie pečeň, niekedy CNS, tráviaci a dýchací systém. V 1/3 sa vyskytujú už pri narodení, sú častejšie u dievčat ako u chlapcov v pomere 5:1 a v 22 % sa vyskytujú u prenatúrnych detí pod 1000 g (3).

Najčastejšie sa hemangiómy objavujú v kraniofaciálnej oblasti (60 %), nasleduje postihnutie trupu (25 %) a končatín (15 %). Z kraniofaciálnej lokalizácie má palpebrálna a orbitálna topika 38 % zastúpenie. V poslednej dobe sa začína využívať účinok betablokátoru na reguláciu angiogenézy v liečbe hemangiómov.

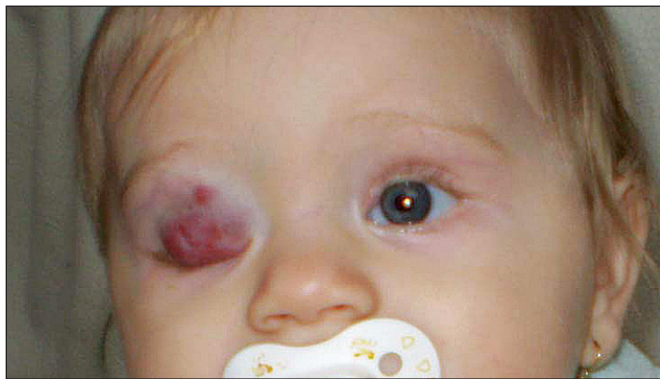
## MATERIÁL A METÓDA

Na Očnej klinike DFNSP liečime zatiaľ 4 pacientov s hemangiómom orbity a adnexov oka betablokátorom – propranololom a vasocardinom. Naše rozhodnutie *liečby hemangiómu betablokátorom* sa opieralo o skúsenosti **Children's Hospital Bordeaux vo Francúzsku** (4).

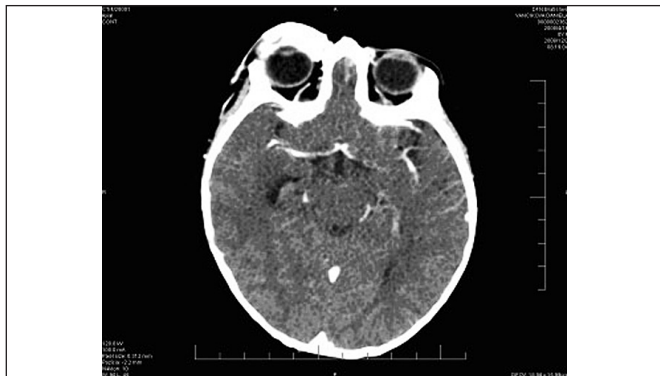
U pacientov sme započali liečbu propranololom v dávke 2 mg/kg, v dvoch jednotlivých denných dávkach, v kombinácii s krátkodobým systémovým podaním kortikosteroidov 1 mg/kg. Súčasná dĺžka liečby je od 4–8 mesiacov. Pred započatím liečby každý pacient prešiel kompletným kardiologickým vyšetrením s následným sledovaním pacienta v pravidelných časových intervaloch kardiológom, onkológom a internistom. Každý mal realizované vstupné CT a pravidelne sledované laboratórne parametre.

## VÝSLEDKY

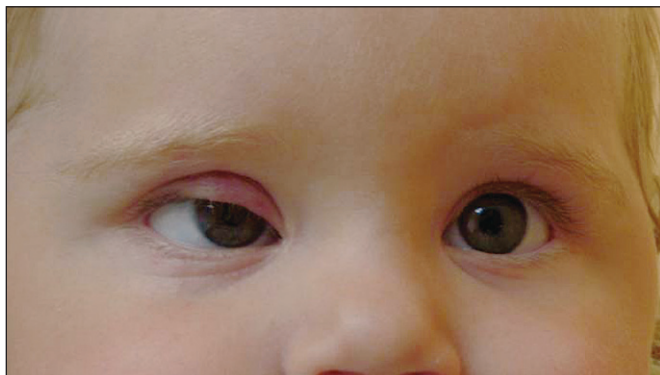Pacient č. 1: 2-mesačné dievčatko XX odoslané na našu ambulanciu s hemangiómom hornej mihalnice vpravo. He-



Obr. 1a. Dieťa v 9 mesiacoch pred liečbou

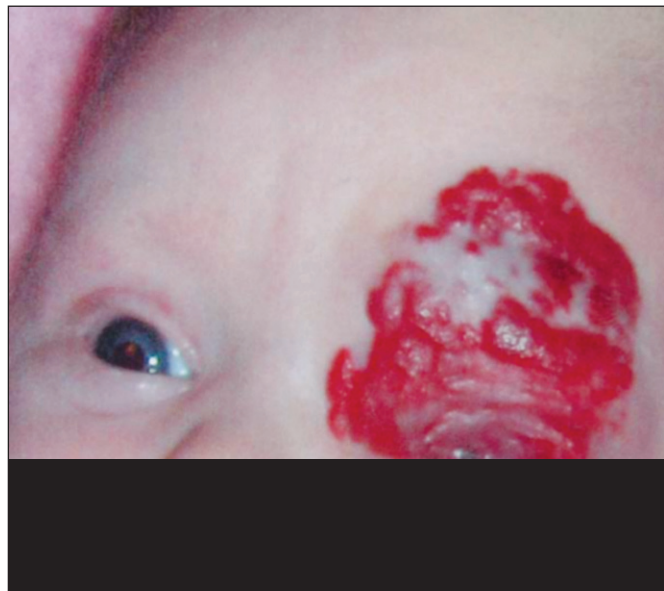

Obr. 1b. CT dieťaťa pred liečbou

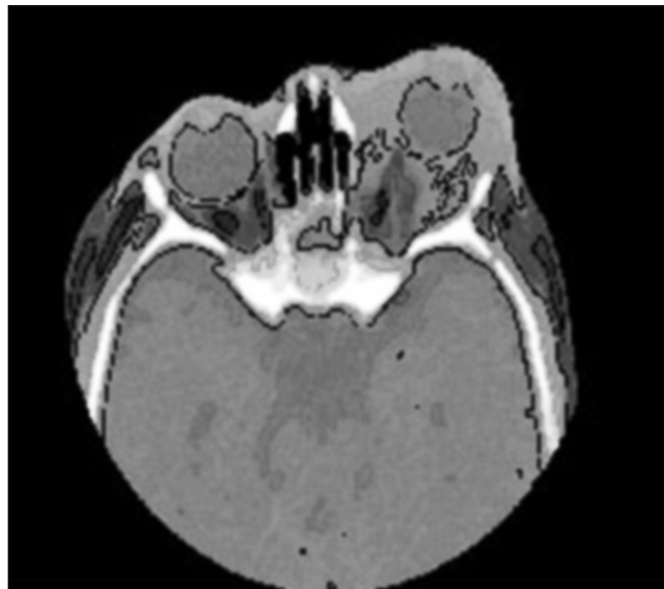

Obr. 1c. Dieťa po 3 mesiacoch liečby

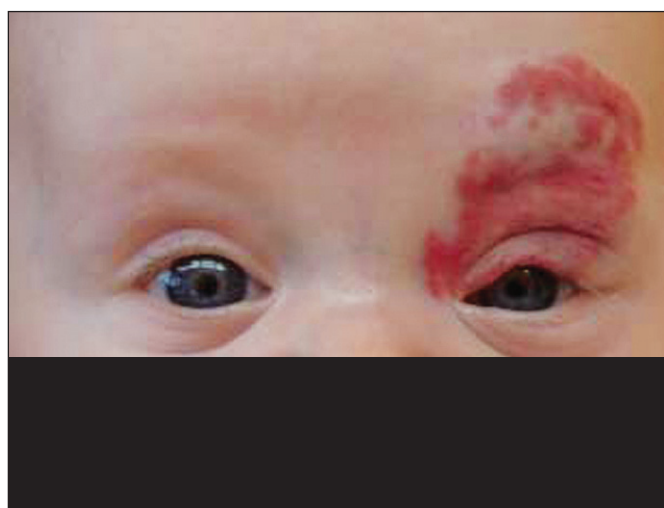mangióm nezasahoval intraorbitálne, okludoval očnú štrbinu, bez možnosti spontánneho otvorenia. Aj napriek započatej systémovej kortikosteroidnej liečby v kombinácii s lokálnou aplikáciou kortikoidu intratumorálne, klinický nález bol bez zlepšenia, preto kortikoidná liečba po 5 mesiacoch liečby ukončená. Vzhľadom na zlú prognózu vývoja zraku u pacientky, sme sa po oboznámení s možnosťou liečby hemangiómov betablokátormi a pre nedostupnosť u nás neregistrovaného lieku (propranolol), rozhodli započat kombinovanú liečbu betablokátorom – vasocardin a kortikosteroidnej liečby s využitím ich predpokladaného sumačného účinku. Vstupné CT pred započatím liečby je obr. 1b. V úvode liečby mala pacientka 9 mesiacov (obr. 1a) a klinický nález bez zlepšenia v rozmedzí cca 6 mesiacov. Počas prvého mesiaca liečby sme pozorovali zmäknutie hemangiómu, jeho vyhladenie, zmenu koloritu a spontánne otvorenie očnej štrbiny. Vzhľadom na výrazné konvergentné postavenie pravého oka bola započatá pleoptická liečba. Obr. 1c zahŕňa dieťa po 3 mesiacoch liečby. U pacientky pokračujeme v započatej liečbe.



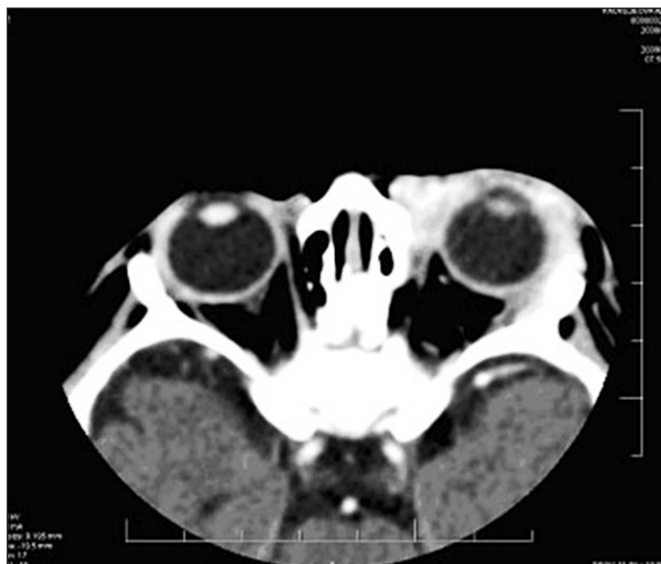Obr. 2a. dieťa pred započatím terapie



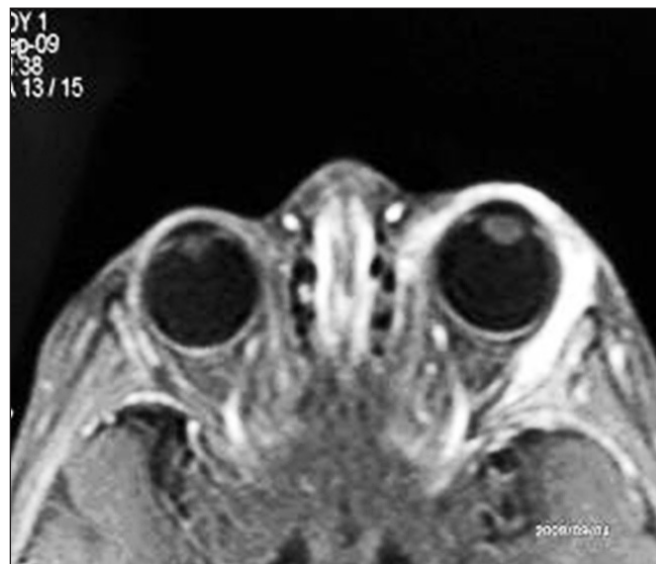
Obr. 2b. CT dieťaťa pred liečbou



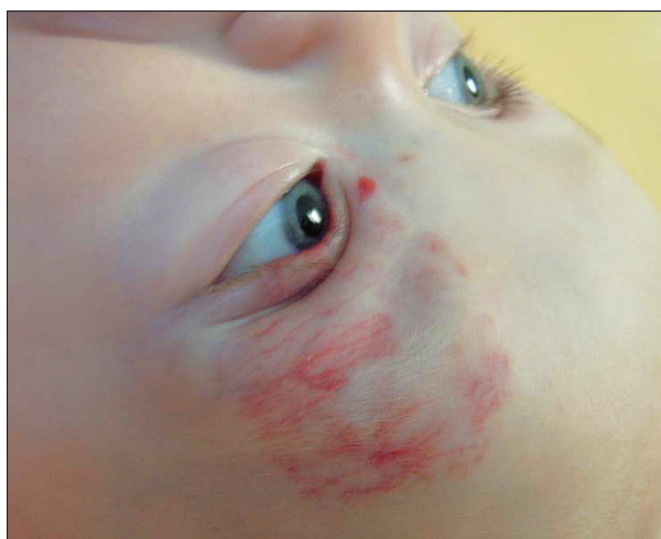Obr. 2c. Dieťa po 3 mesiacoch liečby



Obr. 2d. CT dieťaťa po 3 mesiacoch liečby

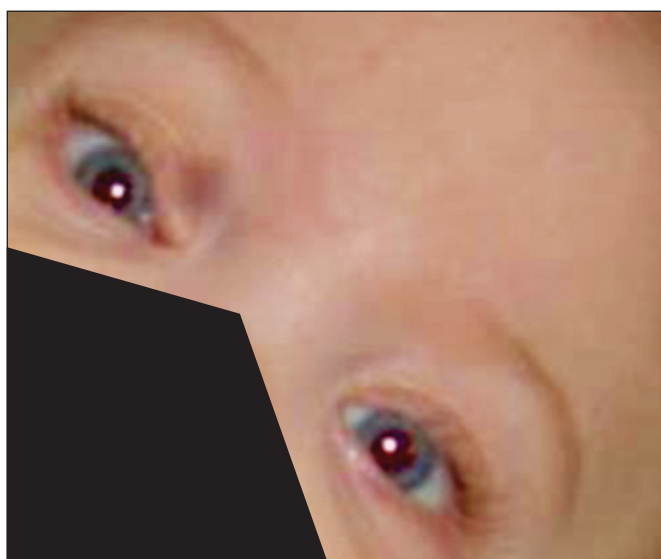


Obr. 2f. MRI dieťaťa po 8 mesiacoch liečby

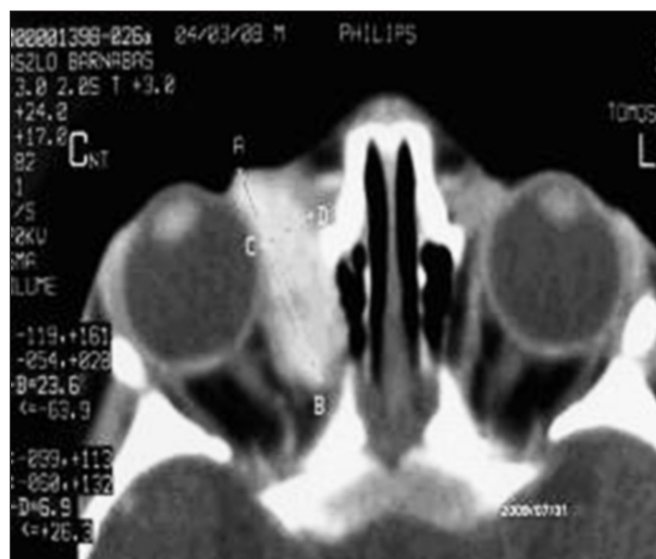

Obr. 2e. Dieťa po 8 mesiacoch liečby

**Pacient č. 2:** 5-týždňové dievčatko XX (obr. 2a) bolo odslané na našu ambulanciu s nálezom kapilárneho hemangiómu mihalníc a orbity ľavého oka, s oklúziou očnej štrbiny a 8 mm protrúziou bulbu čo je potvrdené aj vstupným CT nálezom (obr. 2b). U pacientky sme započali liečbu perorálnymi systémovými kortikoidmi v štandardnej dávke (2 mg/kg). Pre výraznú progresiu klinického nálezu praskanie povrchu hemangiómu, následné krvácanie, zvýraznenie protrúzie ( $1\frac{1}{2}$  mesiac liečby kortikosteroidmi), sme započali liečbu neselektívnym betablokátorom - propranololom (schválený výnimkou MZSR) s postupným vysadením kortikosteroidov z liečby. U dievčatka sme po 2 týždňoch liečby pozorovali pasívne otvorenie očnej štrbiny, zmäknutie a zmenu koloritu. Po mesiaci liečby pozorujeme spontánne otvorenie očnej štrbiny a regresiu protrúzie na cca 2 mm. Vzhľadom na klinický nález bola započatá pleoptická liečba. Klinický obraz po 3 mesiacoch liečby (obr. 2c) a CT vykazuje po 3 mesiacoch liečby (obr. 2d) výraznú regresiu lokálneho nálezu. Po 8 mesiacoch liečby na povrchu kože viditeľné už len metličkovité mierne rozšírené cievy (obr. 2e), očné štrbiny takmer symetrické, bulby v strednom postavení. MRI po 8 mesiacoch /obr.č. 2f/ vykazuje ďalšiu regresiu hemangiómu pri porovnaní s CT.

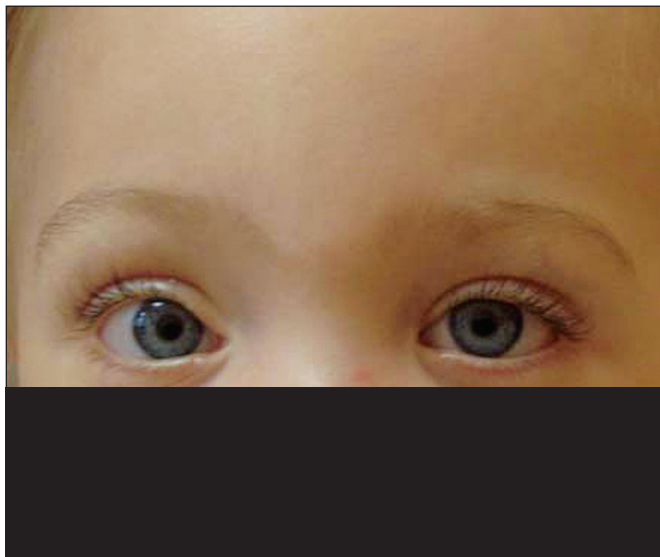


Obr. 3a. Dieťa pred liečbou



Obr. 3b. CT dieťaťa pred liečbou





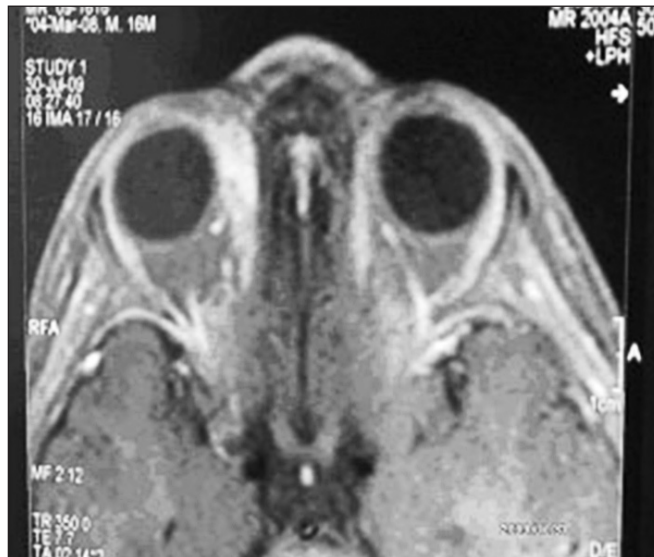
Obr. 3c. Dieťa po 3 mesiacoch liečby

**Pacient č. 3:** 4-mesačný chlapček (obr. 3a) odoslaný na našu ambulanciu lekárom pre nárast tumorózneho útvaru vo vnútornom kútiku oka vpravo, s postupnou deformáciou hornej mihalnice. Na CT popisovaná mätko tkanivová expanzia pravej orbity, dislokujúca pravý bulbus laterálne veľkosti 22x9x21 mm – obr. 3b. V úvode liečby opakované podaný lokálne Diprophos. Vzhľadom na pretrvávajúce klinického nálezu, potvrdené aj kontrolným CT nálezom, sme u pacienta započali kombinovanú liečbu systémového podávania kortikosteroidu s betablokátorom – propranololom. Po mesiaci pozorujeme paralelné postavenie očí a zmenšenie hemangiómu. Po 3 mesiacoch hemangióm aspexiou temer vymiznutý – obr. 3c. a kontrolné MRI obr. 3d. – vykazuje výraznú redukciu lokálneho nálezu.

## DISKUSIA

Hemangiómy sú charakterizované rýchlou proliferáciou buniek endotelu kapilár do 1. roku života a pomalou regresiou 1–5 rokov. Z nich 20 % môže narásť až do gigantických rozmerov a nikdy neinvoluje. Imunohistochemické markery objasňujú klinické fázy vývoja hemangiómu. Počas proliferatívnej fázy endotelové bunky produkujú markery a špecifické adhézivné molekuly. Hladina peptidu (bFGF) je v moči dojčiat počas proliferatívnej fázy rastu hemangiómu zvýšená, počas regresie hemangiómu sa približuje k normálnej hladine. Počas proliferácie hemangiómu zisťujeme aj prítomnosť enzýmu kolagenázy typu IV. Proteín glukózového transportu erytrocytového typu je imunopozitívny počas existencie hemangiómu a negatívny pri väčšine ostatných cievnych tumoroch a malformáciách (5).

Za základ konzervatívnej liečby hemangiómov sa stále považuje *kortikosteroidná liečba*, lokálna alebo jej systémové podávanie. Lokálne je potrebné podať 3–5 injekcií v 6–8-týždňových intervaloch (6). Odporúčané systémové podávanie je 2–3 mg/kg/deň počas 6–8 týždňov (4), pričom v 30 % je odpoveď výrazná a v 30 % žiadna ako často pozorujeme. Kortikosteroidná liečba môže byť spojená s množstvom nežiadúcich účinkov (iatrogénny Cushingov syndróm, hirzutizmus, zvýšenie hmotnosti). Glukoneogénny účinok môže demaskovať latentný alebo zhoršiť už existujúci DM, môžu zvýšiť TK a vyvolať aseptickú nekrózu hlavy humeru. Druhou voľbou terapie sú *Vincristin* a *rekombinovaný interferón alfa-2b*. Interferón v dávke 3 milióny I.U./m<sup>2</sup> sa aplikuje denne subkutánne až do involúcie alebo po dobu 7 mesia-



Obr. 3d. MRI dieťaťa po 3 mesiacoch liečby

cov. Odpoveď na liečbu je však pomalá. Z nežiadúcich, účinkov, ktoré sa môžu vyskytnúť počas liečby, sú to príznaky podobné chrípke, zvýšenie hepatálnych testov, útlm leukocytov a trombocytov.

Medzi ďalšie možnosti liečby patrí liečba *laserom*, *kryoterapia*, a *chirurgická intervencia*.

Betablokátor predstavujú novú a nádejnú možnosť liečby hemangiómov.

Betablokátor blokuje účinok katecholamínov na beta-adrenergických receptoroch, väčšina používaných beta-blokátorov (7) sú čistí antagonisti (bez aktivácie receptora), niektoré však môžu receptor aj čiastočne aktivovať (intrinsic sympatomimetic activity- ISA). Podľa lokalizácie beta receptorov pôsobia na respiračný systém, majú metabolické, endokrinné účinky, pôsobia na kardiovaskulárny systém a tiež znižujú vnútroočný tlak hlavne u pacientov s glaukómom. V cievach bráni beta adrenergická blokáda beta<sub>2</sub> mediovanej vazodilatácii. Dochádza k zvýšeniu periférnej rezistencie vzhľadom k prevládajúcej vazokonstrikcii vyvolanej alfa receptormi s čím súvisí aj zmena farby a zmäknutie hemangiómu. Účinok betablokátorov na hemangiómy sa vysvetľuje ich vplyvom na reguláciu angiogenézy.

Betablokátor cez spätnú reguláciu RAF – mitogen aktívovanej protein kinázovej cesty, znižujú expresiu VEGF (vascular endothelial growth factor) a bFGF (basic fibroblast growth factor). Dochádza pri tom k spusteniu apoptózy kapilárnych endotelových buniek, čo má za následok progresívne zlepšenie klinického nálezu hemangiómu (3).

Počas liečby betablokátorom sa u našich pacientov nevykytli žiadne nežiadúce účinky, pacienti sú pravidelne sledovaní kardiológom, pediatrom, onkológom a samozrejme oftalmológom. Vzhľadom na množstvo možných nežiadúcich účinkov pri systémovej kortikosteroidnej liečbe, betablokátor predstavujú pre pacienta menšie riziko a celkovú menšiu záťaž na organizmus. Pri pravidelnom sledovaní pacienta, pri správnej medikácii a dodržiavaní liečebného režimu výskyt nežiadúcich účinkov je málo pravdepodobný.

## ZÁVER

Kapilárny hemangióm predstavuje v očnej lokalizácii výrazný handicap pre dieťa.

Doposiaľ nebol na kapilárny hemangióm zaznamenaný u dostupných metód liečby tak rýchly a účinný efekt ako u zmieneného neselektívneho betablokátoru – **propranololu**.

Predpokladaná dĺžka liečby je 9–15 mesiacov. Betablokátory predstavujú nádejný liek pri liečbe kapilárneho hemangiómu. Sú alternatívou použitia systémovej kortikosteroidnej liečby a liečby interferénom alfa, s minimálnym rizikom nežiadúcich účinkov.

## LITERATÚRA

1. **Gerinec, A.:** Detská oftalmológia, Martin Osveta, 2005, 543s.
2. **Taylor, D.:** Pediatric Ophthalmology, London Blackwell, 1990, 1120 s.
3. **Hornová, J., Haviar, D., Fabriciová, K., Tichá, L., Horn, F., Babala, J., Cindel, V., Benedeková, M.:** Pohľad pediatra na liečbu rozsiahlych hemangiómov v detskom veku, Rozhľedy v chirurgii, roč. 81, č. 3, 2002, p. 138–143
4. **Leaute-Labreze, C., Dumas de la Roque, E., Hubiche, T., Boralevi, F., Thambo, J-B., Taieb, A.:** Propranolol for severe hemangiomas of infancy, N. Engl. J. Med., 358, 2008, p. 2649–51.

5. **C Enjolras, O., Mulliken, JB.:** The current management of vascular birthmarks, Pediatric Dermatology, 10, 1993, p. 311–33
6. **Gerinec, A., Chynoranský, M., Galbavý, Š.:** Efektívnosť liečby kapilárneho hemangiómu orbity lokálne podávanými kortikosteroidmi, Česká a slovenská oftalmológia, 52, 1996, p. 356–361
7. **Marek, J., a spol.:** Farmakoterapia vnútorných nemocí, Praha Grada, 1998, 744 s.

Do redakcie doručeno dne 23. 9. 2009  
Do tisku prijato dne 26. 10. 2009

MUDr. Gabriela Gondová  
Klinika detskej oftalmológie  
Limbova 1  
833 40 Bratislava  
tel. 00421 908695785  
e-mail: babu.gondova@post.sk

## Knižná novinka pre oftalmológov

Pre oftalmologickú obec bola vydaná v júli 2009 doposiaľ v slovenskom a českom písomníctve absentujúca publikácia autora A. Gerinca: **História oftalmológie**.

Kniha v rozsahu asi 250 strán, ktorá je bohato ilustrovaná historickými osobnosťami, časťami ich diel, anatomickými kresbami, optickými náčrtmi a patologickými procesmi oka, sa zaoberá komplexne vývojom oftalmológie vo svete od najstarších riečnych kultúr staroveku po súčasnosť. Autor analyzuje hlavné predstavy o anatómii, fyziológii a patologických procesoch v zrakovom aparáte v názoroch a v praxi osobností všetkých historických období. Hodnotí peripetie oftalmologického vývoja v historickej sekvencii, ako i vývoj názorov na konkrétne diagnostické jednotky.

Vyzdvihuje sa kreovanie základov medicíny a očného lekárstva v starovekom Egypte, Mezopotámii, Indii, Číne, antickom Grécku a Ríme. V stredoveku sa zaznamenáva istá stagnácia

scholastickej Európy kompenzovaná rozkvetom byzantskej a najmä arabskej medicíny. Výrazné oživenie prináša do oftalmológie Európy až renesančné a osvietené obdobie novoveku najmä svojím racionálnym prístupom k anatómii, histológii, optickým zákonitostiam a chorobným stavom oka. Zlomovým pre vývoj oftalmológie sa stáva až 19. storočie, kedy sa konštituovala samostatná disciplína a naštartoval intenzívny výskum všetkých atribútov oftalmológie, ktorý pokračoval v 20. storočí. Autor vyzdvihuje prínos veľkého počtu osobností pracujúcich v jednotlivých dejinných etapách najmä v univerzitných centrách Európy a od konca 19. storočia i v USA. Menšia podkapitola je venovaná vývoju oftalmológie v slovenskom a českom geografickom priestore.

Kniha má zvýšiť historické profesionálne povedomie oftalmológov, historikov a študentov medicíny, optikov a ostatných záujemcov.

Autor