

# ZMENY V SIETNICI A V MAKULE PO OPERAČNEJ LIEČBE ODLÚPENIA SIETNICE

Svorenová I., Strmeň P., Oláh Z., Krásnik V.

Klinika oftalmológie LF Univerzity Komenského, Bratislava, prednosta prof. MUDr. Peter Strmeň, CSc.

## SÚHRN

Odlúpenie sietnice ohrozuje nielen centrálnu ostrosť zraku, ale zrakové funkcie vôbec. Úspešná operácia so znovu priložením odlúpenej sietnice je predpokladom obnovy morfológie s možnosťou návratu aj funkčného stavu sietnice. V sietnici sa počas odlúpenia rozvíjajú typické zmeny, ktoré moderná technika vyšetrení umožní podrobne analyzovať. To poskytuje podklad pre správny výber operačnej techniky. Z hľadiska prístupu k pooperačnému manažmentu je nevyhnutné venovať sa aj problematike zmien v sietnici a v makule po operačnej liečbe odlúpenia sietnice.

**Kľúčové slová:** odlúpenie sietnice, stav sietnice a makuly po operácii odlúpenia sietnice

## SUMMARY

*Retinal and Macular Changes after Surgical Treatment of Retinal Detachment*

Retinal detachment represents threat not for visual acuity only, but also for visual functions at all. Successful surgery with reattachment of the detached retina is the base for the morphological revitalization with possible recovery of the retinal function. Specific changes developing during the retinal detachment are in detail analyzed using the latest technology and used as the base for selection of the most suitable surgical technique. Care should be also given to the retinal and macular changes in postoperative management of retinal detachment surgery.

**Key words:** retinal detachment, retinal and macular condition after the retinal detachment surgery

*Čes. a slov. Oftal., 65, 2009, No. 4, p. 120–123*

## ÚVOD

Terapia odlúpenia sietnice (v ďalšom len OS) vrátane makuly patrí medzi urgentné operácie. Neskorá alebo nesprávna diagnostika a terapia má za následok trvalé zníženie až úplnú stratu ostrosti zraku na postihnutom oku, čo výrazne znižuje kvalitu života pacienta. Zdokonaľovanie vyšetrovacích metód, digitalizácia techniky a poznanie validity jednotlivých vyšetrení umožní nielen včasnú diagnostiku, ale aj výber vhodného operačného postupu OS. Súčasne tým získa aj základný predpoklad pre zachovanie čo najlepšej výslednej ostrosti zraku pacienta. Vzhľadom pre stálu aktuálnosť a závažnosť problematiky v publikácii sa predkladá komplexný náhľad na hodnotenie morfológických a funkčných nálezov po operáciách OS štandardne realizovaných na Klinike oftalmológie LF UK v Bratislave.

## METABOLICKÉ ZMENY PRI ODLÚPENÍ SIETNICE

Počas OS a počas regeneračných zmien po znovupriložení sietnice sa deje mnoho metabolických zmien v bunkách sietnice. Müllerove bunky zvyšujú produkciu intermediárnych filament. Ďalšou známou zmenou je zmena biosyntézy RNA. Pri autoradiografickom značení buniek sa v priloženej sietnici označujú bunky, v ktorých prebieha syntéza RNA. V mieste OS sa znižuje značenie fotoreceptorov a Müllerových buniek, čo dokazuje celkový pokles metabolickej aktivity na tomto mieste. V Müllerových bunkách sa taktiež znižuje vychytáva-

nie značených protilátok proti rôznym proteínom a enzýmom, čo dokazuje zníženie ich hladín. Mnoho regulačných peptidov, ako napríklad fibroblastový rastový faktor (FGF-1, FGF-2), majú významnú úlohu v regulácii metabolických i patologických pochodov v bunkách sietnice pri jej odlúpení (16).

## VÝSLEDKY JEDNOTLIVÝCH TYPOV OPERÁCIIE OS

V súčasnosti je len málo klinických randomizovaných štúdií, ktoré porovnávajú jednotlivé techniky medzi sebou, a tak v súčasnej dobe nie je ustálený názor na to, v ktorých indikáciách majú dané techniky svoje prednosti. Episklerálne impresné techniky boli desiatky rokov štandardom pri liečbe OS (1; 9). Vďaka rozvoju vitreoretinálnej chirurgie zaznamenala prudký nárast pars plana vitrektómia (v ďalšom len PPV) ako primárna operácia pri liečbe OS. PPV je v súčasnej dobe odporúčaná ako metóda prvej voľby u artefakických a afakických OS pre možnosť priameho ošetrenia patologických zmien sietnice, vitreoretinálneho rozhrania i sklovca (5).

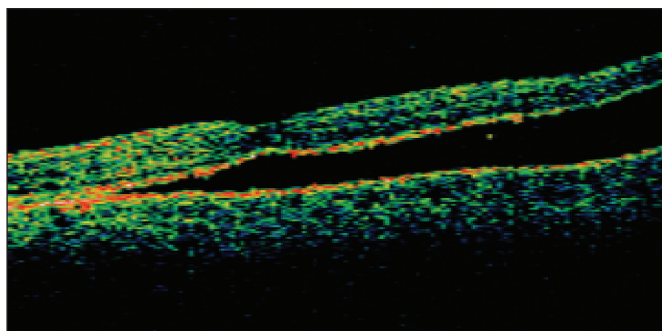
Podľa súčasných údajov má primárna episklerálna operácia 90–97% úspešnosť pri „jednoduchej“ forme regmatogénneho OS (21; 18; 9). Iná štúdia ukazuje úspešnosť primárnej episklerálnej operácie po prvej operácii 86 %, po nutnej reoperácii 90 % (17). Úspešnosť primárnej pars plana vitrektómie (PPV) pri regmatogénnom OS je 92 %, po reoperácii 97 % (15). Primárna PPV pri proliferatívnej vitreoretinopatii (PVR) má 94 % úspešnosť (4), pri trakčných OS pri proliferatívnej diabetickej retinopatii (PDR) 66–95% úspešnosť (4).

Podľa európskej multicentrickej prospektívnej klinickej štúdie – SPR (The Skleral Buckling Versus Primary Vitrectomy in

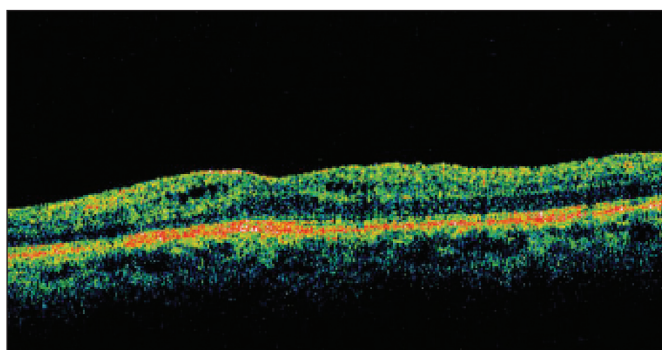
Rhegmatogenous Retinal Detachment Study) publikovanej v r. 2007 úspešnosť episklerálnej operácie a primárnej PPV je u pacientov s regmatogénnym OS nekomplikovaným PVR B alebo C stupňom rozdelených na skupinu fakických a pseudofakických/afatických centrálna ostrosť zraku (COZ) pri použití episklerálnych techník signifikantne vyššia v skupine fakických pacientov. V skupine pseudofakických/afatických pacientov bolo zlepšenie COZ po korekcii rovnaké ako pri použití primárnej PPV tak pri použití episklerálnych techník. U pacientov po primárnej PPV bolo menej reoperácií, hlavne ak bola primárna PPV použitá v kombinácii s episklerálnymi technikami. Primárna vitrektómia kombinovaná s episklerálnymi technikami je metódou voľby pri komplikovaných typoch OS u pseudofakických pacientov (8).

## MORFOLOGICKÉ ZMENY MAKULY PO PRILOŽENÍ OS PO ÚSPEŠNEJ OPERÁCII

Moderné zobrazovacie vyšetrovacie postupy aj napriek makroskopicky úspešnému operačnému priloženiu sietnice a makuly, odhalia zmeny v jednotlivých vrstvách sietnice. Pomocou OCT sa zistilo, že aj po úspešnom znovu priložení makuly po operácii OS pretrvávajú morfológické abnormality v mikroštruktúre sietnice. Pretrváva poškodenie vonkajších segmentov fotoreceptorov a poškodenie spojenia vonkajších a vnútorných segmentov fotoreceptorov – spojovacích cílií fotoreceptorov (14). Subretinálna tekutina môže byť prítomná ešte niekoľko mesiacov po operácii (3), **obr. 1**. Pomocou OCT možno zistiť zhrubnutie vrstiev sietnice a nepravidelnosti vnútorného povrchu sietnice. Častým nálezom po operácii OS sú i nepravidelnosti vo vrstve pigmentového epitelu sietnice (PES). Cystoidný edém makuly pretrváva i niekoľko mesiacov



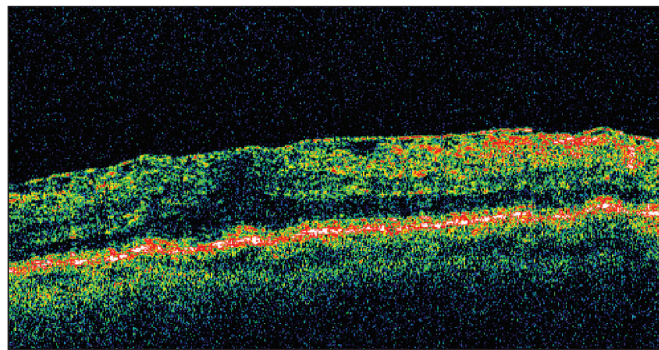
**Obr. 1. B-zobrazenie OCT: Pretrvávanie subretinálnej tekutiny po operácii OS, sietnica priložená (58r., ♂, 3 mesiace po episklerálnej plombáži a tamponáde SF6)**



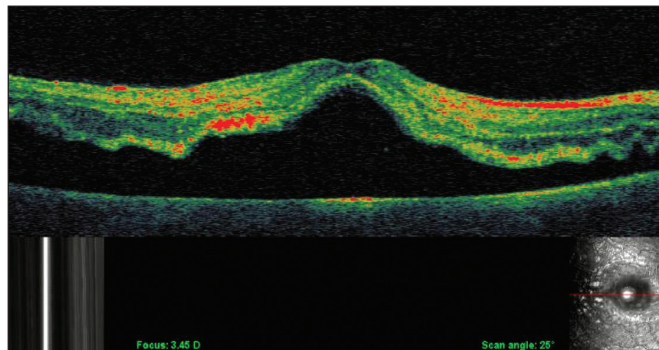
**Obr. 2. B-zobrazenie OCT: Cystoidný edém makuly po operácii OS, sietnica priložená (62r., ♂, 3 mesiace po PPV a tamponáde C3F8)**

po operácii (11), **obr. 2**. Zmena orientácie fotoreceptorov v makule spôsobuje metamorfopsiu u pacientov po operácii. Medzi pooperačné komplikácie patrí i rozvoj proliferatívnej vitreoretinopatie (**obr. 3**) a vznik makulárnej diery, ktoré vyžadujú ďalšiu operačnú liečbu. Pretrvávajúce morfológické zmeny v makule po úspešnom operačnom priložení sietnice vysvetľujú nízku COZ i po morfológicky úspešnom priložení sietnice.

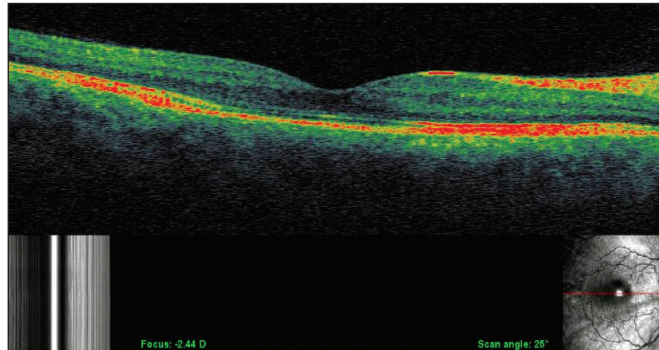
Pri odlúpení sietnice je u všetkých pacientov zaznamenaný edém makuly podľa OCT (14), **obr. 4**. Ak bola makula operačne priložená do 7 dní po odlúpení, edém makuly sa vstrebá do 3 mesiacov a výsledná zraková ostrosť je lepšia (11), **obr. 5**. Operácia až po 7 dňoch od odlúpenia má horšie výsledky, pretrváva tu chronický edém makuly a výsledná zraková ostrosť je nižšia (11). Mnohé štúdie ukazujú, že trvanie odlúpenia sietnice koreluje nepriamo úmerne so zlepšením zrakovkej ostrosti (13). Len málo štúdií sa zaoberá výskumom farebného videnia, citlivosti na kontrast a iných parametrov, ktoré sa taktiež



**Obr. 3. B-zobrazenie OCT: epiretinálna membrána a edém po operácii OS, sietnica priložená (69r., ♂, 6 mesiacov po episklerálnej serkláži a tamponáde C3F8)**



**Obr. 4. OCT-SLO: OS s odlúpením i centrálnej oblasti sietnice (55r., ♀, stav trvajúci 2 dni, COZ: 6/60)**



**Obr. 5. OCT-SLO: Obnova rozhrania fotoreceptorov – PES po znovu priložení OS (pac. z obr. 4, 4 mesiace po PPV a tamponáde SF6, COZ: 6/6)**



počas liečebného procesu menia (6). Lepšie porozumenie bun-  
kových a molekulárnych zmien po úspešnom priložení sietnice  
umožňuje zlepšenie managementu liečby odlúpenia sietnice.

## OBNOVA ROZHRAVIA FOTORECEPTOROV A PIGMENTOVÉHO EPITELU SIETNICE

Je zrejme, že úspešná obnova rozhrania medzi fotorecep-  
torami a PES je najdôležitejším faktorom pre úspešné morfo-  
logické i funkčné znovu priloženie sietnice. Fotoreceptory  
v tomto procese nie sú znovu priložené na svoje pôvodné  
miesto interakcie s PES. Tyčinky a čapíky majú rozdielne ultra-  
štruktúrne vzťahy s apikálnym povrchom PES. Vzťah buniek,  
ktorý sa objaví po priložení sietnice je analogický so vzťahom,  
ktorý sa uskutočňuje pri vývoji PES a fotoreceptorov, keď vo  
včasnom štádiu vývoja vnútorný segment fotoreceptorov je  
priložený k rozšírenému nediferencovanému apikálnemu po-  
vrchu PES a vonkajší segment sa prepletá s novo-formova-  
nými výbežkami PES. Znovu priloženie sietnice indukuje po-  
dobný rad molekulárnych zmien, ktoré kontrolujú  
rediferenciáciu povrchu PES, opätovné opúzdrenie regeneru-  
júcich sa vonkajších segmentov a pravdepodobne i resyntézu  
interfotoreceptorovej matrix (7). Nakoniec sa obnovuje  
i funkčný vzťah medzi PES a fotoreceptorami (16), vid **obr. 5**.

## REGENERÁCIA VONKAJŠÍCH SEGMENTOV FOTORECEPTOROV

Vonkajšie segmenty fotoreceptorov sú po regenerácii po  
znovu priložení sietnice zkrátené a nesprávne orientované  
medzi sebou. Niektoré oblasti môžu dosiahnuť tesnú apozíciu  
k PES rýchlejšie a začať tým proces regenerácie skôr. Prolife-  
rácia buniek PES a Müllerových buniek do subretinálneho pri-  
estoru je väčšinou spojená s neschopnosťou ďalšej regenerá-  
cie fotoreceptorov. Taktiež nesprávna polarita proliferujúcich  
buniek PES a priloženie fotoreceptorov k výbežkom Müllerov-  
ých buniek v subretinálnom priestore spôsobuje neschop-  
nosť regenerácie fotoreceptorov. Preto inhibícia proliferácie  
týchto dvoch typov buniek hneď po odlúpení sietnice by mohla  
prispieť k zlepšeniu zrakovéj ostrosti po priložení sietnice (16).

## DISKUSIA

Pri OS v jednotlivých vrstvách sietnice prebieha mnoho pa-  
tologických procesov ako bunčových tak i metabolických. Ko-  
nečný výsledok operačnej liečby ovplyvní dĺžka trvania odlú-  
penia makuly a predoperačná COZ. Operácia do 7 dní od  
vzniku OS poskytuje najlepšie morfológické i funkčné vý-  
sledky. Časový odstup operácie do 7 dní od odlúpenia nemá  
vplyv na výslednú zrakovú ostrosť u pacientov s akútnym pri-  
márnym odlúpením makuly. Lepšiu prognózu majú pacienti do  
60 rokov a pacienti s COZ pred operáciou nad 0,1 (12). Desi-  
atky rokov boli za zlatý štandard v liečbe odlúpenia sietnice  
považované episklerálne impresné techniky. Niektoré štúdie  
dokazujú získanie najlepšej COZ signifikantne vyššie v sku-  
pine fakických pacientov pri použití episklerálnych techník ako  
pri použití primárnej PPV. V posledných rokoch je metódou  
voľby u regmatogénneho OS primárna PPV, hlavne vďaka  
tomu, že poskytuje lepšiu kontrolu pri operáciách komplikova-  
ných typov OS (8), umožňuje okamžité priloženie sietnice,  
a vyžaduje menej reoperácií, hlavne ak bola primárna PPV  
použitá v kombinácii so episklerárnymi technikami.

OCT odlúpenej sietnice urobené pred operáciou ukazuje  
i rozsiahly intraretinálny edém, ktorého veľkosť sa zdá, že  
nemá vplyv na výslednú COZ po operácii (19). Napriek morfo-  
logicky úspešnému priloženiu makuly pri vyšetrení pomocou  
štrbinovej lampy a šošovky, pomocou OCT vyšetrenia sa zis-  
tuje prítomnosť subretinálnej tekutiny, ktorá nemusí byť zistite-  
lná ani pomocou fluoresceínovej angiografie. Jej prítomnosť  
vplyva na pomalý alebo neúplný návrat zrakových funkcií po  
operácii OS (19; 3).

Jeden mesiac po episklerálnom výkone sa zisťuje prítomnosť  
subretinálnej tekutiny u 66,6 % (3) a 67 % pacientov (20). Po 3  
mesiacoch je prítomná u 41,6 % (3) a 45 % (20), po 6 mesia-  
coch u 33,3 % (3) a po 12 mesiacoch u 11 % pacientov (20). Je-  
den mesiac po operácii PPV u žiadneho pacienta nebola doká-  
zaná prítomnosť subretinálnej tekutiny (20). I u pacientov  
liečených kombinovanou operáciou PPV s episklerálnou im-  
presnou technikou nebola preukázaná prítomnosť subretinálnej  
tekutiny po 6 mesiacoch po operácii OS (2). V inej štúdii u paci-  
entov liečených len PPV bola subretinálna tekutina prítomná 6  
týždňov po operácii u 15 % pacientov a 6 mesiacov po operácii  
u 7,6 % (2). Z toho vyplýva, že PPV umožňuje úplné priloženie  
makuly hneď po operácii a u pacientov liečených pomocou epi-  
sklerálnej impresnej techniky môže subretinálna tekutina perzis-  
tovať ešte niekoľko mesiacov po operácii (20).

U pacientov s odlúpenou makulou hrúbka sietnice vo fovee  
po úspešnej operácii signifikantne vzrastie. Úspešné ope-  
račné priloženie makuly je spojené so signifikantným zhrubnu-  
tím neurosenzorickej sietnice viditeľné na OCT 6 mesiacov po  
operácii (10). U väčšiny očí s OS bez odlúpenia makuly kva-  
lita COZ ostáva na hodnotách ako pred operáciou. OS, ktoré  
nezasiahne makulu má lepšiu prognózu ako to, pri ktorom je  
makula odlúpená. Zlepšovanie zrakovéj ostrosti trvá tak dlho,  
ako trvajú mikroskopické reštitučné zmeny v makule, ktoré zá-  
visia od stavu PES a vrstvy fotoreceptorov (16).

## ZÁVER

Odlúpenie sietnice je ochorenie, ktoré môže viesť k trvalej  
strate zraku na postihnutom oku. Pre dobrý a skorý návrat  
morfológických a funkčných pomerov v sietnici a tým aj zrako-  
vých funkcií je dôležitá včasná operačná liečba a dobrý mana-  
gement liečby. Po včasnom a úspešnom operačnom priložení  
makuly nastupuje obnova anatomických pomerov v jednotli-  
vých vrstvách a následne i metabolických procesov. Neúplný  
návrat anatomických pomerov a štruktúrne zmeny v makule  
po jej priložení majú za následok zlú výslednú zrakovú ostrosť  
i napriek úspešnému priloženiu makuly pri vyšetrení pomocou  
štrbinovej lampy a šošovky. OCT je vyšetrenie, ktoré nám  
umožňuje sledovať tieto zmeny v jednotlivých vrstvách sie-  
tnice po jej úspešnom operačnom priložení. Nález pretrvávajú-  
ceho intraretinálneho edému makuly, prítomnosť subretinálnej  
tekutiny, zmeny vo vrstve pigmentového epitelu sietnice alebo  
atrofia až zánik vrstvy fotoreceptorov nám vysvetľuje zlú vý-  
slednú centrálnu zrakovú ostrosť u pacientov s anatomicky pri-  
loženou makulou. Pomocou OCT je možné zistiť prípadné po-  
operačné komplikácie ako je vznik makulárnej diery alebo  
PVR po operácii OS.

## LITERATÚRA

1. American Academy of Ophthalmology: Information statement: the repair of rhegmatogenous retinal detachments. *Ophthalmology*, 97, 1990:1562–1572.
2. Benson, SE., Schlottmann, PG., Bunce, C. et al.: Optical coherence tomography analysis of macula after vitrectomy surgery for retinal detachment. *Ophthalmology*, 114, 2007: 2096–2097.

3. **Cavallini, GM., Masini, CV., Pupino, A. et al.:** Visual recovery after scleral buckling for macula-off retinal detachments: an optical coherence tomography study. *Eur. J. Ophthalmol.*, 17, 2007: 790–796.
4. **Coll, GE., Chang, S., Sun, J. et al.:** Perfluorocarbon liquid in the management of retinal detachment with proliferative vitreoretinopathy. *Ophthalmology*, 102, 1994: 630–638.
5. **Ernest, J., Rejmont, P., Němec, P., et al.:** Primární PPV při řešení rhegmatogenního odchlípení sítnice. Sborník abstrakt, 9. Vědeckého Olomoucký Vědecký Den, Univerzita Palackého, Olomouc, 2008, s. 28.
6. **Finnemann, SC., Bonilha, VL., Marmorstein, AD., Rodriguez-Boulan, E.:** Phagocytosis of rod outer segments by pigment epithelial cells requires alpha V beta 5 integrin for bin-ding but not for internalization. *Proc. Natl. Acad. Sci. USA.*, 94, 1997: 12932–12937.
7. **Hageman, GS., Marmor, MF., Yao, XY.:** The interphotoreceptor matrix mediates primate adhesion. *Arch. Ophthalmol.*, 113, 1995: 655.
8. **Heimann, H., Bartz-Schmidt, KU., Bornfeld, N. et al.:** Primary pars plana vitrectomy: Techniques, indications and results. *Ophthalmologie*, 105, 2008: 19–26.
9. **Hoerauf, H., Heimann, H., Hansen, L., Laqua, H.:** Scleral buckling surgery and pneumatic retinopexy: Techniques, indications and results. *Ophthalmologie*, 105, 2008: 7–18.
10. **Christensen, U., Sander, B., Villumsen, J.:** Retinal thickening after successful surgery for macula-off retinal detachment. *Curr. Eye Res.*, 32, 2007: 65–69.
11. **Kagelmann, L., Wollstein, G., Wojtkowski, M. et al.:** Spectral oximetry assessed with high-speed ultra-high-resolution optical coherence tomography. *J. Biomed. Opt.*, 12, 2007: 041212.
12. **Liu, F., Meyer, Ch., Mennel, S. et al.:** Visual recovery after scleral buckling surgery in macula-off rhegmatogenous retinal detachment. *Ophthalmologica*, 220, 2006: 174–180.
13. **Maia, J.O., Takahashi, W.Y., Bonanomi, M.T., Arantes, T.E.:** Rhegmatogenous retinal detachment: a postoperative study of the macula. *Arg. Bras. Oftalmol.*, 70, 2007: 996–1000.
14. **Martinez-Castillo, V., Boixadera, A., Garcia-Arumi, J.:** OCT after retinal detachment. *Ophthalmology*, 113, 2006: 1179–1183.
15. **Mendrinós, E., Dang-Burgener, NP., Stangos, AN., et al.:** Primary Vitrectomy without Scleral Buckling for Pseudophakic Rhegmatogenous Retinal Detachment. *Am. J. Ophthalmol.*, 138, 2008: 352–358.
16. **Ryan, S.J.:** *Retina*. Third edit., Mosby, St. Louis, Missouri, 2001, 2601 s.
17. **Sharma, R.K., Ehinger B.E.:** Development and structure of the retina. In Kaufman, P.L., Alm, A.: *Adler's Physiology of the Eye*. 10. ed., Mosby, St. Louis, Missouri, 2003, 876 s.
18. **Williams, GA.:** Scleral buckling Surgery. In Yanoff, M., Duker, J., S.: *Ophthalmology*, Mosby, London, 1999, s. 1616.
19. **Wolfensberger, TJ., Gonvers, M.:** Optical coherence tomography in the evaluation of incomplete visual recovery after macula-off retinal detachments. *Graefes Arch. Clin. Exp. Ophthalmol.*, 240, 2002: 85 – 89.
20. **Wolfensberger, TJ.:** Foveal reattachment after macula – off retinal detachment occurs faster after vitrectomy than after scleral buckle surgery. *Ophthalmology*, 111, 2004: 1340-1343.
21. **Wong, D., Chingell, AH., Inglesby, DV. et al.:** The treatment of bullous rhegmatogenous retinal detachment. *Graefes Arch. Clin. Exp. Ophthalmol.*, 230, 1992: 218 – 220.

*MUDr. Ivana Svoreňová  
Klinika oftalmologie LFUK  
Ružinovská 6  
826 06 Bratislava*

*Slovenská republika*

*Do redakce doručeno dne 20. 2. 2008  
Do tisku přijato dne 19. 5. 2009*