

3D – trojrozmerná ultrazvuková diagnostika oka a očnice

Čmelo J.

Očná – neurooftalmologická ambulancia, Bratislava

SÚHRN

3D ultrasonografia oka a očnice zlepšuje priestorové zobrazenie a topografické vzťahy oka a očnice. 3D ultrasonografia nenahrádza ultrazvukové vyšetrenie A,B scan v oftalmologickej diagnostike. 3D ultrasonografia je vhodná pri diagnostike vitreoretinálnych proliferácií, tumoroch oka a očnice, pri chirurgickej, alebo laserovej terapii tumorov, pri implantácii Ru platničky, pri hodnotení drúz zrakového nervu a tiež pre výučbu začínajúcich sonografistov.

Kľúčové slová: 3D ultrasonografia, trojrozmerná ultrasonografia, oko, očnica, tumor, drúzy

SUMMARY

3D Ultrasonography Diagnostics of the Eye and Orbit

3D ultrasonography eye and orbit improve local topography of the eye and orbital space. 3D ultrasonography doesn't supply ultrasonography examination A and B mode. 3D ultrasonography is appropriate for diagnostics of vitreoretinal proliferations, tumour diagnostics and therapy (surgical, laser, Ruthenium plate implantation), druses of the optic nerve and for education of young physicians in sonography too.

Key words: 3D ultrasonography, three-dimension ultrasonography, eye, orbit, tumour, druses, and vitreoretinal proliferation

Čes. a slov. Oftal., 64, 2008, No. 5, p. 188–192

ÚVOD

Ultrasonografia (USG) je jeden zo základných diagnostických postupov pri skalených optických médiách oka. Cieľom USG vyšetrenia je detekovať patologickú léziu, zhodnotiť morfológické vlastnosti a určiť vzťah k okolitému tkanivu. Pri dvojrozmernom ultrazvukovom (2D USG) hodnotení patologického nálezu oka a očnice je niekedy obtiažne popísať topografické vzťahy medzi jednotlivými časťami oka a očnice. Pokiaľ je objektívny nálež posudzovaný s odstupom času, alebo iným očným lekárom, je tento lekár odkázaný iba na písomný popis a dvojrozmerný foto záznam. Väčšina zobrazení pri 2D ultrasonografii je v predozadnom smere (sonda je priložená na povrch oka priamo, alebo cez mihalnice). Niektoré patologické útvary sú však lepšie znázornené pri lateromediálnom zobrazení. Požiadavky ľubovoľného smerového zobrazenia spĺňa trojrozmerné ultrazvukové vyšetrenie (3D USG). 3D USG umožní trojrozmerné zobraziť cieľové tkanivo, zhodnotiť jeho vzťah k okoliu a presne zmerať požadované kvantitatívne parametre, čo je veľmi dôležité obzvlášť pri plánovaní vitreoretinálnej operácie, alebo terapii tumorov oka. Presnú predstavu o priestorových vzťahoch, lokalite a rozsahu vitreoretinálnych proliferácií, respektíve lokalite tumoru získania vyšetrujúci lekár, ale aj očný chirurg, oftalmoonológ.

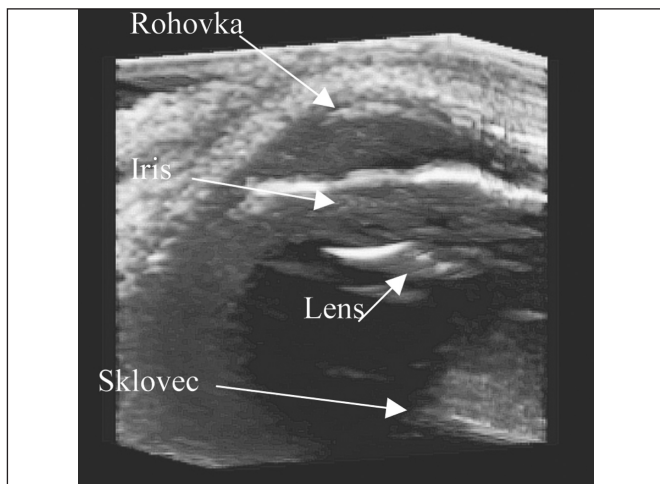MATERIÁL A METODIKA

Metódou 3D ultrasonografie bolo vyšetrených 67 pacientov. 26 pacientov s endokrinnou orbitopatiou, 9 pacientov s patologickou léziou v očnici – hemangióm, lymfangióm, varix orbitál-

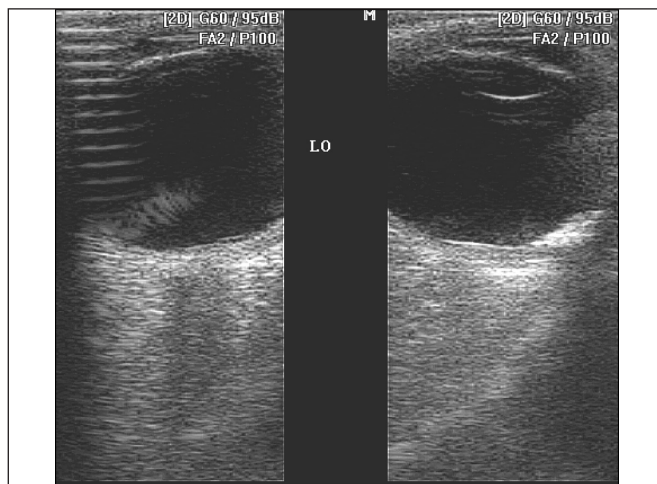
nej žily, 3 pacienti s vitreálnymi hemorágiami, 4 pacienti s tumorom v oku (2 – melanóm, 1 – osteóm, 2 – névus choroidey), 8 pacientov s pokročilou makulárnou degeneráciou a 45 zdravých probandov. Vyšetrenia boli realizované na ultrazvukovom prístroji Sonoace 8000 EX Prime s možnosťou 3D – free hand vyšetrenia. Elektronická lineárna sonda 5-10Mhz bola priložená kolmo na zatvorené mihalnice. Pri všetkých pacientoch boli realizované 2D a 3D ultrazvukové vyšetrenia. 2D USG vyšetrenie boli realizované podľa zaužívaných štandardných postupov. 3D ultrazvukové zobrazenie bolo získané spôsobom „free hand“ (pohyb sondy bez špeciálneho nosiča USG sondy), s následným softwérovým spracovaním. Získaný 3D USG záznam bol podľa potreby softwérovo upravený – odfiltrovanie povrchových vrstiev, zvýraznenie cieľovej oblasti oka a očnice, farebný kontrast. USG záznamy boli archivované na pevný disk USG prístroja a na CD disk v obrázkovom formáte a videoformáte.

VÝSLEDKY

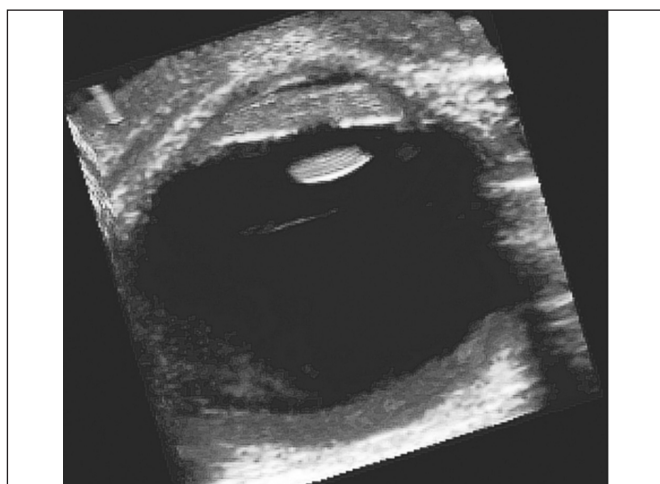Vyšetrenia 3D USG z časového hľadiska trvali cca 3–7 minút, následná úprava pomocou rôznych softwérových modulov – tzv. „surface rendering“, filtrácia jednotlivých vrstiev ultrazvukového zobrazenia podľa rozsahu úprav 5–10 minút. Vo všetkých prípadoch bolo možné 3D zobrazenia virtuálne otáčať v ľubovoľnom smere. V prípade potreby (ak bolo potrebné zvýrazniť patologickú léziu vnútri oka, očnice) sa jednotlivé vrstvy oka odfiltrovali softwérovo. Archivácia nálezu v 2D + 3D USG zobrazení bola na pevný disk ultrazvukového prístroja, alebo záznamové médiá. Archivácia 3D USG zobrazenia bola stacionárna, alebo cez funkciu Cine Loop vo video formáte. V súbore vyšetovaných pacientov boli získané nasledovné výsledky:



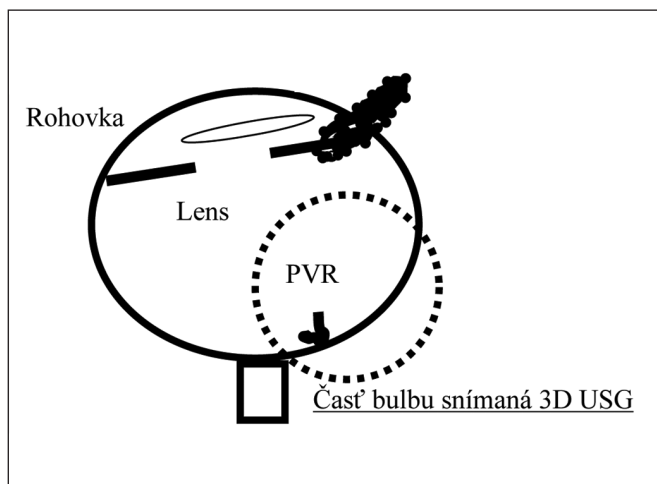
Obr. 1 a. 3D USG predného segmentu



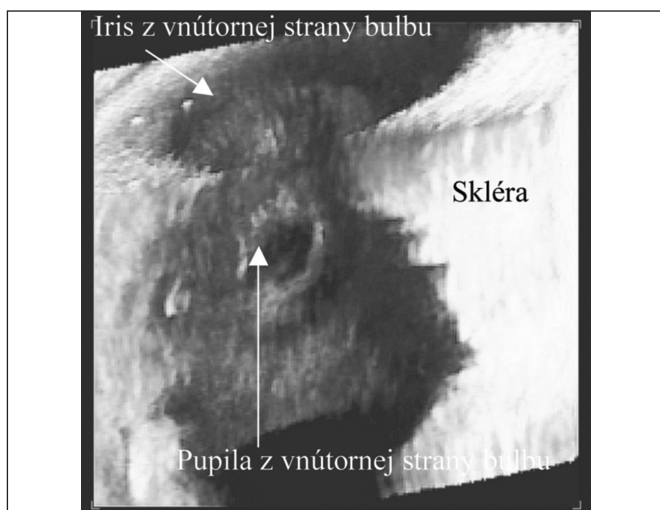Obr. 2 a. 2D USG zobrazenie vitreoretinálnej proliferácie



Obr. 1 b. 3D USG očného bulbu

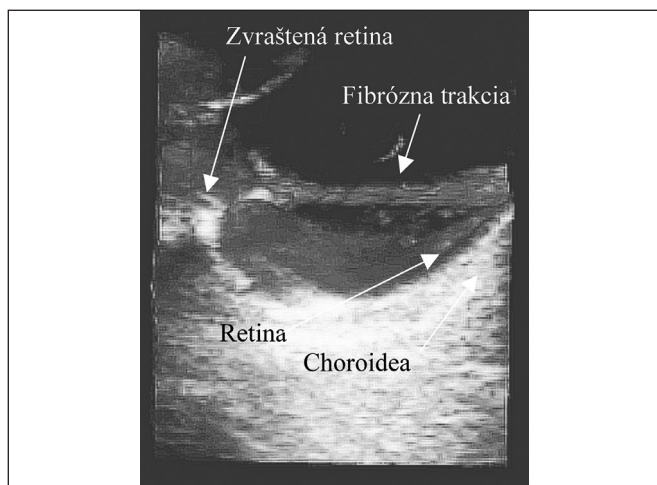

Obr. 2 b. Schematické zobrazenie bulbu. Bodkovaný výsek predstavuje oblasť retiny s vitreoretinálnou proliferáciou – táto oblasť je zobrazená 3D USG na obr. 2 c, d



Obr. 1 c. 3D USG zobrazenie zadnej strany dúhovky (zo strany sklovca, šošovky)

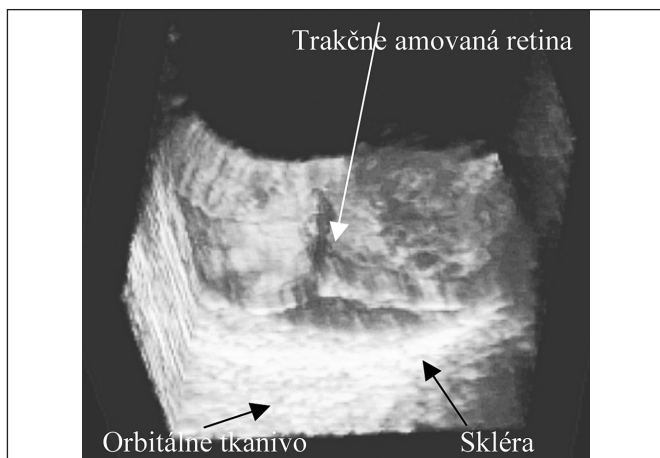Predný segment: 3D USG vyšetrenie umožní precízne vyšetriť predný segment oka: hĺbku prednej komory, polohu šošovky vzhľadom k ciliárnemu telesu (obr. 1a,1.b). Po nastavení základných technických parametrov a pomocou rôznych



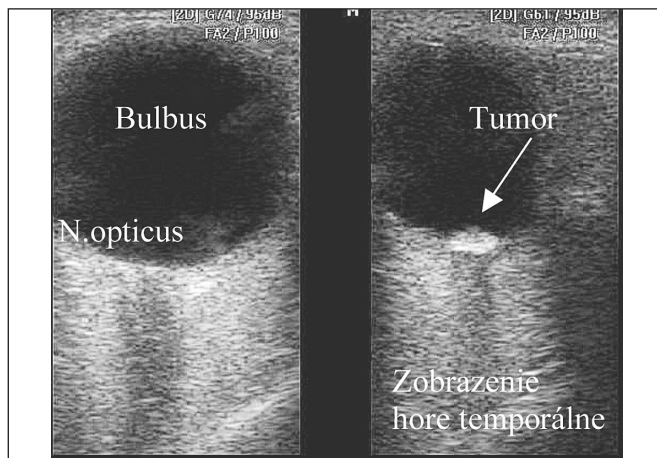
Obr. 2 c. 3D USG vitreoretinálnej proliferácie. Na obrázku znázornený detail fibróznej trakcie na sietnici, zvrášťujúca sietnicu

softvérových úprav bolo možné zo získaného 3D USG obrazu (obr. 1c) virtuálne „vyrezať okno“ do očného bulbu a nahliadnuť na zadnú časť dúhovky a ciliárneho telesa pohľadom, ktorý smeruje od sklovca k rohovke.

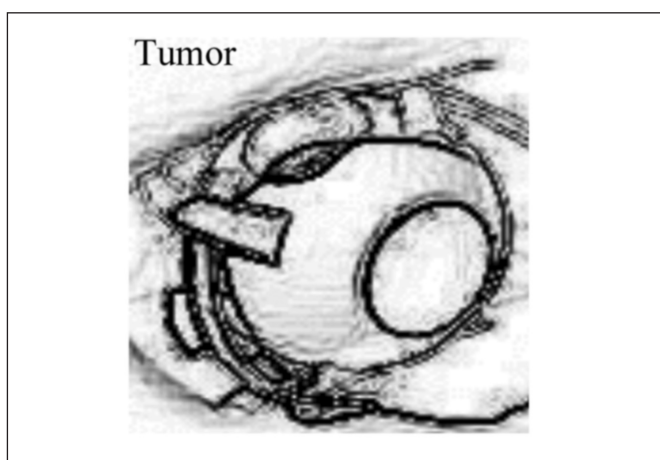
Vitreoretinálne proliferácie (VRP): 2D USG zobrazenie



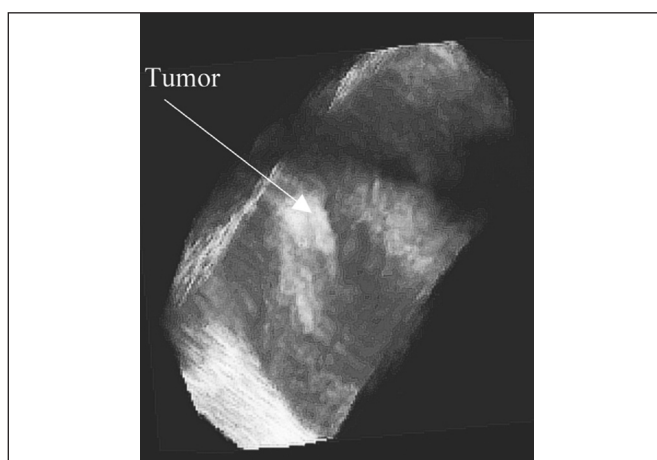
Obr. 2 d. 3D USG vitreoretinálnej proliferácie. Pohľad zhora na sietnicu. Na obrázku zobrazený detail trakčne amovanej retiny



Obr. 3 b. 2D USG zobrazenie intrabulbárneho tumoru v oblasti ekvátoru. Na obrázku vľavo predozadný pohľad od bulbu ku hrotu orbity. Tumor je lokalizovaný v oblasti ekvátoru, preto je zobraziiteľný len pri zmene polohy sondy a zmene polohy bulbu



Obr. 3 a. Tumor bulbu lokalizovaný v oblasti ekvátoru – schematicke zobrazenie tmavého ložiska v hornej polovine ekvátoru



Obr. 3 c. 3D USG zobrazenie intrabulbárneho tumoru – časť bulbu v oblasti ekvátoru. Tumor je prekrytý retinou, pri rotácii zobrazenia je uložený v oblasti choroidey. Bez známok trakcie, sekundárnej amócie

(obr. 2a) bolo doplnené 3D USG vyšetrením, ktoré zobrazilo jednotlivé úseky sietnice a sklovca s trojrozmerným pohľadom (obr. 2b, c, d).

Intrabulbárne tumory: 3D USG vyšetrenie pri vyšetrení intrabulbárnych tumorov upresnilo a doplnilo diagnostiku, predovšetkým topografické vzťahy a objemové parametre - napríklad po implantácii terapeutických rádioaktívnych platničiek, alebo pre posúdenie odozvy terapie (obr. 3a, b, c).

Orbita: Hemangióm: 2D USG zobrazenie kavérneho hemangiómu bez naplnenia kaverien (obr. 4a). Po naplnení kaverien krvou sa tumor zvýraznil v 2D USG obraze (obr. 4b) ako aj v 3D USG vyšetrení s upresňujúcimi topografickými informáciami (obr. 4c, d, e, f).

Drúzy zrakového nervu: B scan zobrazenie drúz (obr. 5a) je veľmi presné. 3D USG umožnilo presné zhodnotenie veľkosti drúz zrakového nervu ako aj topografickú lokalizáciu (obr. 5b).

DISKUSIA

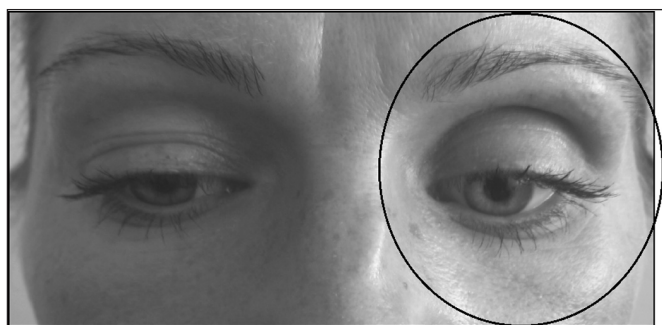
Pri štandardnom 2D USG vyšetrení sa vyšetruje oko a očnica pohybom sondy cez zatvorené mihalnice, v niektorých prípadoch cez spojovku. Každý USG scan predstavuje zobra-

zenie iba v jednom reze. Trojrozmerný obraz je možné získať vygenerovaním viacerých za sebou nasledujúcich 2D USG scanov. Podľa toho akým spôsobom sa získajú jednotlivé 2D USG scany rozlišujeme 2 spôsoby 3D ultrasonografie: a) „Free Hand“ – trojrozmerný obraz sa získa pohybom sondy vlastnou rukou, b) Pohyb sondy je zabezpečený v špeciálnom USG nosiči.

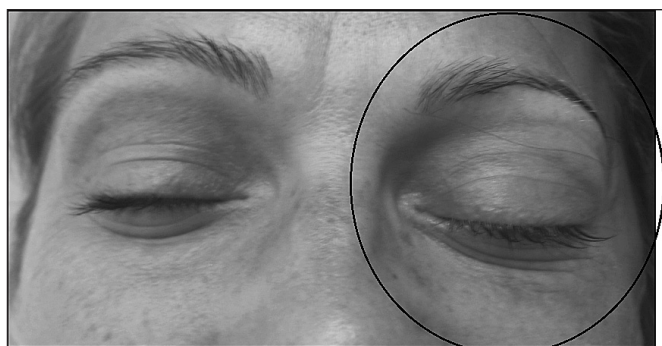
Pohyb USG sondy – snímanie obrazu môže byť rotačné (sektorový typ USG sondy) a lineárny (lineárny typ USG sondy) [1]. Trojrozmerné ultrazvukové zobrazenie získané zo špeciálneho štandardizovaného nosiča umožňuje precízne meranie kvantitatívnych parametrov. 3D obraz sa následne rekonštruje pomocou softvéru z jednotlivých 2D USG scanov.

Pri vyšetrení predného segmentu bulbu je možné pomocou 3D USG získať prehľad o takých oblastiach oka, ktoré sú bežnými optickými vyšetreniami nedostupné. Týka sa to predovšetkým vyšetrení bulbu po traume, nádorovom ochorení a podobne.

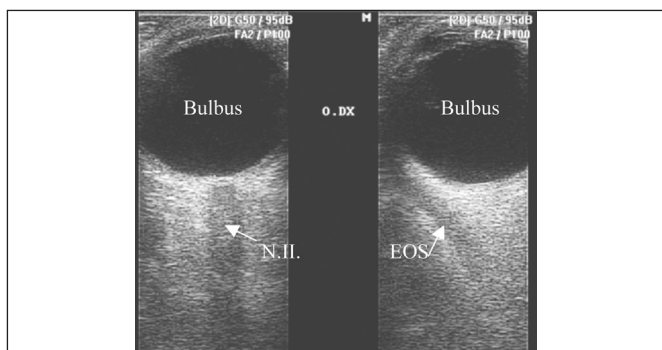
Vitreoretinálna proliferácia je častá komplikácia nielen diabetickej retinopatie. Ak sú z akýchkoľvek príčin nepriehľadné optické média – ultrasonografia je jedinou vhodnou metódou na posúdenie prítomnosti, lokalizácie a rozsahu vitreoretinálnej proliferácie. Niektoré VPR sú veľmi komplikované a obtiažne sa interpretujú pomocou 2D USG vyšetrenia. Pre operačný úspech je veľmi dôležité, aby očný chirurg mal presnú predstavu o lokalizácii, rozsahu jednotlivých proliferácií a ich



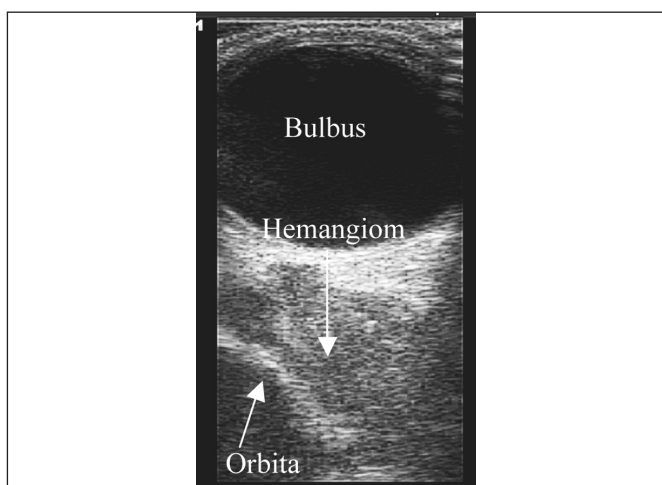
Obr. 4 a. Lavé oko v enoftalmickom postavení oproti PO – kaverny hemangiómu nenaplnené



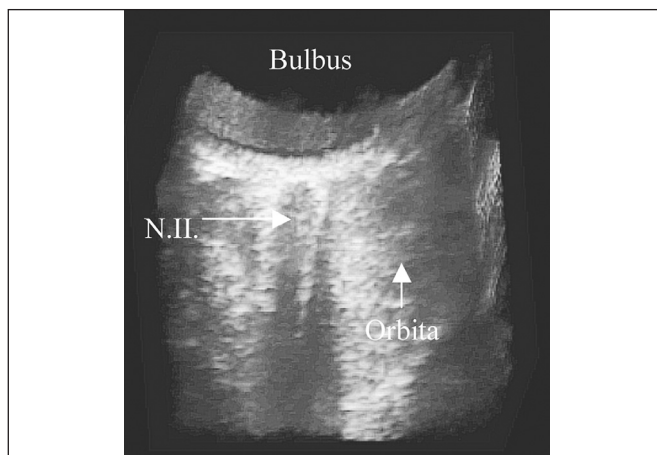
Obr. 4 b. Lavé oko po Valsalvom manévri – po naplnení kaverien LO je v protrúzii, ktorá pretrváva niekoľko sekúnd, alebo minút



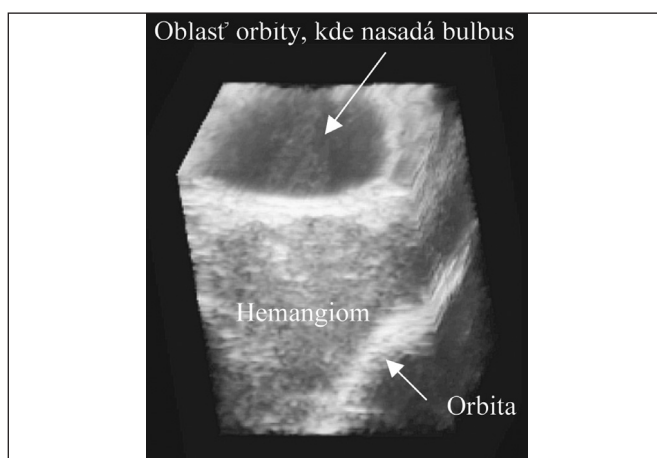Obr. 4 c. 2D USG ľavej očné bez naplnenia kaverien hemangiómu. N.II – zrakový nerv, EOS – extraokulárne svaly



Obr. 4 d. 2D USG orbitálneho priestoru po naplnení kavernózneho hemangiómu (hypoechogénny, ostro ohraničený útvar v očnici)



Obr. 4 e. 3D USG ľavej očné bez naplnenia kaverien hemangiómu v ľavej očnici



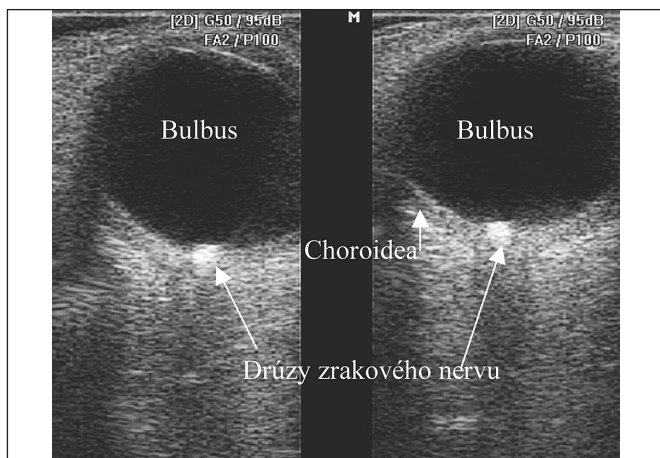
Obr. 4 f. 3D USG orbitálneho priestoru po naplnení kavernózneho hemangiómu

topografických vzťahoch so sietnicou. Pomocou 3D USG sa zobrazia jednotlivé úseky sietnice a sklovca s trojrozmerným pohľadom, ktorý je viac zrozumiteľný aj pre lekára, ktorý sonografiu oka nerealizuje [7].

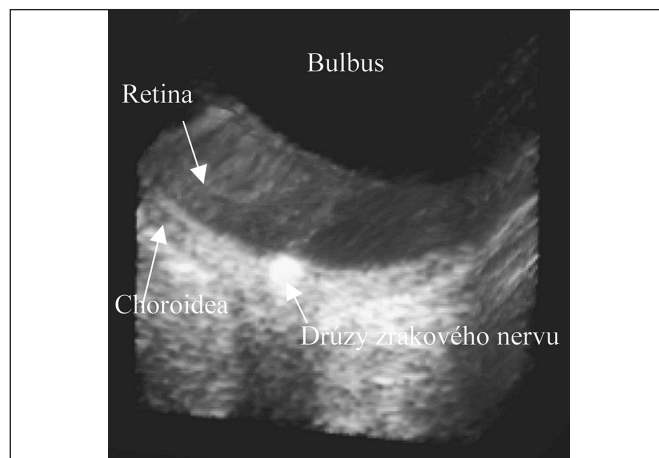
Ultrasonografická diagnostika pomocou A + B scanu je základnou a nezastupiteľnou súčasťou oftalmologických vyšetrení intrabulbárnych tumorov (predovšetkým malígneho melanómu). 3D USG v týchto prípadoch upresňuje a dopĺňa diagnostiku, predovšetkým topografické vzťahy [2] a objemové parametre [6] – napríklad po implantácii terapeutických rádioaktívnych platničiek, alebo pre posúdenie odozvy terapie [8].

Kavernózne hemangiómy sú v kludovom štádiu málo vizualizované nielen na USG zobrazení, ale aj pri CT vyšetrení. Po fyzickej námahe, alebo Valsalvovom manévri sa kaverny naplnia a tumor sa zobrazí v USG obraze. Takýto nález môže pretrvávajúť iba niekoľko sekúnd alebo minút. Podobne ako pri diagnostike intrabulbárnych tumorov aj v tomto prípade poskytuje 3D USG doplňujúce a upresňujúce topografické informácie.

Ultrazvuková diagnostika drúz zrakového nervu je suverénna diagnostická technika. Pomocou štandardizovaného A módu ako aj B scanu je možné detekovať drúzy zrakového nervu so 100% senzitivitou. Drúzy zrakového nervu sú väčšinou klinicky nemé. Ak dôjde k poškodeniu vizuálnych funkcií, pacienti sa sťažujú na subjektívne zúženie zorného poľa, alebo výpady zrakovej ostroti v zmysle amaurosis fugax. Drúzy zrakového nervu sa vyskytujú samostatne, so zásk



Obr. 5 b. 3D USG drúzovitej formácie v hlave zrkového nervu



Obr. 5 a. 2D USG drúzovitej formácie v hlave zrkového nervu

nými ochoreniami oka (hypertenzívna retinopatia, papilitis, optická atrofia, angioid streaks, chorioretinitis), alebo s hereditárnymi ochoreniami (pigmentová dystrofia sietnice, fakomatózy). Vzhľadom k tomu je potrebné nielen detekovať drúzovité formácie, ale aj ich veľkosť a lokalizáciu v hlave zrkového nervu. 3D USG umožňuje presné zhodnotenie veľkosti drúz zrkového nervu, topografickú lokalizáciu a parametre optického nervu v očníci [4,9].

Medzi výhody 3D ultrasonografie patria lepšia vizualizácia priestorových vzťahov v oku a očníci, lepšia interpretácia USG patologického nálezu s odstupom času, nezávisle od vyšetrujúceho lekára a precíznejšie volumetrické meranie – hodnotenie objemu tumoru, iných lézií [3]. Napriek všetkých výhodám, ktoré 3D ultrasonografia poskytuje, je potrebné zdôrazniť, že v žiadnom prípade nenahrádza 2D USG zobrazenie. Nevýhodami 3D ultrasonografie sú finančná náročnosť prístrojovej techniky a požiadavka skúsenosti s interpretáciou 3D obrazu.

ZÁVER

3D ultrasonografia je jednoznačným prínosom v USG diagnostike. Zlepšuje priestorové zobrazenie a topografické vzťahy oka a očnice. 3D sonografia nenahrádza ultrazvukové vyšetrenie A, B scan v oftalmologickej diagnostike.

Na základe získaných skúseností ako aj poznatkov od iných autorov je 3D ultrasonografia vhodná pri diagnostike:

Vitreoretinálne proliferácie.

Tumory oka a očnice – topografická + volumetrická + sledovanie dynamiky.

Plánovanie operácie tumorov – chirurgická, laserová, implantácia Ru platničky.

Patológia zrkového nervu – drúzy zrkového nervu.

Vhodná pre výučbu začínajúcich sonografistov.

LITERATÚRA

1. Downey, D.B., Nicolle, D.A., Fenster, A.: Three-dimensional orbital ultrasonography. *Eye*, 10, 1996: 75-81.
2. Finger, P.T., Khoobehi, A., Ponce-Contreras, M.R. et al.: Three dimensional ultrasound of retinoblastoma: initial experience. *Br J Ophthalmol.*, 86, 2002: 1136-1138.
3. Garcia, J.P. Jr.: Optic nerve measurements by 3D ultrasound-based coronal "C-scan" imaging. 36, 2005, 2:142-146.
4. Garcia, J.P. Jr., Finger, P.T., Kurli, M. et al.: 3D ultrasound coronal "C-scan" imaging for optic nerve sheath meningioma. *Br J Ophthalmol.*, 89, 2005: 244-245.
5. Garcia, J.P. Jr., Garcia, P.M.T., Rosen, R.B. et al.: A 3-dimensional ultrasound C-scan imaging technique for optic nerve measurements. *Ophthalmology*, 111, 2004, 6: 1238-1243.
6. Hlinomazová, Z., Satrapa, J., Gouthaib, M.: 3D zobrazení oka a očnice. *Bulletin Slovenská sonografia*, 2007.
7. Kato, S., Fukushima, H., Inouf, K. et al.: Usefulness of three dimensional ultrasonography for invisible fundus. *Br J Ophthalmol*, 84, 2000, 9: 1075.
8. Romero, J.M. et al.: Three-Dimensional Ultrasound for the Measurement of Choroidal Melanomas. *Arch Ophthalmol.*, 119, 2001, 9: 1275-1282.
9. Rosen, R.B., Dunne, S., Garcia, J.P.S. Jr.: Three-Dimensional Ultrasonography. In: Ciulla, T, Regillo, C, Harris, A, eds. *Retina and Optic Nerve Imaging*, Philadelphia - Lippincott Williams & Wilkins, 2003, 137 s.

MUDr. Jozef Čmelo, PhD., MPH
Očná – neurooftalmologická ambulancia
Limbová 5, 833 05 Bratislava