

Dlouhodobé výsledky anteriorizace a myektomie dolního šikmého svalu u vertikálních deviací

Vodičková K., Aufrata R., Řehůřek J.

Dětská oční klinika LF MU a FN, Brno, přednosta doc. MUDr. R. Aufrata, CSc., MBA

SOUHRN

Anteriorizace dolního šikmého svalu (ATIO) a myektomie dolního šikmého svalu (MIO) jsou oblíbené chirurgické techniky v terapii disociované vertikální deviace (DVD). Je prováděna i u pacientů se současnou hyperfunkcí dolního šikmého svalu (IOOA). V naší komparativní randomizované studii jsme hodnotili, zda ATIO zlepší výsledek operace ve srovnání s MIO. Ve studii bylo 82 očí 46 pacientů, u 44 očí jsme provedli ATIO a u 38 očí MIO. Sledovali jsme velikost předoperační a finální DVD, stupeň předoperační a konečné IOOA, počet reoperací a komplikace.

Domníváme se, že ATIO je účinná chirurgická léčba DVD a může být použita u pacientů s i bez IOOA. V pooperačním průběhu jsme nenalezli žádný statisticky významný rozdíl mezi IOOA a MIO. Pro nižší incidenci sekundární IOOA kontralaterálního dolního šikmého svalu nicméně dáváme přednost technice ATIO.

Klíčová slova: operace strabismu, hyperfunkce dolního šikmého svalu, disociovaná vertikální deviace, anteriorizace dolního šikmého svalu, myektomie dolního šikmého svalu

SUMMARY

Anterior Transposition or Myectomy of the Inferior Oblique Muscle in Vertical Deviation – Long Term Results

Anterior transposition of the inferior oblique muscle (ATIO) and myectomy of the inferior oblique muscle (MIO) are favorite methods for surgical correction of dissociated vertical deviation (DVD), including patients with simultaneous inferior oblique muscle overaction (IOOA).

In our comparative, randomized study we evaluated whether anterior transposition improves the surgical outcome compared to myectomy of the inferior oblique muscle. We included 82 eyes of 46 patients, 44 eyes treated with ATIO and 38 treated with MIO. We observed the size of the preoperative and final DVD, grade of the preoperative and final IOOA, rates of reoperation, and complications.

We found out that ATIO is an effective surgical approach in the treatment of DVD and it can be used in patients with or without IOOA. We found no statistically significant difference in postoperative outcomes between anterior transposition and myectomy of the inferior oblique muscle. Despite of it, we prefer unilateral ATIO to manage IOOA for its minor incidence of secondary hyperfunction of contralateral inferior oblique muscle.

Key words: strabismus surgery, IOOA (inferior oblique muscle overaction), DVD (dissociated vertical deviation), ATIO (anterior transposition of the inferior oblique muscle), MIO (myectomy of the inferior oblique muscle)

Čes. a slov. Oftal., 64, 2008, No. 4, p.157–160

ÚVOD

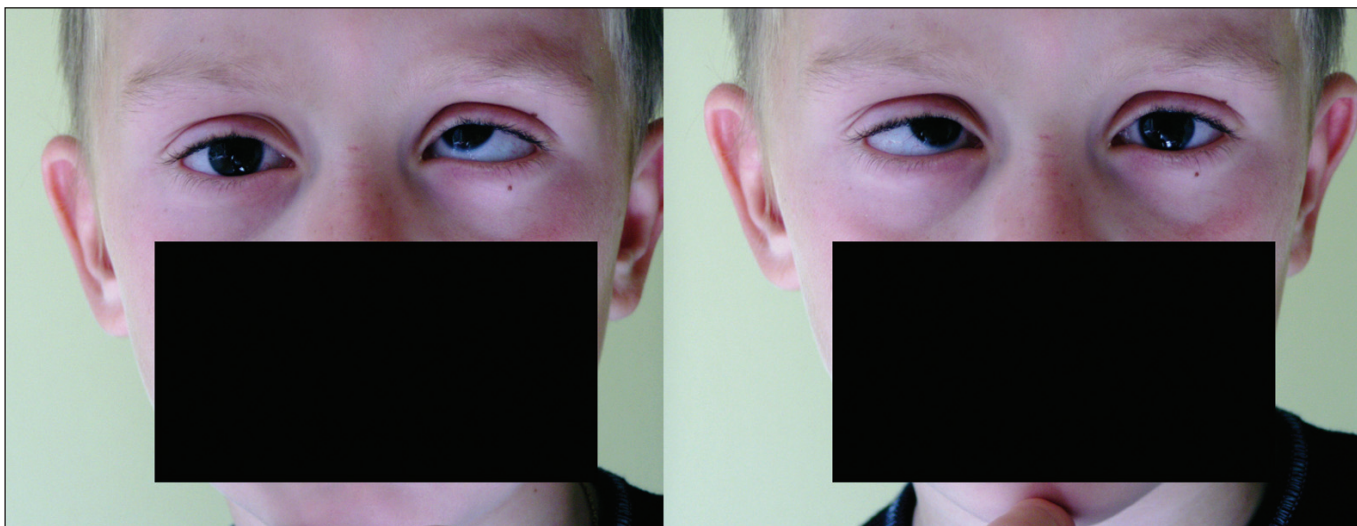Disociovaná vertikální deviace (DVD) je charakterizována elevací, abdukci a excyklotorzi nefixujícího oka, na oku kontralaterálním není přítomna korespondující hypotropie. DVD je

obvykle oboustranná, bývá asymetrická a současně se může vyskytnout hyperfunkce dolního šikmého svalu (obr. 1). Další charakteristiky jsou v tabulce 1.

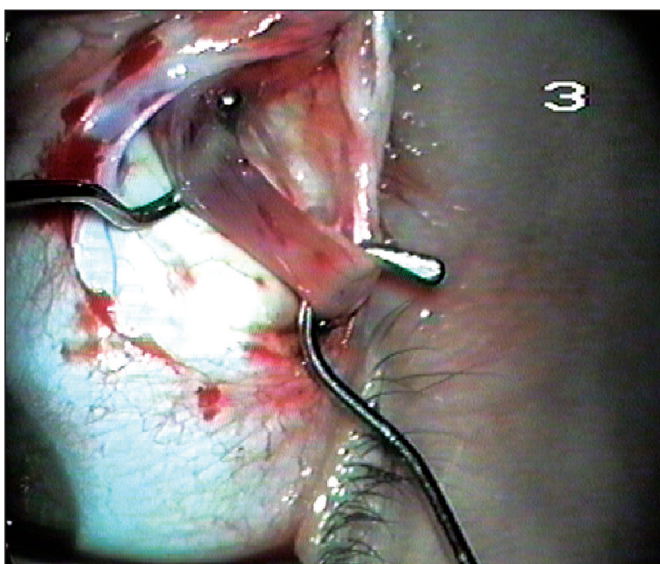
V léčbě DVD bylo vyzkoušeno mnoho chirurgických technik. Cílem naší studie bylo prospektivně analyzovat výsledky anteriorizace (obr. 2, 3, 4) a myektomie dolního šikmého svalu.

Tab. 1. Rozdíly mezi DVD a IOOA

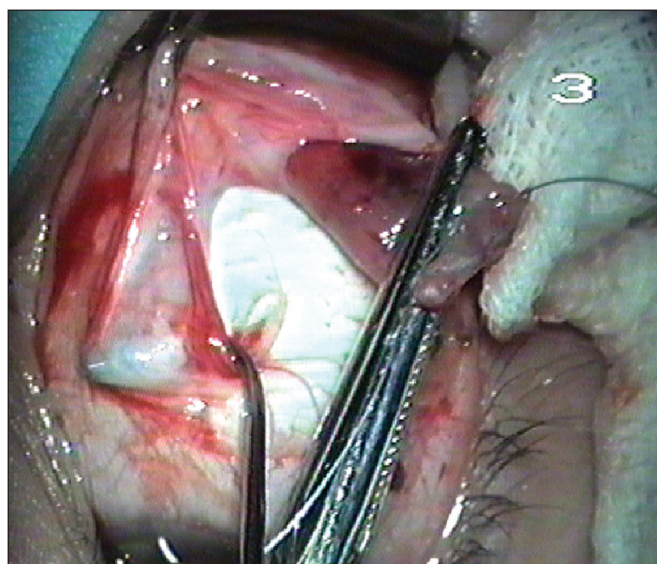
DVD	IOOA
Elevace bulbu v addukci i abdukci	Elevace v addukci, NE v abdukci
Obvykle komitantní	Inkomitantní deviace
Není asociace s V-syndromem	Asociace s V-syndromem
Torzni pohyb	Bez torze
Není korespondující hypotropie oka v abdukci	Korespondující hypotropie oka v abdukci přítomna



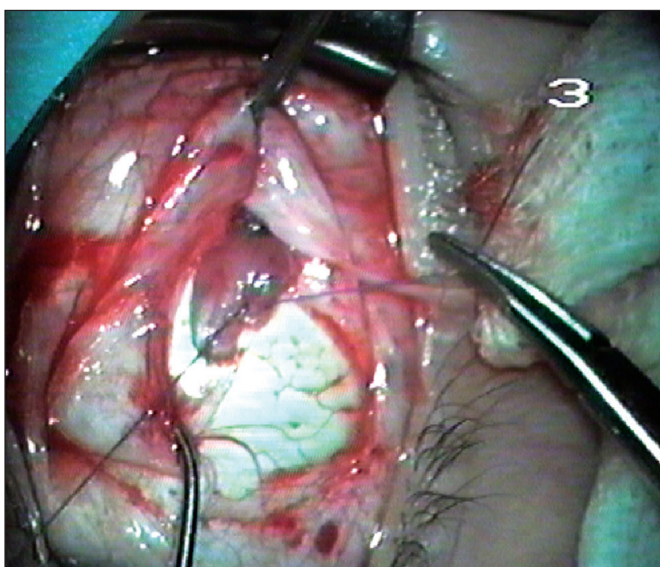
Obr. 1. Oboustranná disociovaná vertikální deviace



Obr. 2. Izolovaný dolní šikmý sval



Obr. 3. Dolní šikmý sval zachycený v peánu, svalovým háčkem zpřehledněný úpon dolního přímého svalu



Obr. 4. Dolní šikmý sval po anteriorizaci 12 mm od svého původního úponu, 2 mm od laterálního okraje úponu dolního přímého svalu

PACIENTI A METODY

Do studie jsme zahrnuli všechny pacienty s disociovanou vertikální deviací (DVD), kteří byli léčeni na naší klinice v letech 1995 až 2004, jejich věk se pohyboval v rozmezí 6 měsíců až 15 let, velikost DVD postiženého oka byla minimálně 5 PD nebo více. Do studie jsme nezahrnuli pacienty s paretickým nebo restriktivním strabismem, pacienty po předchozí operaci na dolním šikmém a vertikálních přímých svalech. Dále jsme vyloučili pacienty se systémovým onemocněním, které by mohlo ovlivňovat funkci extraokulárních svalů. Mezi faktory, které zahrnutí pacientů do studie neovlivňovaly, byly stupeň manifestace DVD (manifestní nebo latentní), předchozí nebo plánovaná retropozice nebo resekce horizontálních přímých svalů a velikost předoperační hyperfunkce dolního šikmého svalu (IOOA).

K měření úchytky u očí v primárním postavení při fixaci na 6 m a plné korekci refrakční vady jsme použili prizmata a troposkop (1). U velmi malých pacientů jsme DVD měřili pomocí Krimského testu.

Tab. 2 Pacienti a komplikace

	Skupina ATIO	Skupina MIO
Počet pacientů	27	19
Počet očí	44	38
Průměrný věk, roky (rozsah)	5,4 (1,1–13,7)	6,1 (1,6–14,8)
Prům. sled. doba, měsíce (rozsah)	29,6 (7–53)	36,5 (8–72)
Pacienti vyžadující reoperaci pro DVD (% očí)	3/35 (8,6)	5/38 (13,2)
Pacienti s omezením elevace v abdukci (% očí)	1/35 (2,8)	5/38 (13,2)

ATIO = anteriorizace dolního šikmého svalu
MIO = myektomie dolního šikmého svalu

Tab. 3. Výsledky ATIO a MIO u DVD ve skupině pacientů s anteriorizací a myektomií dolního šikmého svalu, včetně pacientů s IOOA

Skupina	Počet očí	Medián velikosti DVD, PD (rozsah)	
		Předoperačně	Pooperačně
Všechny případy			
ATIO	44	13,0 (6–19)	4,0* (0–14)
MIO	38	15,0 (7–22)	3,0† (0–13)
IOOA stupeň <1			
ATIO	16	11 (6–15)	4* (2–9)
MIO	15	10 (7–14)	3* (0–8)
IOOA stupeň +1 až +4			
ATIO	19	12 (6–18)	4† (0–13)
MIO	23	16 (10–22)	3† (2–9)

PD, prizmatické dioptrie.

* Signifikantní rozdíl před operací a po operaci, $P < 0,05$.

† Signifikantní rozdíl před operací a po operaci, $P < 0,02$ (Wilcoxon test)

Tab. 4. Výsledky ATIO a MIO u IOOA ve skupinách pacientů s anteriorizací a myektomií dolního šikmého svalu

Skupina	Počet očí	Před operací, MIOG (rozsah)	Pooperačně, MIOG (rozsah)
ATIO	44	1,0 (0 to +4)	0,0* (-1 to +1)
MIO	38	1,0 (0 to +3)	0,5* (-1 to +2)

MIOG („Median inferior oblique grading“)= medián funkce dolního šikmého svalu;

*Signifikantní rozdíl před operací a po operaci, $P < 0,05$ (Wilcoxon test)

Tab. 5. Výsledky ATIO and MIO u očí s DVD 15 PD a více

	Počet očí	Výsledky zákroku			
		Vynikající (0–4 PD)	Dobry (5–9 PD)	Ucházející (10–14 PD)	Špatný (> 14 PD)
ATIO †	17	10	2	1	1
MIO †	15	9	2	3	1

†Není signifikantní rozdíl, Fischer exact test ($P = 0,76$)

Funkce dolního šikmého svalu byla hodnocena na škále od -4 do +4 (-1 až -4 představují hypofunkci a stupně od +1 do +4 hyperfunkci). Každý stupeň reprezentuje přibližně 1 mm výškového rozdílu mezi dolním okrajem limbu obou očí.

VÝSLEDKY

Srovnávali jsme výsledky pacientů ze skupiny s anteriorizací (ATIO) a myektomií dolního šikmého svalu (MIO) z hle-

diska výskytu disociované vertikální deviace a hyperfunkce dolního šikmého svalu. Údaje byly analyzovány neparametrickými testy (Mann-Whitney *U*, Wilcoxon, and Fischer exact test). Statistická významnost byla stanovena $P = 0,05$ nebo méně. Výsledky jsou přehledně uvedeny v tabulce 2, 3, 4 a 5.

DISKUSE

V minulosti byly v operativě DVD populární velké, oboustranné (symetrické i asymetrické) resekce dolních přímých svalů. V současnosti jsou preferovány velké retropozice horních přímých svalů, malé retropozice horního přímého svalu s retroekvatoriální myopexí nebo anteriorizace dolních šikmých svalů. Retropozice horního a resekce dolního přímého svalu mohou ale změnit pozici víčka. Následkem velké, supramaximální retropozice horního přímého svalu a resekce dolního přímého svalu může být nežádoucí pooperační vertikální tropie a/nebo omezení pohledu nahoru. Oslabení dolního šikmého svalu formou myektomie je v odborné literatuře považováno za efektivní metodu (8, 1, 2). Anteriorizace dolního šikmého svalu (obr. 2, 3, 4) řeší jak DVD samotnou, tak DVD se současně se vyskytující IOOA (2). V porovnání s výše uvedenými kombinovanými zákroky na několika extraokulárních svalech, nepředstavuje anteriorizace riziko ischémie předního segmentu. Její další výhodou je přímý účinek na zmenšení excyklotorze u DVD (10) a změna funkce dolního šikmého svalu z funkce elevátoru na funkci deprese (5). V jiných studiích je oboustranné anteriorizaci dolního šikmého svalu přičítáno zlepšení DVD samotné, tak DVD s IOOA (3, 11). V hodnocení terapie DVD se několik dalších autorů zaměřilo na účinnost ATIO s nebo bez stupňované anteriorizace dolního šikmého svalu (4,2). Jejich výsledky ukázaly, že technika ve většině případů účinně zvládá jak DVD, tak IOOA.

Dle Kushnera (9) se může objevit po ATIO omezení elevace bulbu v abdukci. Výsledkem omezení elevace bulbu v abdukci může také být pseudo-IOOA kontralaterálního oka. Jiní autoři uvádějí přechodné omezení pohledu vzhůru v addukci (ne abdukci) (7).

Analýzou námi získaných dat jsme chtěli vybrat chirurgickou techniku, která je účinnější v léčbě DVD při spoluvýskytu IOOA. Analýza podskupin neprokázala mezi oběma technikami statisticky významný rozdíl (tab. 3, 4). Výsledky naší studie naznačují, že ATIO může být použita k léčbě DVD dokonce i v případech, kdy pacient hyperfunkci dolního šikmého svalu nemá, nebo je hyperfunkce velmi malá. Techniku lze zodpovědně použít i pro DVD velkého stupně (tab. 5), její výsledky jsou při srovnání s ostatními technikami velmi příznivé (12, 6).

ZÁVĚR

Obě metody jsou v léčbě DVD účinné, ve výsledcích jsme prokázali statisticky významný rozdíl mezi předoperační a pooperační výškovou úchylnou. Při vzájemném srovnání výsledků těchto metod nebyl nalezen statisticky významný rozdíl v pooperačním mediánu IOOA. Výsledky ATIO byly přesto dlouhodobě lepší ve smyslu efektivnější korekce hypertropie. Dávkování anteriorizace je ve srovnání s myektomií přesnější a výskyt sekundární IOOA druhého oka při jednostranné hypertropii je méně častý. Z těchto důvodů ATIO v chirurgické léčbě disociované vertikální deviace upřednostňujeme, i v případě spoluvýskytu hyperfunkce dolního šikmého svalu.

LITERATURA

1. **Autrata, R., Hromádková, L., Řehůřek, J.:** Efekt časné operace esenciální infantilní ezotropie na kvalitu binokulárního vidění. *Cs. Oftal.*, 58, 2002: 36-41.
2. **Autrata, R., Unčovská, E., Hromádková, L., et al.:** Vertical deviations in children. *Folia strabologica et neuroophthalmologica*, suppl. 5, 2002: 39-44.
3. **Bacal, D.A., Nelson, L.B.:** Anterior transposition of the inferior oblique muscle for both dissociated vertical deviation and/or inferior oblique overaction: results of 94 procedures in 55 patients. *Binoc. Vis. Eye Muscle Surgery Qtrly.*, 7, 1992: 219-25.
4. **Burke, J.P., Scott, W.E., Kutschke, P.J.:** Anterior transposition of the inferior oblique muscle for dissociated vertical deviation. *Ophthalmology*, 100, 1993: 245-50.
5. **Elliott, R.L., Nankin, S.J.:** Anterior transposition of the inferior oblique. *JAAPOS*, 18, 1981: 35-38.
6. **Esswein, M.B., von Noorden, G.K., Coburn, A.:** Comparison of surgical methods in the treatment of dissociated vertical deviation. *Am. J. Ophthalmol.*, 113, 1992: 287-290.
7. **Gonzalez, C., Klein, B.:** Myectomy and anterior transposition of the inferior oblique: a new surgical procedure and its results in 49 operations. *Binoc. Vis. Eye Muscle Surgery Qtrly.*, 8, 1993: 249-258.
8. **Hromádková, L., Autrata, R., Řehůřek, J.:** Strabismus surgery in the past and in the present. *Folia strabologica et neuroophthalmologica*, 2, 2000: 51-54.
9. **Kushner, B.J.:** Restriction of elevation in abduction after inferior oblique anteriorization. *JAAPOS*, 1, 1997: 55-62.
10. **Santiago, A.P., Isenberg, S.J., Apt, L., et al.:** The effect of anterior transposition of the inferior oblique muscle on ocular torsion. *JAAPOS*, 1, 1997: 191-6.
11. **Seawright, A.A., Gole, G.A.:** Results of anterior transposition of the inferior oblique. *Aust. NZ. J. Ophthalmol.*, 24, 1996: 39-345.
12. **Stager, D.R., Weakly, D.R., Stager, D.:** Anterior transposition of the inferior oblique. Anatomic assessment of the neurovascular bundle. *Arch. Ophthalmol.*, 110, 1992: 360-362.

MUDr. Kristina Vodičková
 Dětská oční klinika LF MU a FN Brno
 Černopolní 9, 613 00 Brno
 e-mail: kvodickova@fnbrno.cz

Vitamin A-POS[®] oční mast

NÁZEV PŘÍPRAVKU

Vitamin A-POS
oční mast

SLOŽENÍ:

Léčivá látka: Vitaminum A densatum oleosum 0,250 mg, odpovídá Retinoli palmitas 250 I.U. v 1 g masti.
Pomocné látky: Vaselinum album, paraffinum liquidum, paraffinum perliquidum, adeps lanae.

INDIKACE

Přípravek **Vitamin A-POS** se používá k podpůrné terapii při atrofických změnách rohovky a spojivky, vyvolaných karencí vitamínu A, např. při keratomalacii a xeroftalmii. Dále se používá k podpůrné terapii při trofických poruchách rohovky a spojivky, provázených nedostatkem mucinu při dobře zachovaném ochranném filmu serózních slz.

DÁVKOVÁNÍ

Tříkrát denně se nanese do spojivkového vaku asi 1 cm dlouhý proužek přípravku **Vitamin A-POS**, vytlačený z tuby. Délka terapie se řídí stavem onemocnění. Nutné časové omezení aplikace přípravku nemá. Platí pro všechny věkové skupiny.
Způsob podání:

Pacient mírně zakloní hlavu, odtáhne dolní víčko a stlačením tuby vpraví asi 1 cm dlouhý proužek masti do spojivkového vaku tak, aby se špičkou tuby nedotkl oka. Po upotřebení tubu opět pečlivě uzavře.

KONTRAINDIKACE

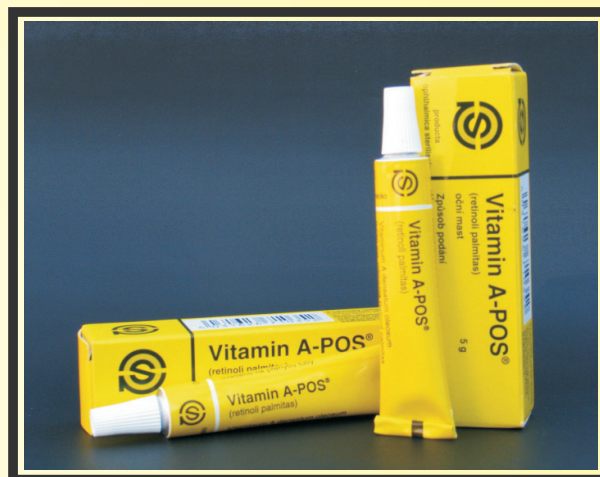Přecitlivělost vůči kterékoli složce přípravku.

UPOZORNĚNÍ

V průběhu terapie přípravkem **Vitamin A-POS** by pacient neměl nosit kontaktní čočky.

Výskyt a spotřeba

Doporučené denní dávky retinolu se pohybují u dětí vzestupně s věkem od 1300 do 2300 IU denně, u dospělých mužů 3300 IU, u žen (i gravidních) 2600 IU, v období kojení 4000 - 4300 IU denně. Provitamin A (karoten a karotenoidy) se vyskytuje mj. v mrkvi, špenátu, rajčatech aj. Samotný vitamin A (retinol a estery retinolu) se v rostlinách nevyskytuje. Je obsažen játrech, žloutku, mléce, smetaně, másle,



sýrech a rybách. Játra, mléko a máslo představují v lidské výživě hlavní zdroje vitamínu A. Kojencům přivádí potřebná množství vitamínu A mateřské mléko.

Onemocnění způsobená nedostatkem retinolu

V popředí projevů a příznaků karence retinolu stojí charakteristické oftalmologické příznaky, pro které WHO zavedla toto třídění podle závažnosti změn:

a) XN = šeroslepost

X1A = xeróza spojivek

V1B = Bitotovy skvrny

X2 = xeróza rohovky

X3A = ulcerace rohovky/keratomalacie

(menší než třetina celkové plochy rohovky)

X3B = ulcerace rohovky/keratomalacie

(větší než třetina celkové plochy rohovky)

XS = jizvy na rohovce

XF = xeroftalmický fundus

b) Občas recidivující tracheobronchiální infekce a bronchopulmonální dysplazie u předčasně nedonošených dětí. Na základě karencí výživy se tyto příznaky vyskytují především v zemích se značnými sociálními problémy. Mimoto se vyvíjejí sekundárně např. při poruše absorpce tuků, při celiakii, sprue a onemocněních pankreatu.

INTERAKCE

Při oftalmologickém použití tohoto přípravku nejsou známy.

NEŽÁDOUCÍ ÚČINKY

Nejsou známy.

PŘEDÁVKOVÁNÍ

Není známo.

UCHOVÁVÁNÍ: při teplotě do 25° C.

DRŽITEL ROZHODNUTÍ O REGISTRACI /
URSAPHARM Arzneimittel GmbH & Co. KG,
Industriestrasse, D-66129 Saarbrücken,
Spolková republika Německo

REGISTRAČNÍ ČÍSLO: 64/039/04-C

DATUM REGISTRACE: 3.3.2004

**VÝDEJ LÉČIVÉHO PŘÍPRAVKU JE VÁZÁN NA
LÉKAŘSKÝ PŘEDPIS**

Přípravek	Cena
Vitamin A-POS oční mast	81,00 Kč
Úhrada VZP	Doplatek pacienta
14,30 Kč	66,70 Kč



URSAPHARM
s.r.o.

Černokostecká 1621, 251 01 Říčany u Prahy
telefon: 323 622 750 • fax: 323 622 649
e-mail: ursapharm@cmail.cz