

# Oboustranná simultánní dakryocystorinostomie a konjunktivocystorinostomie

Komínek P.<sup>1</sup>, Červenka S.<sup>1,2</sup>, Matoušek P.<sup>1</sup>

<sup>1</sup>ORL klinika Fakultní nemocnice, Ostrava, přednosta doc. MUDr. Pavel Komínek, Ph.D., MBA

<sup>2</sup>Oční ambulance, Otrokovice

## SOUHRN

U pacientů s oboustrannými příznaky neprůchodnosti slzných cest lze endonazální dakryocystorinostomii (EDCR) i konjunktivocystorinostomii (CDCR) provést v jedné době (simultánně) nebo ve dvou dobách.

Provedení oboustranné operace v jedné době nezhoršuje výsledky operace. Předností postupu je zátěž pacienta pouze jednou anestézií, pouze nevýznamné časové prodloužení operačního výkonu, ale i celkově kratší pracovní neschopnost.

Autoři provedli v letech 1995–2007 celkem 630 primárních EDCR a 117 CDCR. U 92 pacientů v jedné době provedli celkem 184 dakryocystorinostomií. Ze 164 hodnocených operací dosáhli dobrého výsledku ve 150 případech (91,5 %). Ze 40 simultánně provedených CDCRE (20 pacientů) byli úspěšní v 14krát. Neúspěšní byli u 3 pacientů, u nichž použili silikonovou drenážní trubičku.

**Klíčová slova:** endonazální dakryocystorinostomie, konjunktivocystorinostomie, simultánní provedení

## SUMMARY

*Bilateral Simultaneous Dacryocystorhinostomy and Conjunctivocystorhinostomy*

In patients with bilateral symptoms of lacrimal pathways occlusion, the endonasal dacryocystorhinostomy (EDCR) and conjunctivo-dacryocystorhinostomy (CDCR) may be performed simultaneously or consequently. The simultaneous bilateral surgery does not worsen the surgery results. The advantages of this procedure are one anesthesia only, only unsubstantial extension of the surgery duration, and shorter sick leave as well.

The authors performed during the period from 1995 to 2007 altogether 630 primary EDCRes and 117 CDCRes. In 92 patients, 184 simultaneous dacryocystorhinostomies were performed. Out of 164 evaluated surgeries, the good results were obtained in 150 cases (91.5 %). Out of 40 simultaneously performed CDCRes (20 patients), they were successful in 14 patients. Unsuccessful they were in 3 patients in whom the silicone drainage implant was used.

**Key words:** endonasal dacryocystorhinostomy, EDCR, conjunctivo-dacryocystorhinostomy (CDCR), simultaneous procedure

*Čes. a slov. Oftal., 64, 2008, No. 3, p. 91–94*

## ÚVOD

Příznaky nemocí vyžadujících operační intervenci jsou v otolaryngologii i v oftalmologii často oboustranné a vyžadují i oboustranné operační řešení. Některé operace jsou pak prováděny v jedné době, jiné nikoliv. V otolaryngologii je zcela běžné provádět v jedné době oboustrannou tonzilektomii, nebo sanační operace vedlejších nosních dutin, nebo zavádět tlak vyrovnávající trubičky u chronického sekretorického zánětu středouší.

Jiné operace jsou však prováděny i přes oboustranný nález v jedné době výhradně jednostranně. Typickým příkladem je chronický hnisavý zánět středního ucha, kde sanační i případný rekonstrukční zákrok je prováděn pouze jednostranně a indikace k operaci druhého ucha je stanovena až dle stavu ucha po první operaci. Podobně se postupuje zpravidla i u refrakční chirurgie v oftalmologii.

Velká část pacientů s poruchou průchodnosti slzných cest (SC) má potíže oboustranné. U dětí s vrozenou neprůchodností SC bývají operace, tj. sondáže, resp. intubace SC prováděny standardně současně v jedné době. Otázkou, na kterou může být odlišný pohled, mohou být operace typu dakryocystorinostomie (DCR) a konjunktivocystorinostomie (CDCR). U DCR prováděných ze zevního přístupu (EXT-DCR) bývá za určitý limitující faktor považována délka operace, ale i krevní ztráty (3). EXT-DCR proto nejsou i při

oboustranné symptomatologii standardně prováděny simultánně v jedné době.

Relativní nevýhodou operací prováděných při oboustranné symptomatologii ve dvou dobách je potřeba opakované hospitalizace, dále dvojnásobná délka pracovní neschopnosti (2, 3).

V tomto článku je předložena retrospektivní studie pacientů operovaných pro neprůchodnost SC v posledních 12 letech, u kterých byla operace slzného vaku provedena v jedné době oboustranně.

## MATERIÁL A METODIKA

*Předoperační vyšetření u oboustranné operace*

Předoperační vyšetření pacientů zahrnuje anamnézu a vyšetření SC a vyšetření nosní dutiny. Pro hodnocení funkce SC je používán fluoresceinový odtokový test, při kterém je vždy porovnáván odtok slz na obou očích současně (2, 7, 9). V případě poruchy odtoku pouze na jedné straně je další vyšetřování slzných cest prováděno pouze na postižené straně. Vyšetření zahrnuje palpaci slzného vaku, resp. jeho masáž, výplach slzných cest, event. diagnostickou sondáž slzných kanálků ke zhodnocení stavu slzných kanálků. Dle potřeby je vyšetření doplněno o další vyšetření, např. dakryocystografii apod. (2, 9).

Při nálezů obliterace nebo stenózy slzovodu je indikována dakryocystorinostomie (DCR). K endonazální operaci indikujeme jak případy s velkým dilatovaným slzným vakem ale i vakem malým. Při rozsáhlé obliteraci kanálků, zvláště jejich laterální části, je indikována CDCR se zavedením permanentní drenáže dle Jonese (2, 4, 5, 6, 9)

**Operace – DCR a CDCR**

Operace jsou prováděny v celkové anestezii z endonazálního přístupu, jen výjimečně, je-li celková anestezie příliš riziková, operujeme v anestezii místní. Operace je vždy zahájena oboustrannou anemizací sliznice tampónky s roztokem adrenalinu 1 : 10 000 a injekční aplikací roztoku adrenalinu 1 : 100 000 do oblasti agger nasi (1, 7, 9, 10). Následně je resekována sliznice před hlavou střední skořepy v rozsahu 1,5 x 1,0 cm. U EDCR je resekce hlavy střední skořepy prováděna v případě užšího nosu nebo hlava střední skořepy promínuje ventrálně a „překrývá“ projekci slzného vaku; u CDCR resekujeme hlavu skořepy vždy (7, 8, 12).

Kost je mediálně od vaku resekována pomocí dláta nebo vrtačky. Po dostatečném obnažení slzného vaku je provedena jeho incize. Je-li slzný vak dostatečně široký, je otevřen „jako kniha“ a mediální stěna vaku není resekována, v ostatních případech mediální stěnu vaku obvykle resekujeme stříhacími kleštěmi. U dětí, u dospělých pacientů s užšími poměry v nosní dutině (hrozí riziko srůstů), u pacientů s patologií v oblasti slzných kanálků (stenóza, krátká obliterace) zavádíme bikanalikulární silikonový stent (9, 10).

Po ukončení operace na jedné straně pokračujeme stejným způsobem operací na straně druhé. Operace je ukončena oboustrannou mastnou tamponádou operační rány: tkalouny jsou vzájemně svázány přes kolumelu. U CDCR používáme od r. 1999 k zajištění drenáže skleněné trubičky (do té doby silikonové), nejčastěji o délce 15–17 mm, které po dobu 3–5 týdnů po operaci fixujeme tkaným vláknem o síle 7–0 k dolnímu víčku ke snížení rizika ztráty trubičky nebo nežádoucího posunu (4, 5, 6).

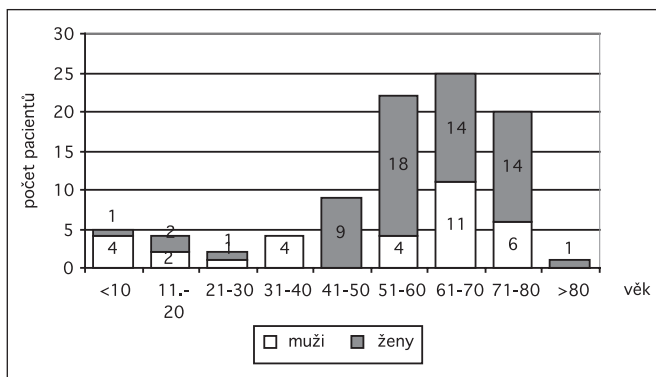
**Pooperační období**

Tamponáda je odstraňována první pooperační den, endoskopie nosu je prováděna před propuštěním (2.–5. pooperační den), za 2–4 týdny, za 3 a 6 měsíců. Pooperační péče u pacientů oboustrannou simultánně provedenou DCR i CDCR se nijak péče u pacientů s jednostrannou operací. Délka rekonvalescence je rovněž totožná. Hodnocení funkčního výsledku je prováděno s odstupem nejméně půl roku po operaci pomocí fluoresceinového odtokového testu (při hodnotách 0–1 a absenci potíží byla hodnocena operace jako úspěšná) (7).

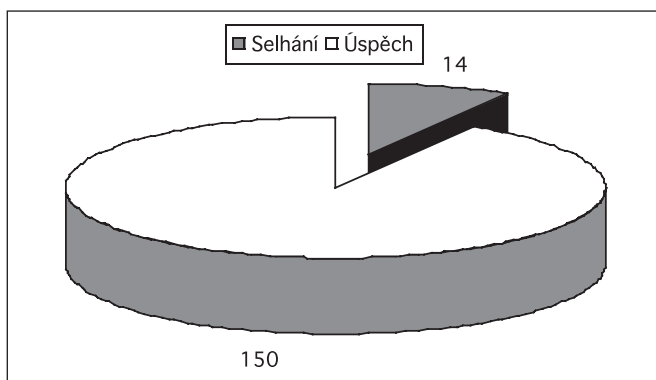
**SESTAVA A VÝSLEDKY**

**Sestava**

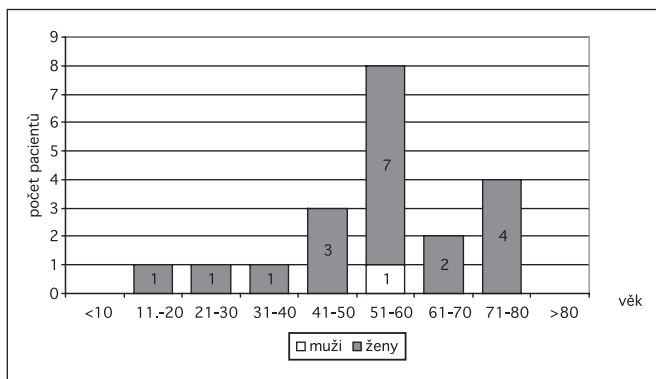
Od roku 1995 do r. 2007 bylo provedeno (ORL odd. Frýdek-Místek, ORL klinika FN Ostrava) celkem 630 primárních endonazálních (EDCR) a dakryocystorinostomií ze zevního přístupu (EXT-DCR) ve věku 3–83 let a 117 konjunktivocystorinostomií u pacientů ve věku 8–84 let. V některých případech byly DCR i CDCR v závislosti na lokálním nálezů provedeny současně na jedné i druhé straně, a to v jedné nebo i dvou dobách. Operace nebyla oboustranně prováděna při oboustranně zjištěné obstrukci slzných cest pouze v případě nesouhlasu pacienta. V závislosti na typu obstrukce slzných cest byla u několika pacientů provedena simultánně na jedné straně EDCR, na druhé straně pak CDCR.



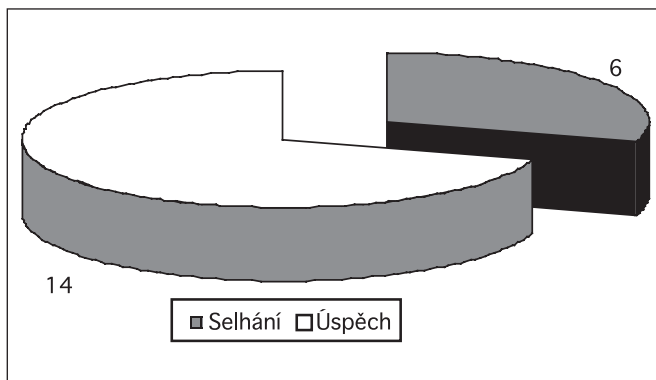
**Obr. 1. Simultánně endonazálně provedené dakryocystorinostomie (92 pacientů/184 operací) – rozdělení pacientů dle věku a pohlaví**



**Obr. 2. Výsledky simultánně provedených dakryocystorinostomií – hodnoceno celkem 164 operací (82 pacientů)**



**Obr. 3. Primárně simultánně provedené CDCR (20 pacientů/40 operací) – rozdělení pacientů dle věku a pohlaví**



**Obr. 4. Výsledky primárně simultánně provedené CDCR – hodnoceno celkem 40 operací (20 pacientů).**

## Výsledky

U 92 pacientů bylo provedeno simultánně celkem 184 dakryocystorinostomií. Celkem 182 operací bylo provedeno endonazálně, u jednoho pacienta byly provedeny EXT-DCR. Nejmladšímu pacientovi byl jeden rok, nestaršímu pacientu 83 let (obr. 1).

Ze 184 operací bylo hodnoceno celkem 164 operací u 82 pacientů (8krát z důvodu krátkého odstupu od operace, 2krát z důvodu nedostavení se ke kontrolnímu vyšetření).

Operace vedla k ústupu potíží ve 150 případech, tj. v 91,5 % (obr. 2). Neúspěšná byla operace naopak celkem u 14 operací (8,5 %). Oboustranně neúspěšná byla EDCR u tří pacientů (u jednoho z nich pro oboustrannou suprakanalikulární překážku, u dalších dvou pro subsakální překážku). Jednostranně byla operace neúspěšná u 8 pacientů.

U celkem 116 provedených CDCR bylo simultánně provedeno 40 operací u 20 pacientů (obr. 3). Kromě jednoho muže se jednalo o ženy. Operace byla dlouhodobě neúspěšná u prvních tří pacientů, u kterých byla použita silikonová drenážní trubička (obr. 4). U ostatních pacientů byla použita skleněná drenážní trubička, resp. byla silikonová trubička vyměněna za skleněnou a v těchto případech byla operace vždy úspěšná.

V pooperačním období jsme se nesetkali s komplikací, které by byly jiného charakteru než běžné komplikace po EDCR, resp. CDCR.

---

## DISKUSE

---

Snahou operátora je provést operaci u párového orgánu s oboustrannou symptomatologií oboustranně v jednom sezení. V otorinolaryngologii je to tak například u operace štítné žlázy, u operací vedlejších nosních dutin endonazálním způsobem, při zavádění tlak vyrovnávající trubiček u chronického sekretorického zánětu středouší nebo u tonzilektomie. Rovněž blokované disekce u nádorových onemocnění hlavy a krku jsou prováděny často v jedné době.

Operace, u kterých závisí indikace na funkčním stavu párového orgánu, jsou obvykle prováděny v dobách dvou. Je to tak zpravidla u sanačních a rekonstrukčních operací středního ucha. Podobně tak v oftalmologii v refrakční chirurgii jsou i při oboustranné symptomatologii v jednom sezení prováděny operace pouze na jedné straně.

U operací slzných cest není žádný závažný důvod, proč provádět operace u oboustranného nálezu ve dvou dobách (1, 2, 3, 9). Je-li operace SC při oboustranné symptomatologii provedena pouze na jedné straně, zvyšuje se riziko vývoje zánětlivých komplikací – exacerbací dakryocystitidy se všemi možnými komplikacemi na neoperované straně. Výhodou simultánní oboustranné operace je mj. i potřeba pouze jedné anestezie, pouze jedné pracovní neschopnosti (3).

Výhodou endonazálního přístupu u operací slzného vaku oproti zevnímu přístupu je lepší kontrola krvácení a možnost jeho stavění (7). Lékaři, který má dostatečné zkušenosti s endonazální chirurgií vedlejších nosních dutin (jedny z nejčastějších ORL operací), nečiní ani oboustranné provedení operace slzného vaku v jedné době žádné velké problémy. Zde je třeba zmínit, že právě krvácení, zvláště u operací prováděných v místní anestezii, je považováno za jeden z limitujících faktorů simultánně prováděných EXT-DCR (3).

Další výhodou endonazálního přístupu oproti zevnímu přístupu u DCR, resp. CDCR, je zpravidla kratší operační doba (1). Přirozeně i zde záleží na tom, jaké má chirurg zkušenosti s prováděním operace a rozdíly v délce trvání operace mohou být poměrně značné. Endonazální DCR může trvat od 10 minut do 1 a 1/2 hodiny, oboustranně pak může

operace vyžadovat až 2 hodiny času. Naše vlastní zkušenosti nasvědčují, že endonazální operace SC je v průměru podstatně kratší než operace prováděná ze zevního přístupu. Délka operace se pohybuje v současnosti na našem pracovišti včetně přípravy operačního pole u EDCR 15–25 minut, resp. 20–30 minut u CDCR. V případě potřeby dalších pomocných výkonů, jako např. septoplastika, se celkový čas samozřejmě prodlouží. Pokud se operuje současně i na druhé straně, je celková doba výkonu asi o ± času první operované strany, protože odpadá příprava operačního pole. Oboustrannou operaci tedy obvykle zkušený chirurg zvládne bez problémů za 25–40 minut.

Výsledky simultánně prováděných operací se dle našich zkušeností nijak neliší od výsledků operací prováděných pouze jednostranně (6, 8). U EDCR jsme v naší sestavě dosáhli úspěšnosti u subsakálních překážek v 91,5 %. Tato vysoká úspěšnost jen potvrdila naše očekávání, že se simultánně prováděných operací není třeba mít obavy. Srovnatelné úspěšnosti (91,6 %) jsme u subsakálních a sakálních překážek dosáhli u 153 jednostranně nebo oboustranně prováděných operací hodnocených v jiné naší studii. Přesto i my jsme se setkali ve dvou případech se subsakální překážkou s oboustranným zajizvením stomie.

V současné době neprovádíme před oboustrannou EDCR a CDCR žádnou selekci pacientů z hlediska věku či předoperačního nálezu na SC a v dutině nosní. Operaci provádíme oboustranně i u dětí. Je-li klinická symptomatologie oboustranná a operace je indikována, operujeme, pokud je pacient k operaci motivován, vždy v jedné době na obou stranách.

---

## ZÁVĚRY

---

1. DCR i CDCR prováděné z endonazálního přístupu lze provádět simultánně na obou stranách u dětí i dospělých pacientů, aniž by došlo ke zhoršení výsledků.
2. Výsledky simultánně prováděných operací jsou srovnatelné s výsledky operací prováděných jednostranně.
3. Výhodou operací v jedné době je menší zátěž pro pacienta (jedna anestezie, relativně kratší čas operace), kratší doba pracovní neschopnosti.

---


## LITERATURA

---

1. **Hartikainen, J., Antila, J., Varpula, M. et al.:** Prospective randomized Comparison of Endonasal Endoscopic Dacryocystorhinostomy and External Dacryocystorhinostomy. *Laryngoscope*, 108, 1998: 1861-1866
2. **Hurwitz, J.J.:** The Lacrimal System. 1<sup>st</sup> ed. Philadelphia: Lippincott Raven Publ., 1996. 331 s.
3. **Hurwitz, J.J., Mischkin, S.:** Bilateral Simultaneous Dacryocystorhinostomy. *Ophthalmic Plastic and Reconstructive Surgery*, 5, 1981, 3: 186-188
4. **Komínek, P.:** Conjunctivocystorhinostomy with Jones tube insertion. In: Weber, R., Keerl, R., Schaefer, S.D. et al.: *Atlas of Lacrimal Surgery*, Stuttgart: Springer, 1<sup>st</sup> ed., 2007, 158 s.
5. **Komínek, P., Červenka, S.:** Konjunktivocystorhinostomie – sedmileté zkušenosti I (popis operace, sestava). *Čes. slov. Oftal.*, 60, 2004: 192-198
6. **Komínek, P., Červenka, S.:** Konjunktivocystorhinostomie – sedmileté zkušenosti II (komentář). *Čes. slov. Oftal.*, 60, 2004: 199-204
7. **Komínek, P., Červenka, S., Lenert, R.:** Endoskopická dakryocystorhinostomie – I. Obecná část. *Otorinolaryng. a Foniat.* (Prague), 51, 2002: 115-120

8. **Komínek, P., Červenka, S., Lenert, R.:** Endoskopická dakryocystorinostomie- II. Rozbor 208 případů. Otorinolaryng. a Foniatri. (Prague), 51, 2002: 121-127
9. **Komínek, P., Červenka, S., Müllner, K.:** Nemoci slzných cest. Praha: Maxdorf, 2003, 287 s.
10. **Komínek, P., Červenka, S., Lenert, R.:** Endoskopická endonazální dakryocystorinostomie v dětském věku. Otolaryngol.(Prague), 48, 1999: 231-238
11. **Weber, R., Draf, W., Kolb, P.:** Die endonasale mikrochirurgische Behandlung von Tränenwegstenosen. HNO, 41, 1993: 11-18
12. **Wesley, R.E., Brent Bond, J.:** Intranasal Procedures for Successful Lacrimal Surgery. Ophthalmic Plastic and Reconstructive Surgery. 2, 1986:153-157

*Doc. MUDr. Pavel Komínek, Ph.D., MBA  
 ORL klinika FN Ostrava  
 17. listopadu 1790  
 708 52 Ostrava-Poruba  
 tel. 597 375 801  
 pavel.kominek@fnspo.cz*



## **PROPEDEUTIKA VNITŘNÍHO LÉKAŘSTVÍ – NOVÉ, ZCELA PŘEPRACOVANÉ VYDÁNÍ DOPLNĚNÉ TESTY**

*Ladislav Chrobák a kolektiv*

Tato zcela nová, přepracovaná a doplněná publikace navazuje na mimořádně úspěšnou učebnici z roku 1997, která spolu s dřívějšími devíti vydáními ve formě skript a dvou dotisků knižního vydání je vydávána celkem po třinácté a byla používána na všech lékařských fakultách.

Publikace byla a je studenty hodnocena za didakticky nejlepší ze současně dostupných učebnic pro vstup do základního klinického oboru. Studenti se tak systematicky seznamují naprosto srozumitelným a názorným

způsobem s fyzikálním vyšetřením a interpretací získaných nálezů. Publikace provází medika po dobu studia, ale plně ji využije i ve své budoucí lékařské praxi. Knihu ocení i mnozí pedagogové. Po opakovaných reedicích přistoupili autoři k aktualizaci a doplnění prakticky všech kapitol o poslední poznatky. Zcela nová a ojedinělá je u učebnice tohoto druhu i část se zkušebními otázkami – testy mnohočetného výběru, které umožní studentovi ověřit si jeho znalosti.

*Vydalo nakladatelství Grada v roce 2007, formát B5, brožovaná vazba, 244 stran, cena 299 Kč, 476 Sk, ISBN 978-80-247-1309-0, kat. číslo 3019.*

**Objednávky můžete posílat na adresu: Nakladatelské a tiskové středisko ČLS JEP, Sokolská 31, 120 26 Praha 2, fax: 224 266 226, e-mail: nts@cls.cz. Na objednávce laskavě uveďte i jméno časopisu, v němž jste se o knize dozvěděli.**